

Totální náhrada kolena

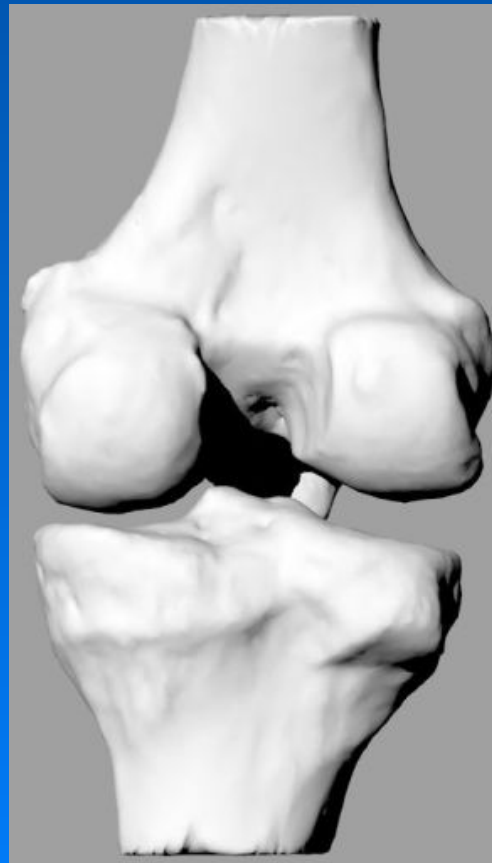
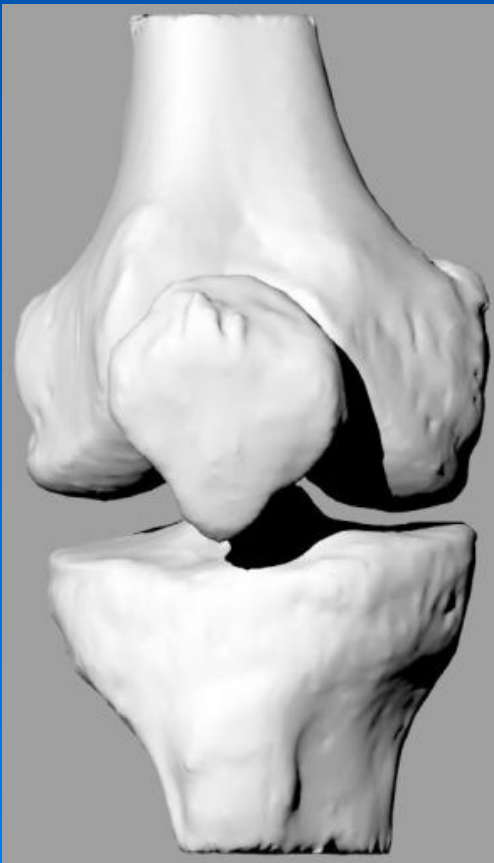Z. Rozkydal, L. Nachtnebl,
T. Tomáš, P. Janík



I.Ortopedická klinika LF MU v Brně
Přednosta: Doc. MUDr. Pavel Janíček ,CSc.

Koleno je kloub složený s velmi komplikovanou stavbou

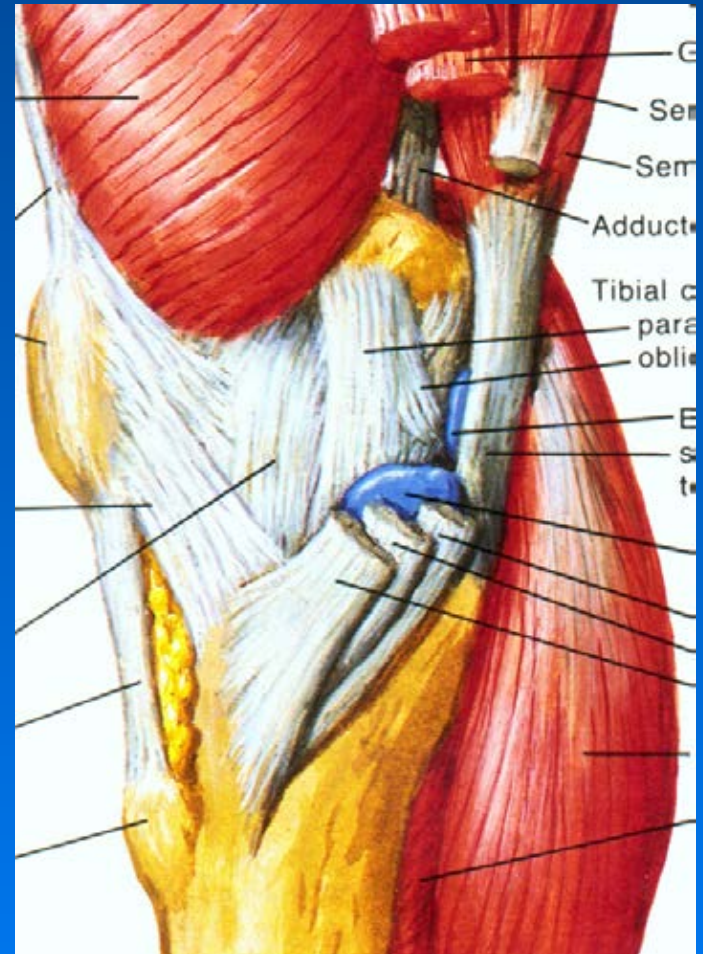
Artikulující kosti: Femur, tibia a patela



Stabilitu kloubu nutno zajistit dalšími částmi

Stabilita kolena

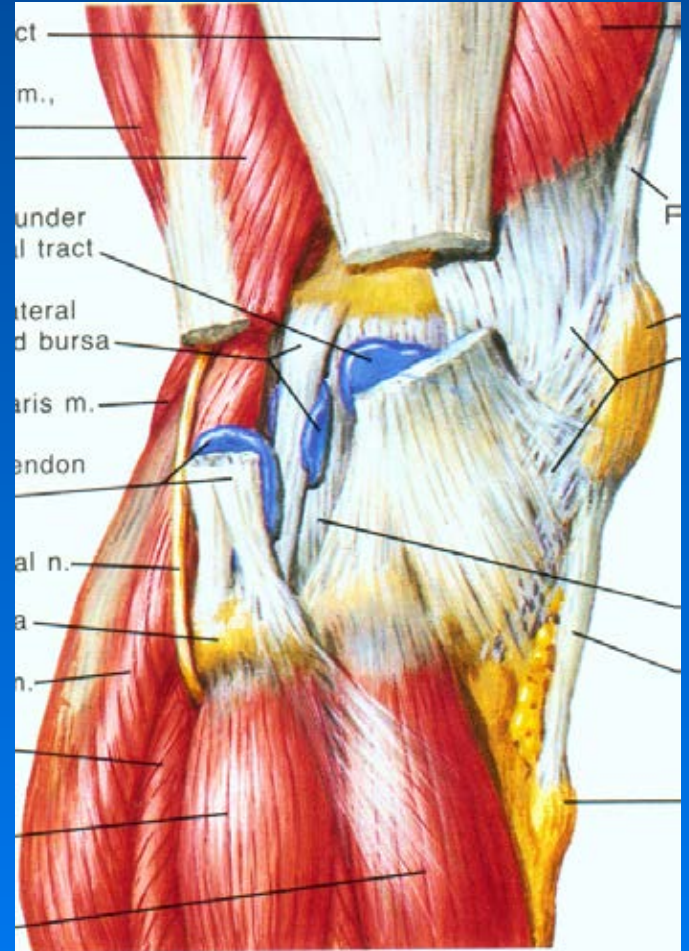
Mohutný vazivový aparát



Lig. collaterale mediale

Stabilita kolena

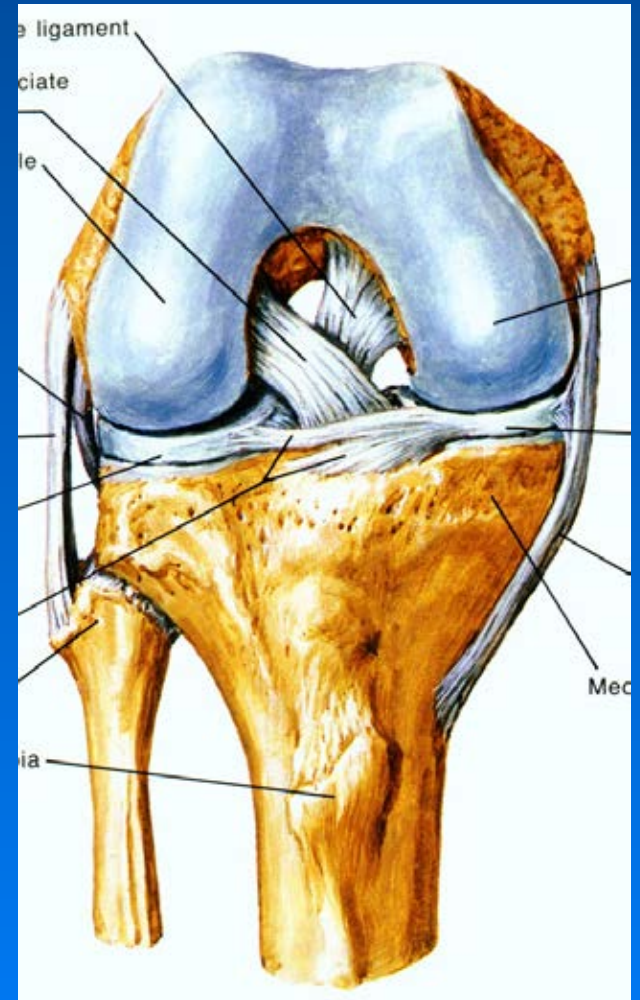
Mohutný vazivový aparát



Lig. collaterale laterale

Stabilita kolena

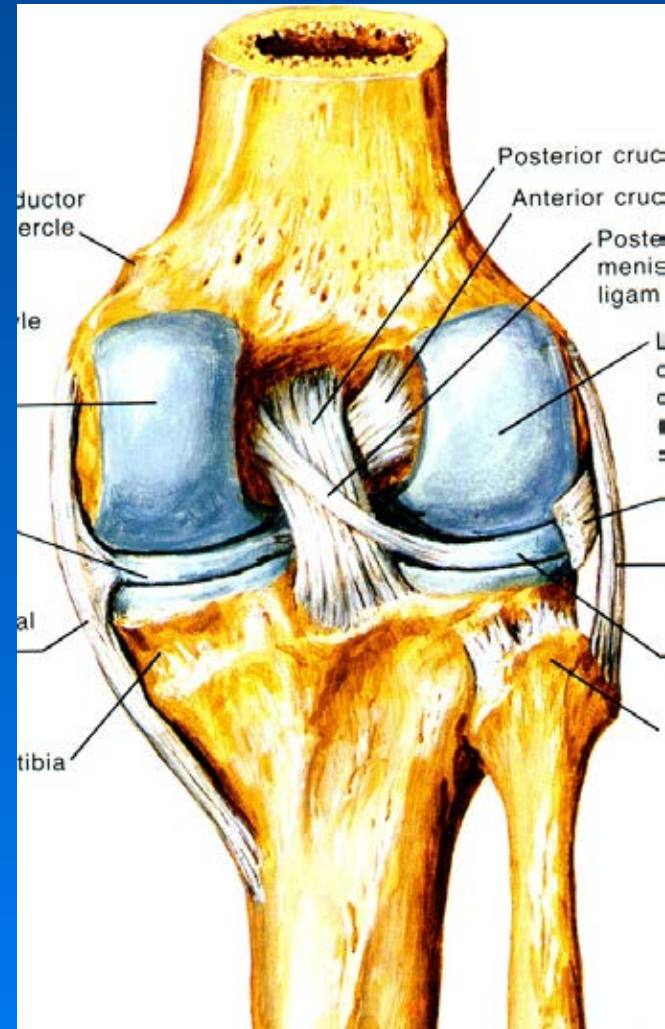
Mohutný vazivový aparát



Lig. cruciatum anterius

Stabilita kolena

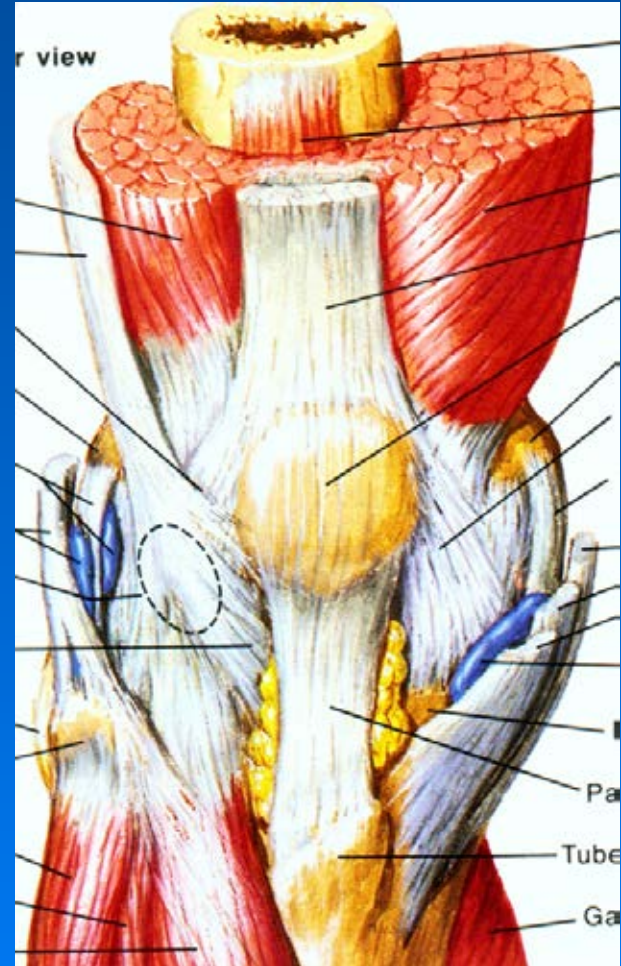Mohutný vazivový aparát



Lig. cruciatum posterius

Stabilita kolena

Silné kolemkloubní svaly



Aktivní pohyb v koleni

Rovina:

Pohyb

Sagitální

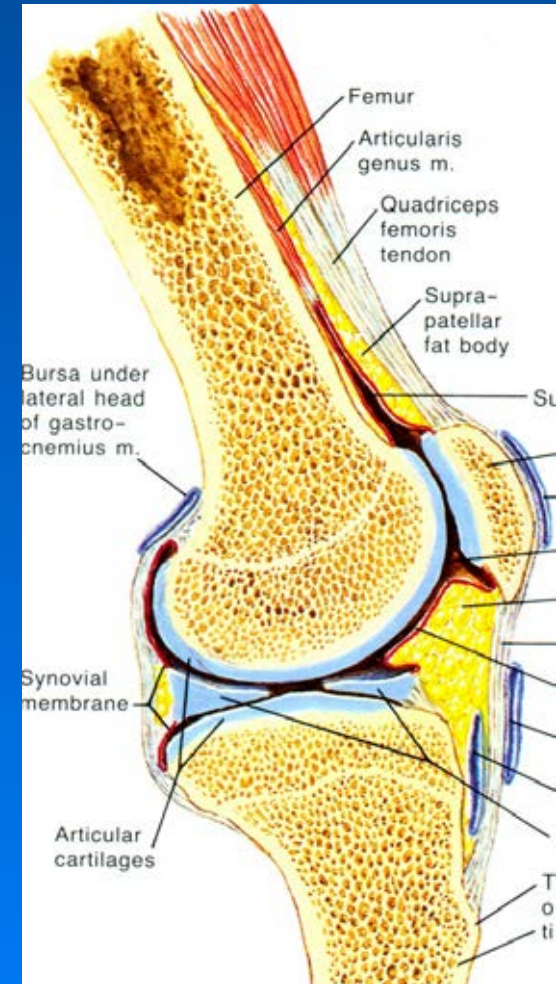
flexe/extenze
valivý pohyb
klouzavý pohyb

Transverzální

zevní/ vnitřní rotace

Frontální

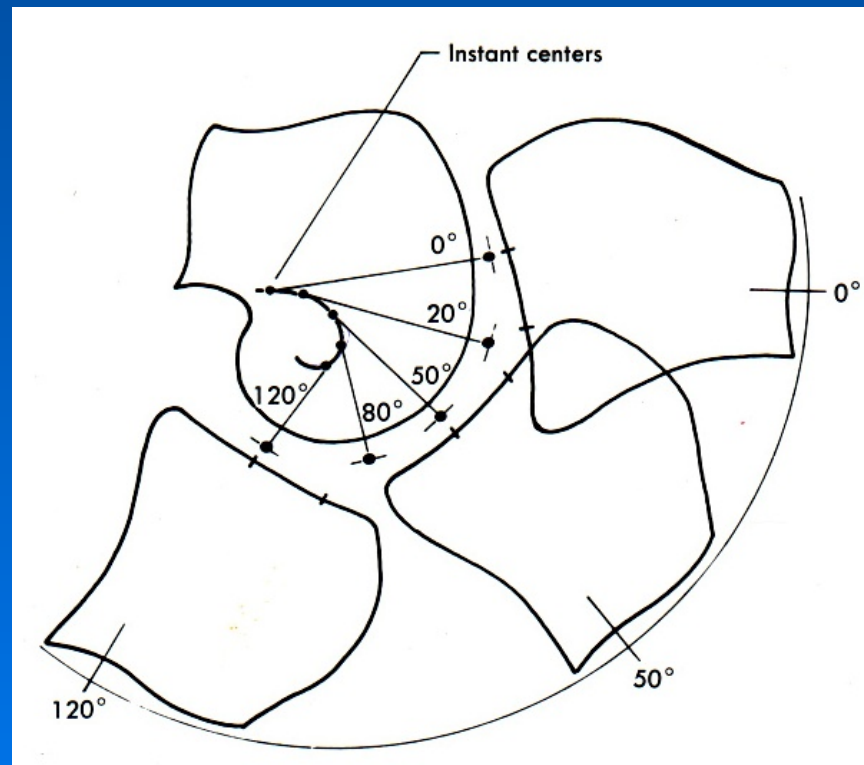
addukce /abdukce



Instantní centrum rotace

Jednotlivé části kloubu
mají různý poloměr křivosti

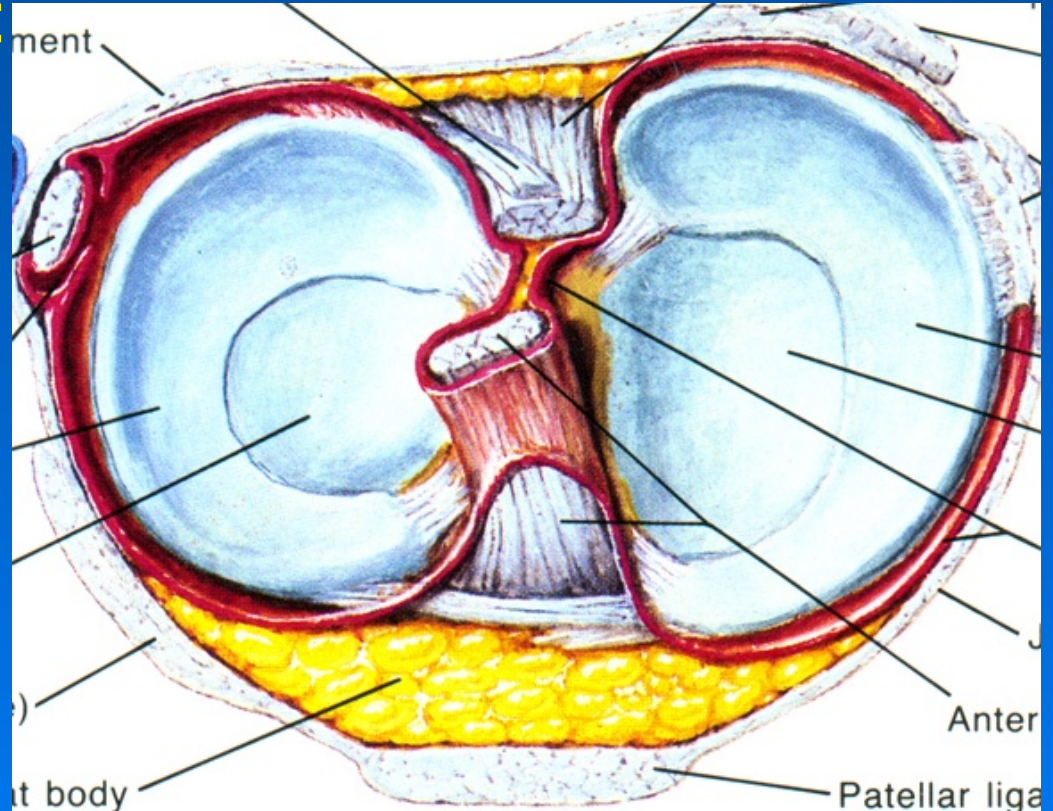
Není stálá osa pohybu
ale mění se v závislosti
na stupni flexe



Instantní centrum rotace

Rotační pohyby

Odehrávají se v kloubu:
femoromeniskálním
meniskotibiálním

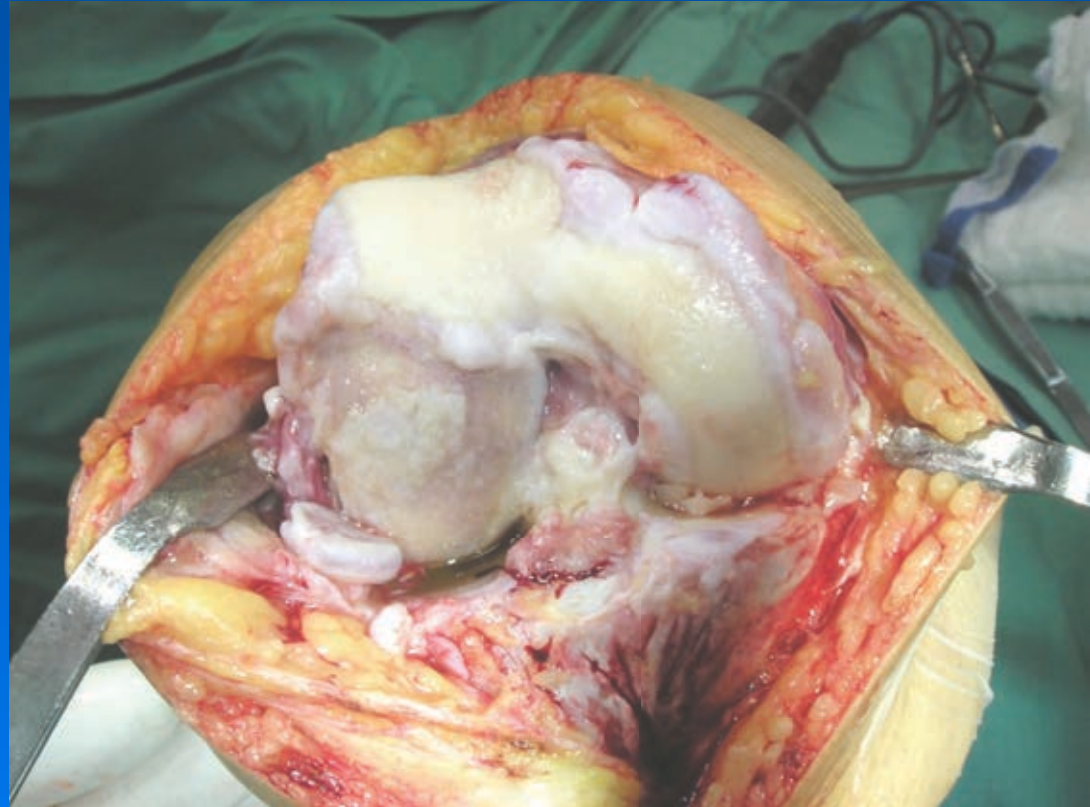


Indikace k totální náhradě kolena

Bolestivý stav, který
nereaguje na
konzervativní léčbu

Již nejsou indikovány
záchovné operace
kolena

Snížený životní komfort



Indikace

Osteoartróza

- primární
- sekundární

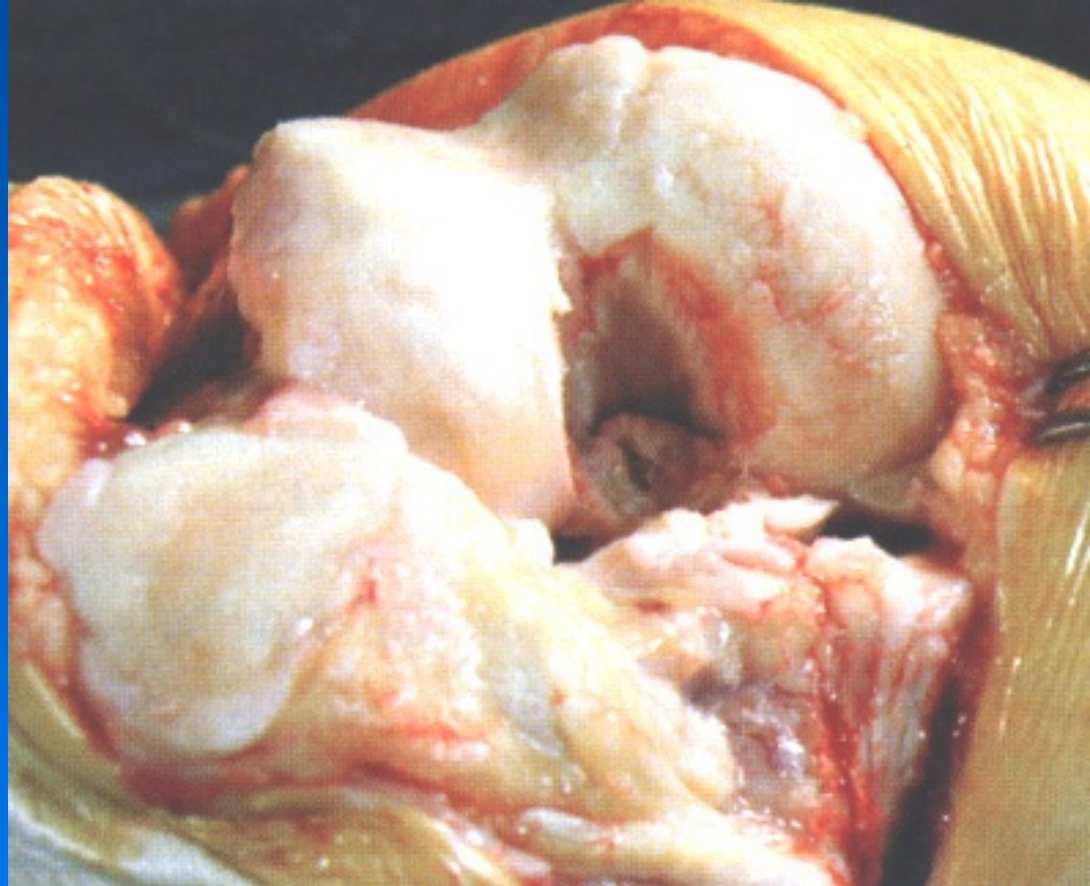
Aseptická nekróza kondylu

Revmatoidní arthritida

Psoriatická arthropatie

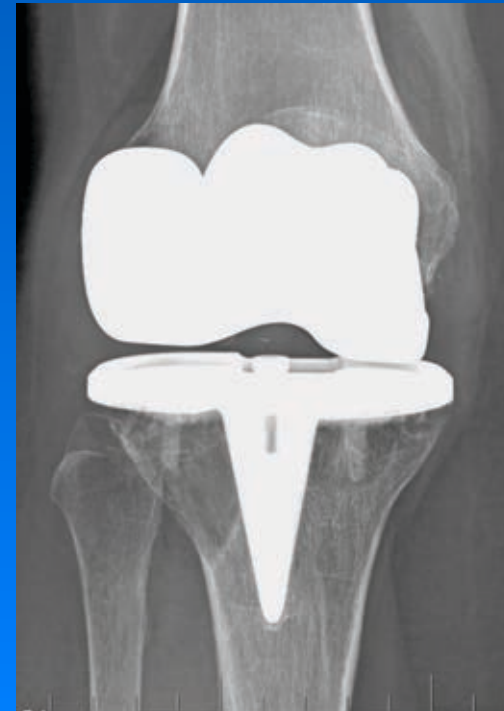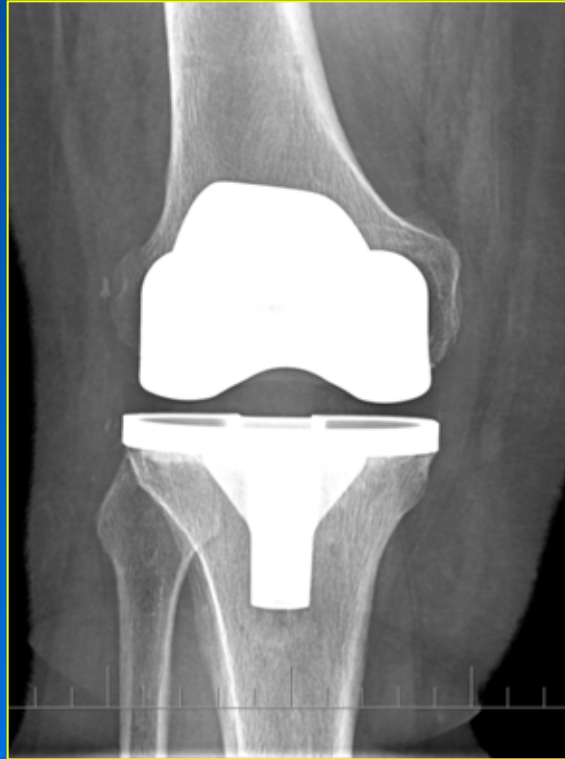Tumory

Haemofilická arthropatie



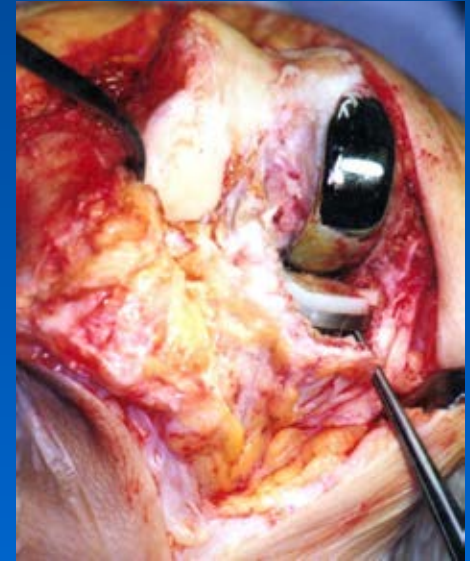
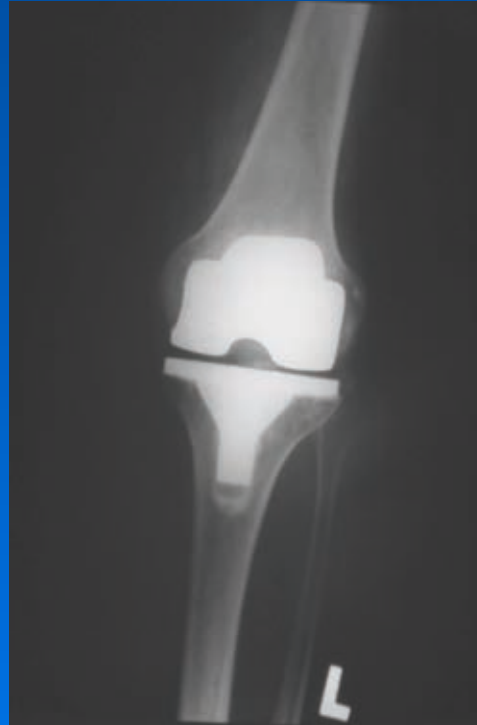
Totální náhrada kolena

- Cementované
- Hybridní
- Necementované



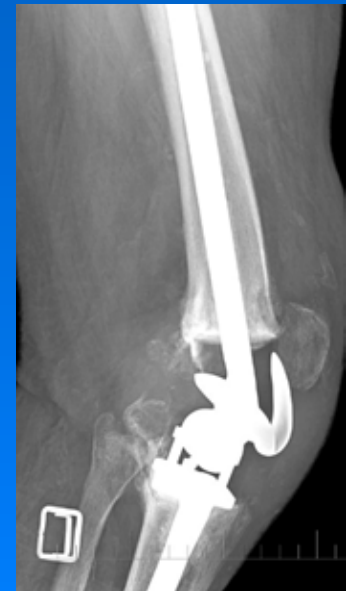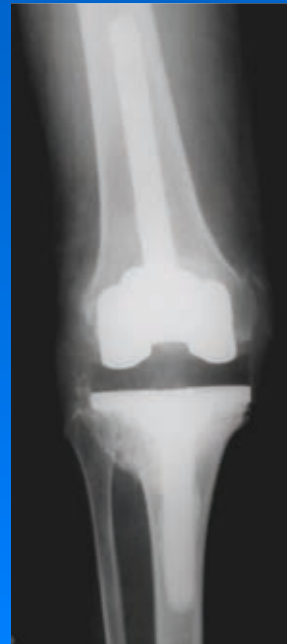
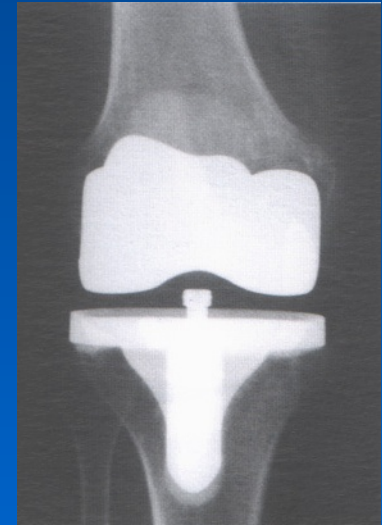
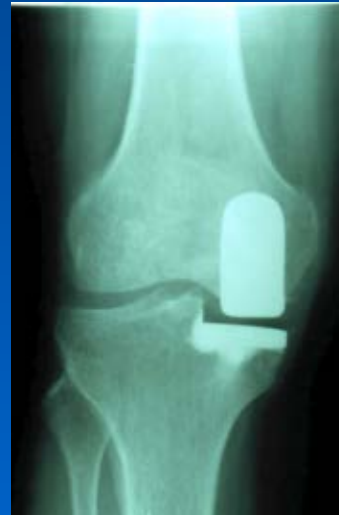Totální náhrada kolena

- Unikompartmentální
- Bikompartmentální
- Trikompartmentální

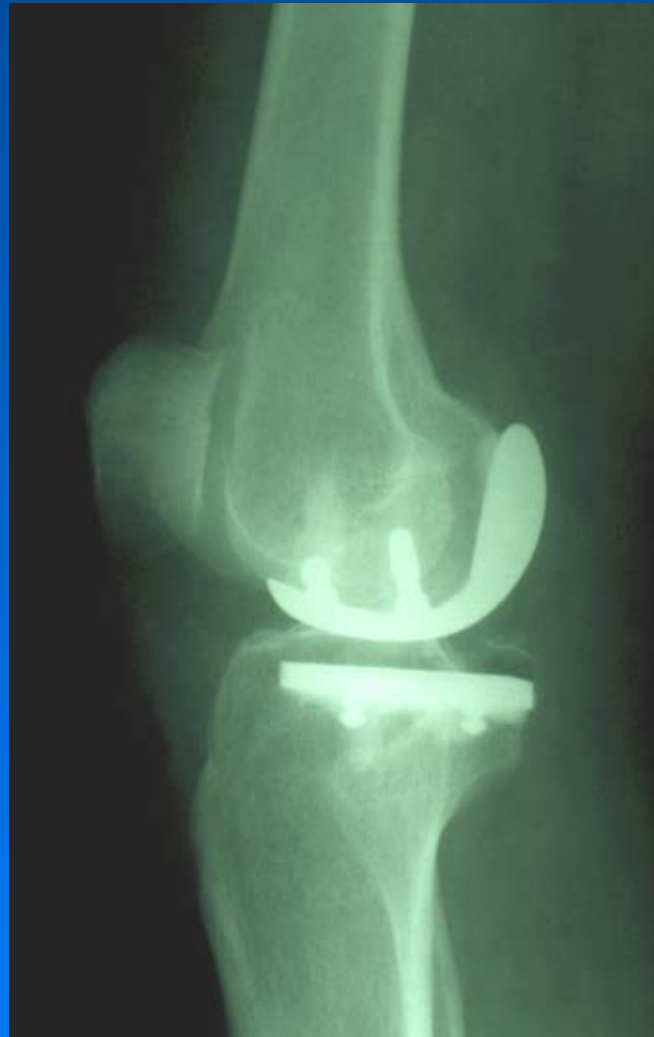
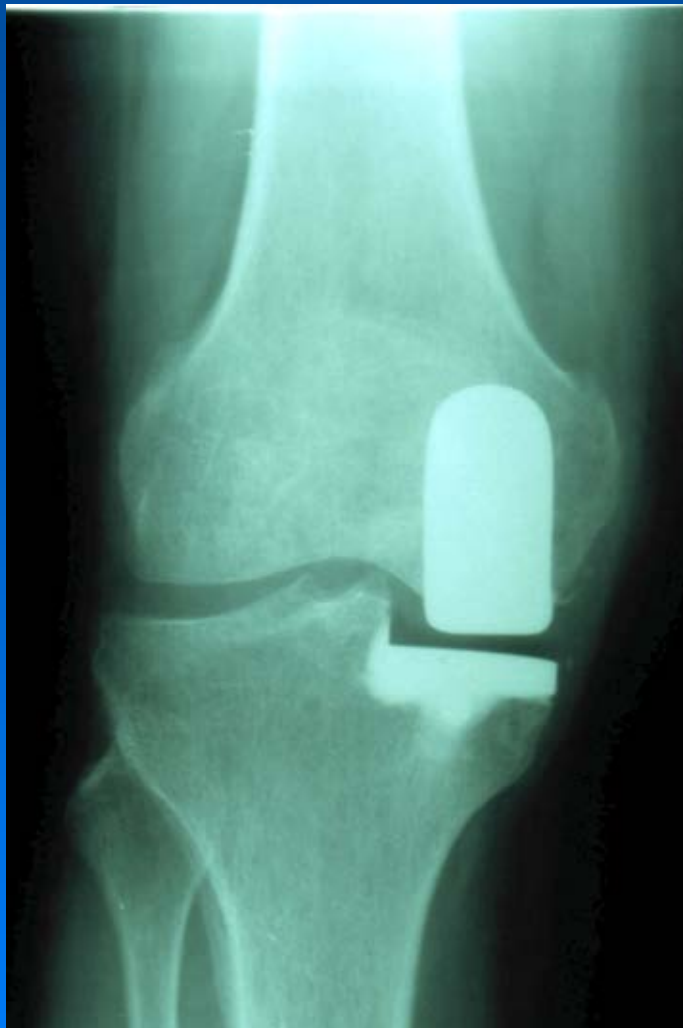
Totální náhrada kolena

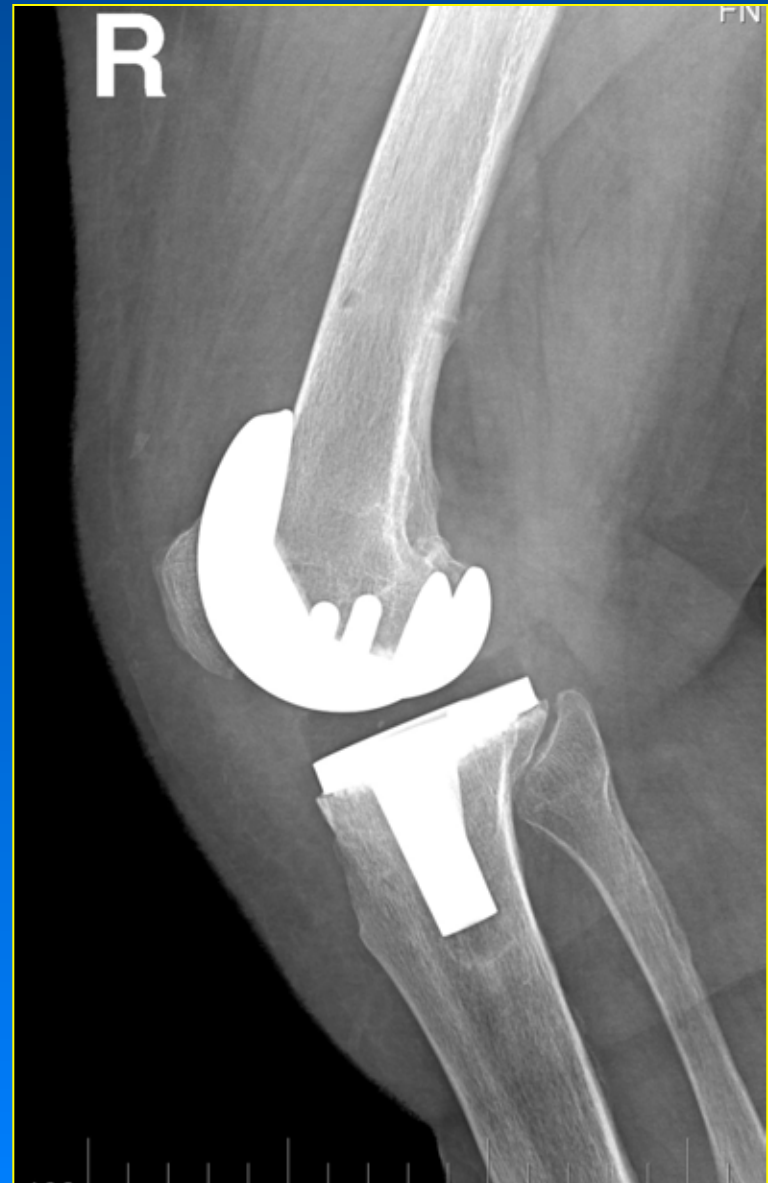
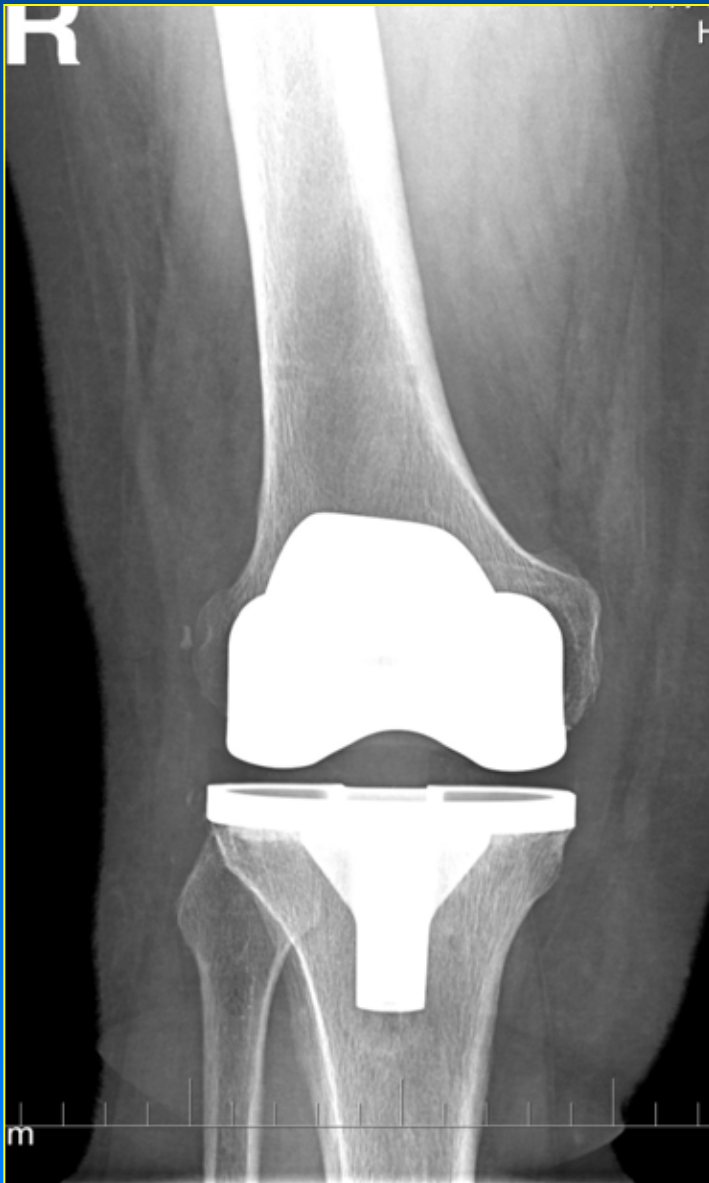
- Unikondylární
- Kondylární
 - zachování PCL
 - náhrada PCL
- Kondylární s dříky
- Šarnýrový
- Tumorózní



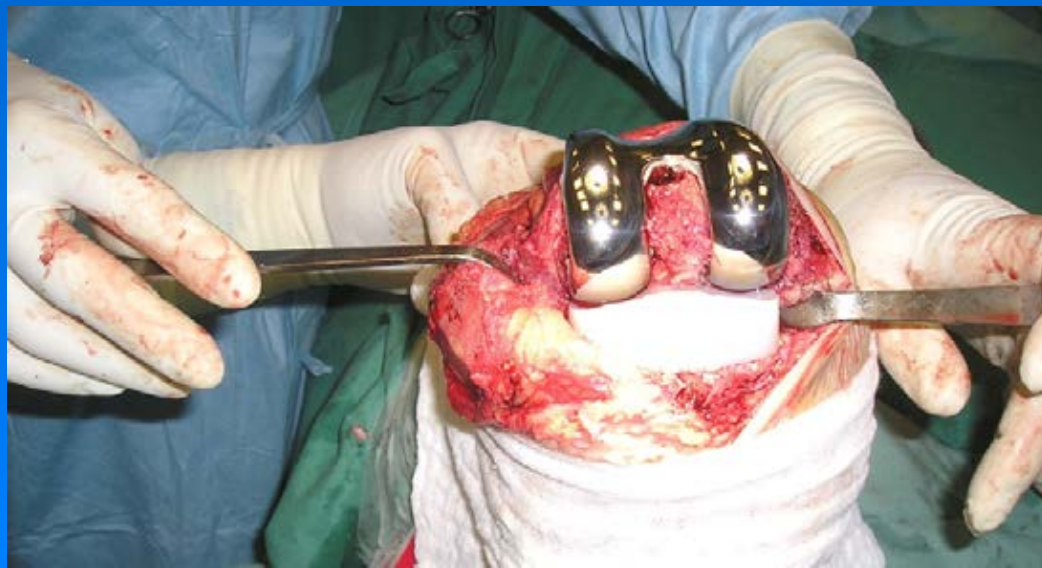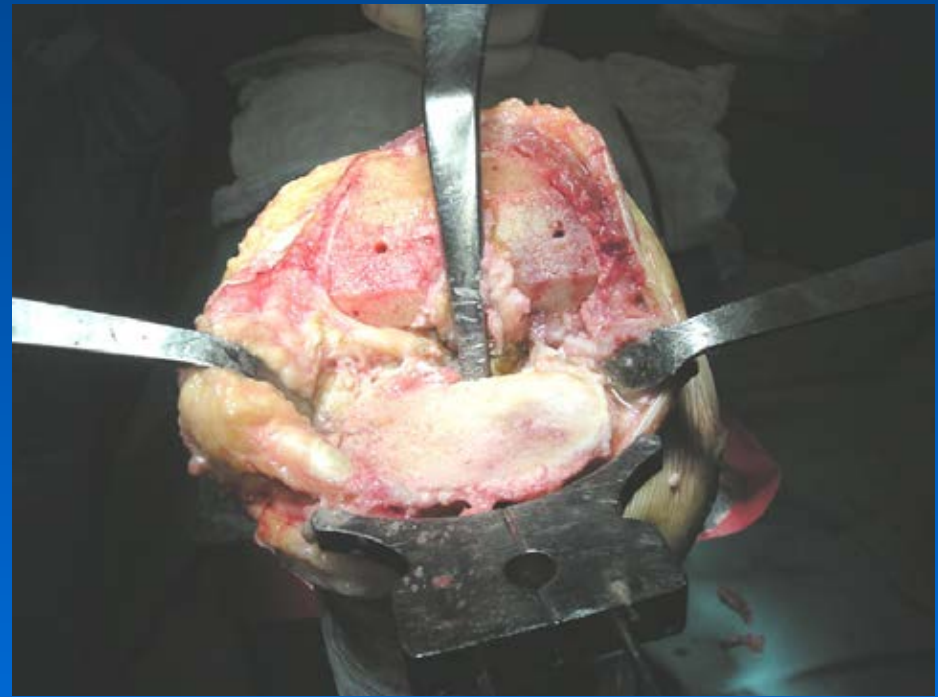
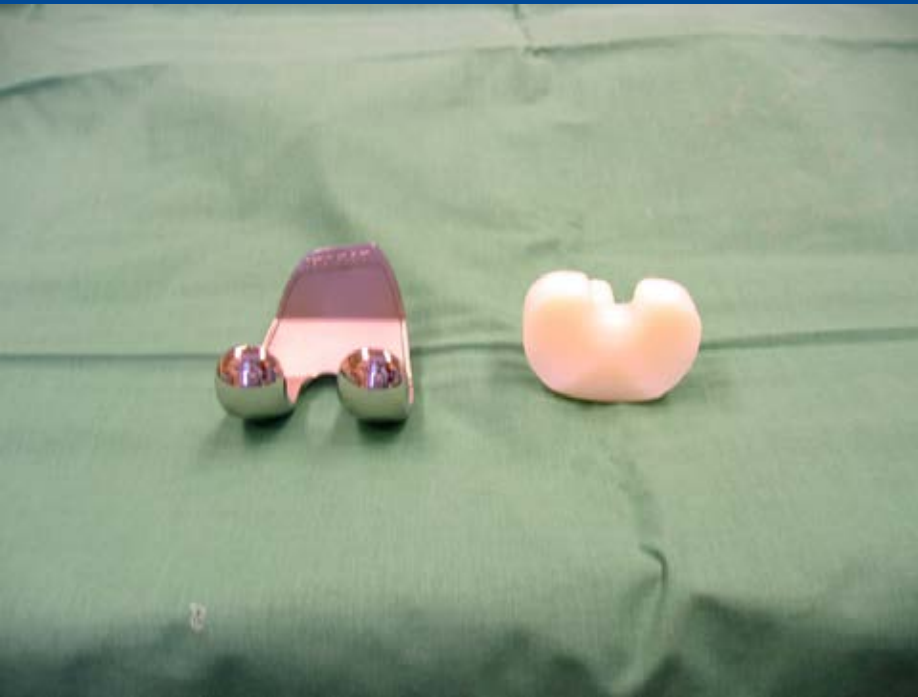Unikondylární náhrada



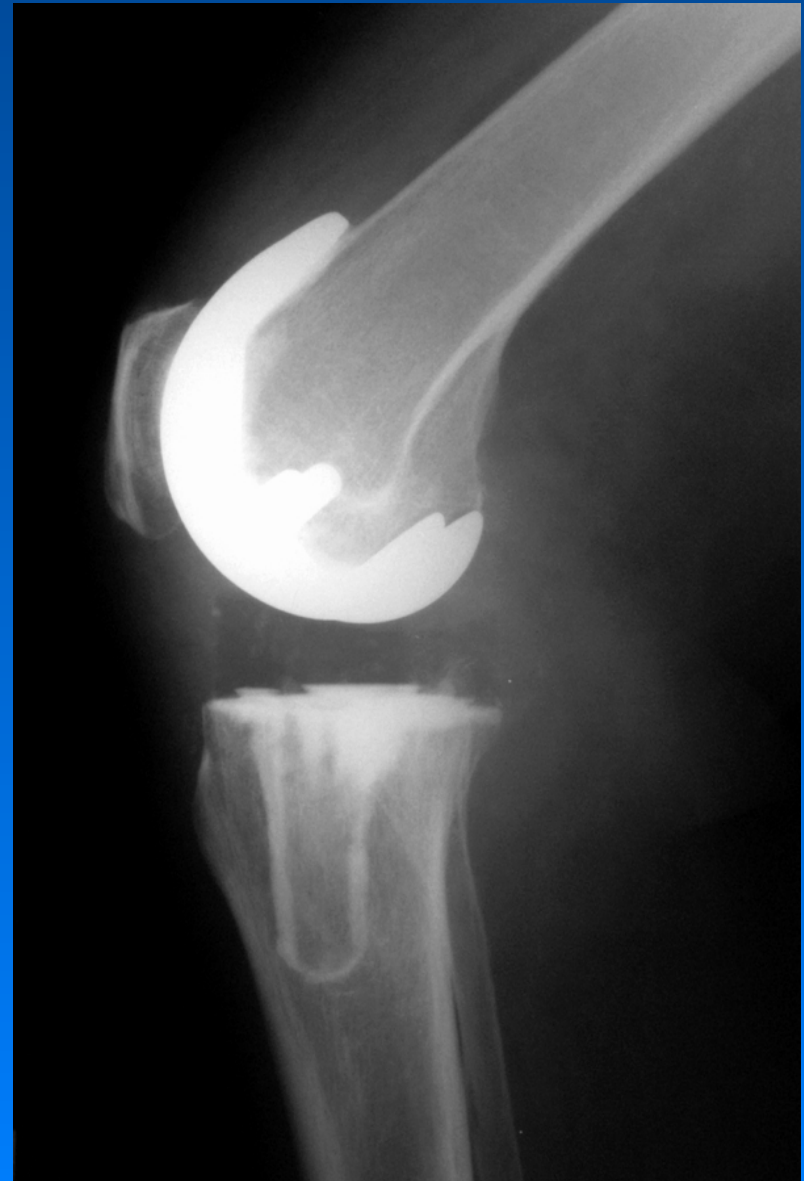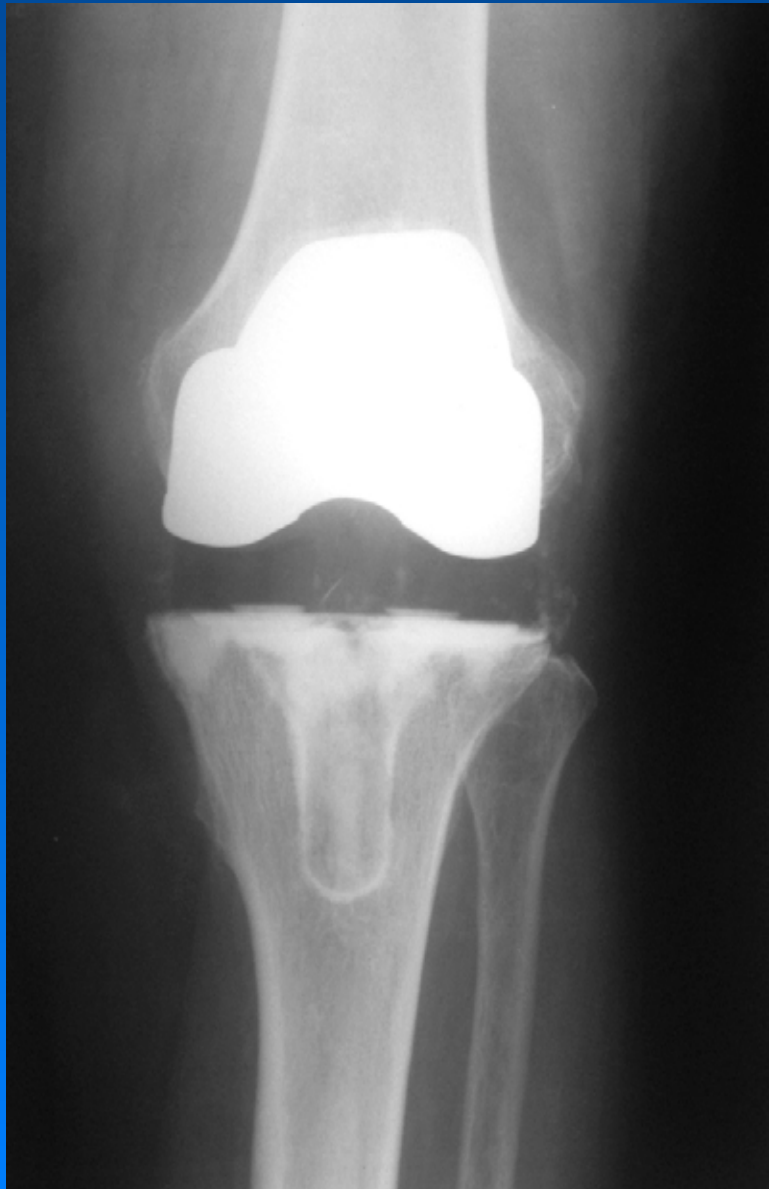Kondylární náhrada – zachování PCL



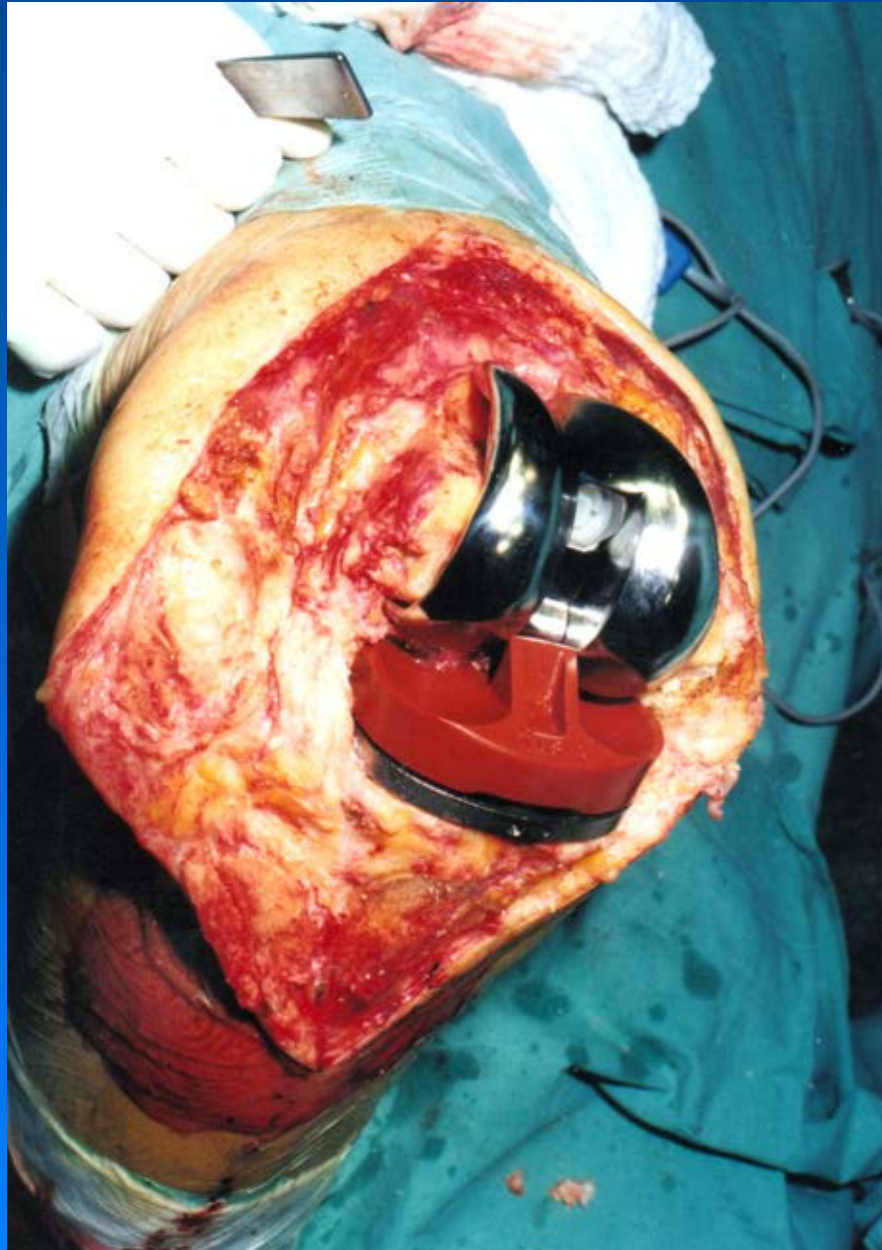
TP kolena – all poly varianta



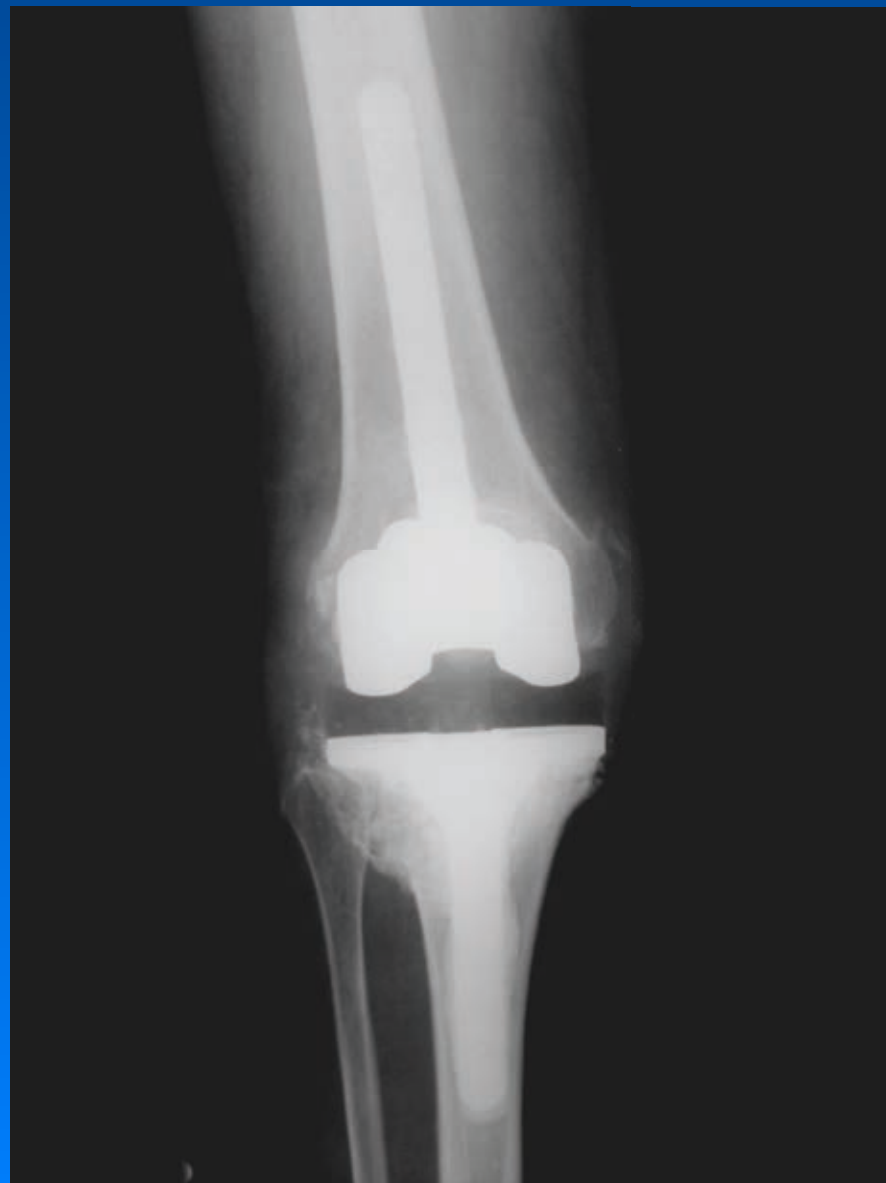
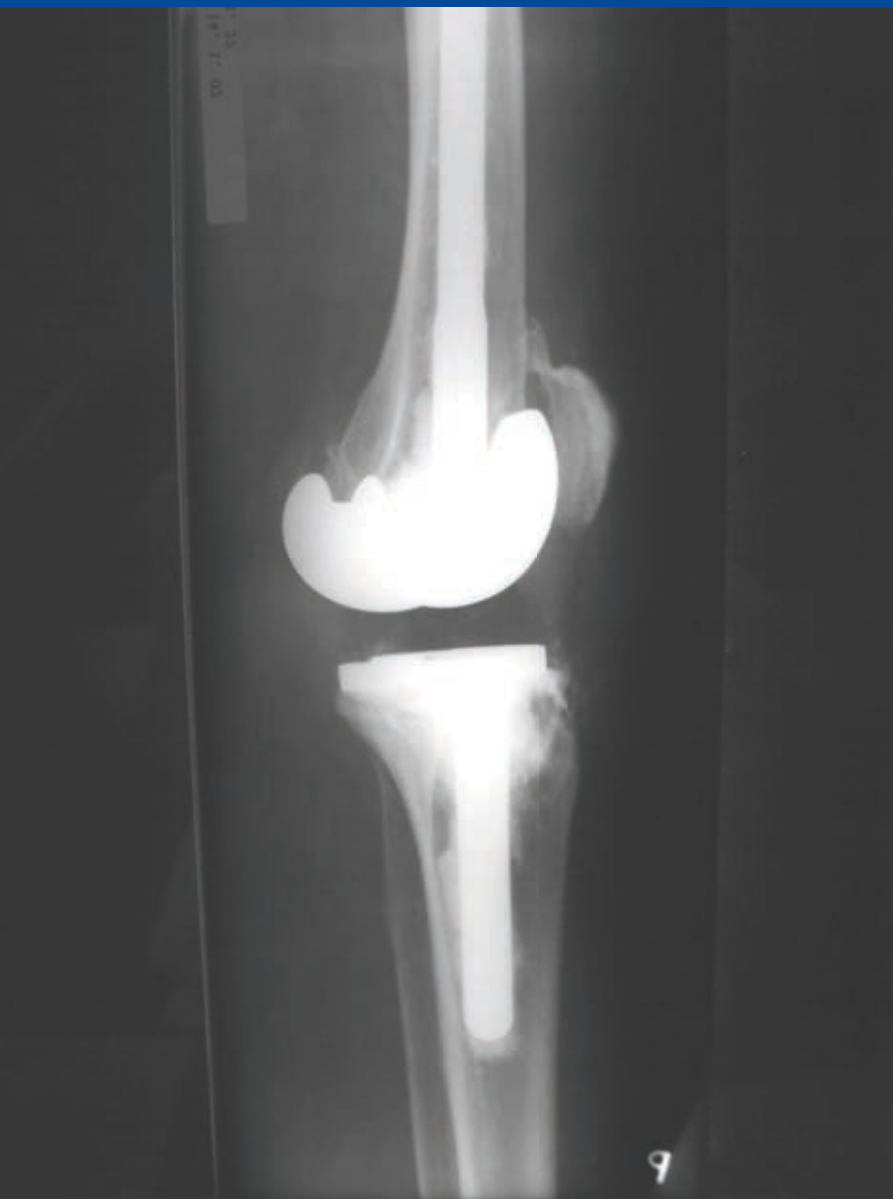TP kolena – all poly varianta



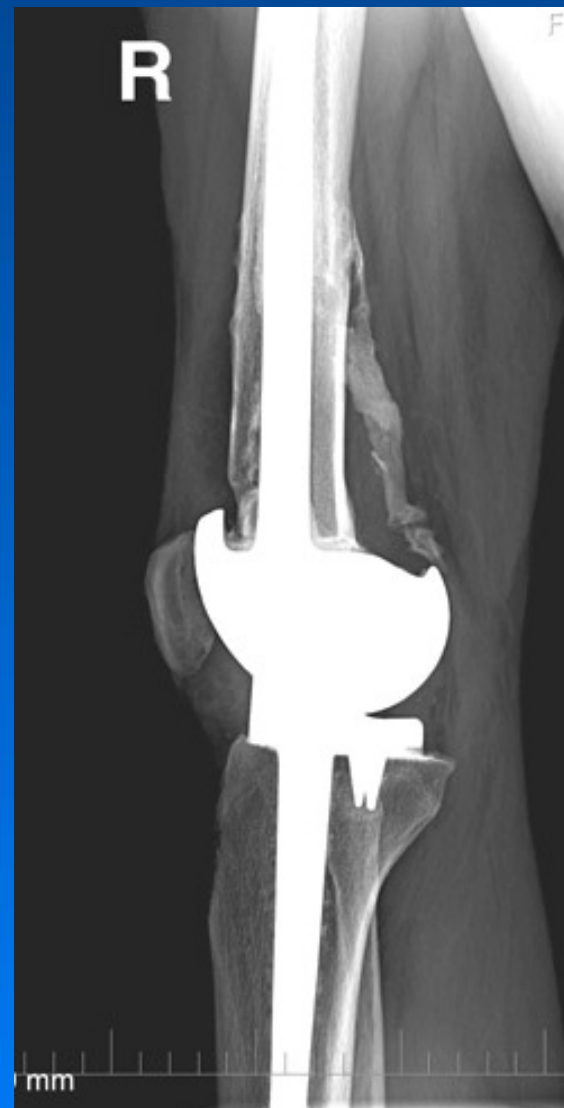
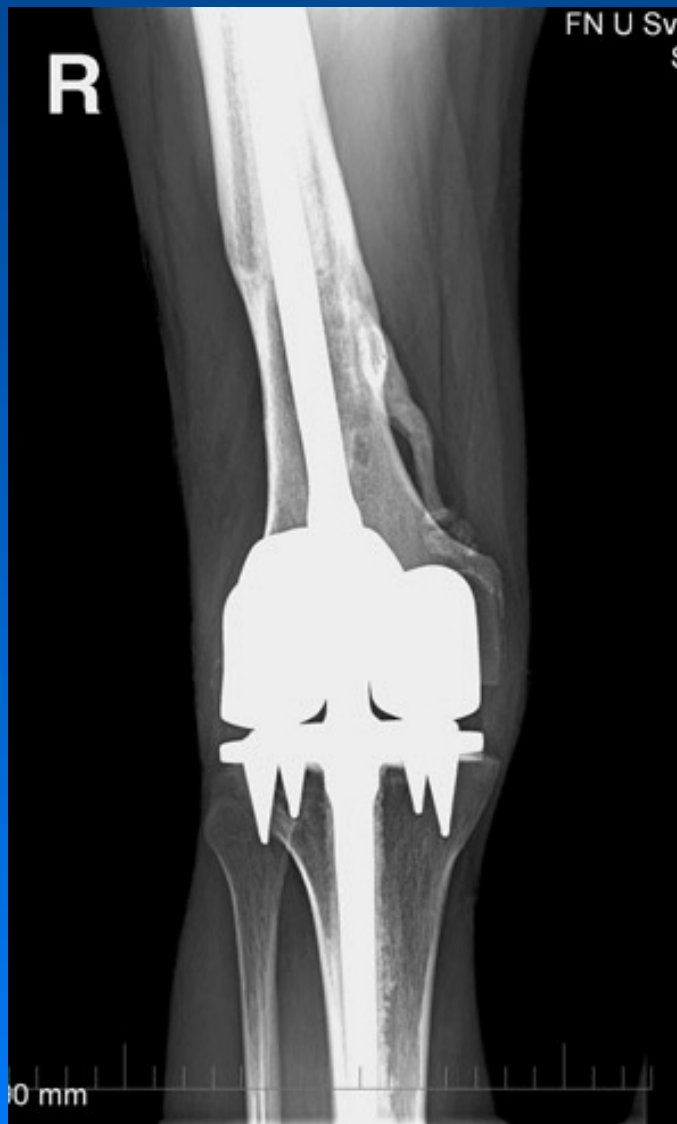Kondylární TEP kolena – náhrada PCL



Kondylární náhrada s dříky

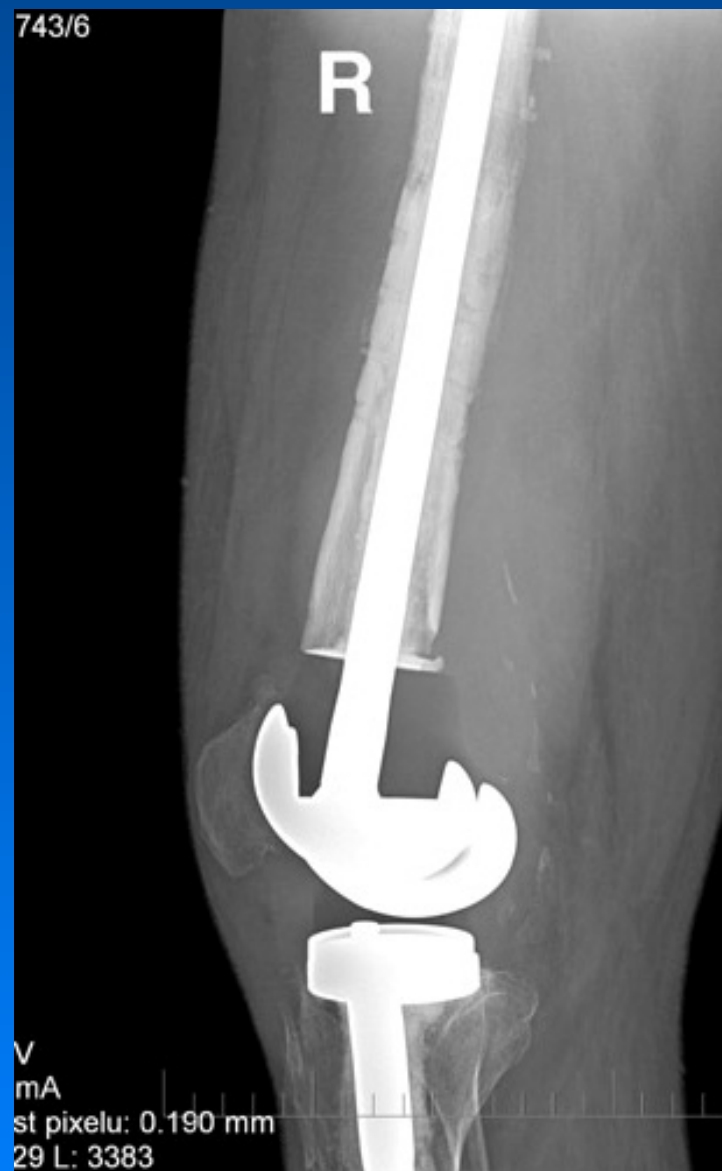
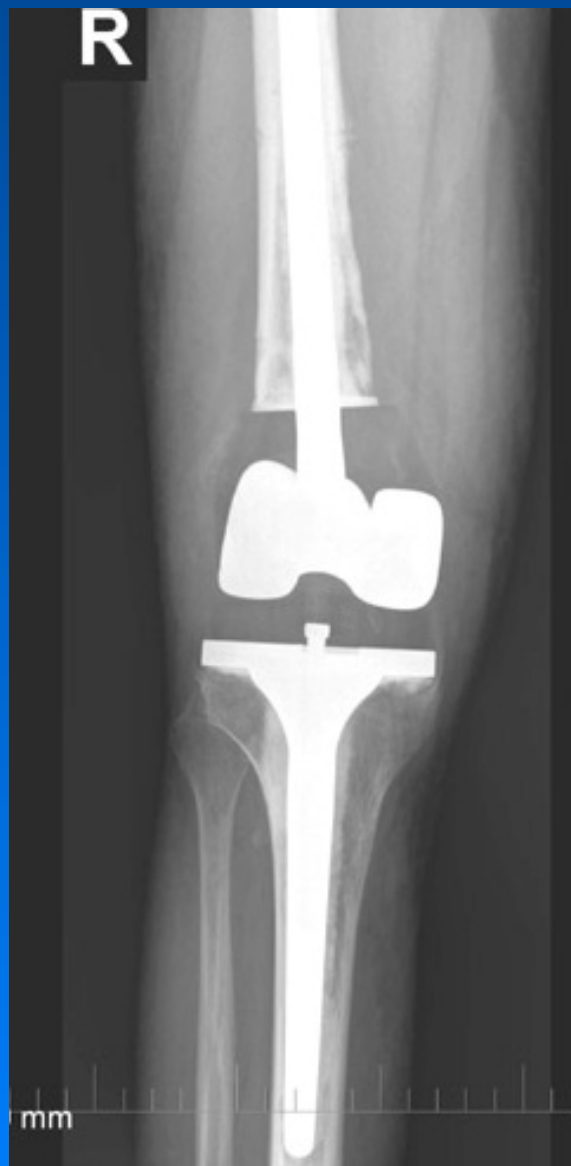
Tumorózní TP kolena

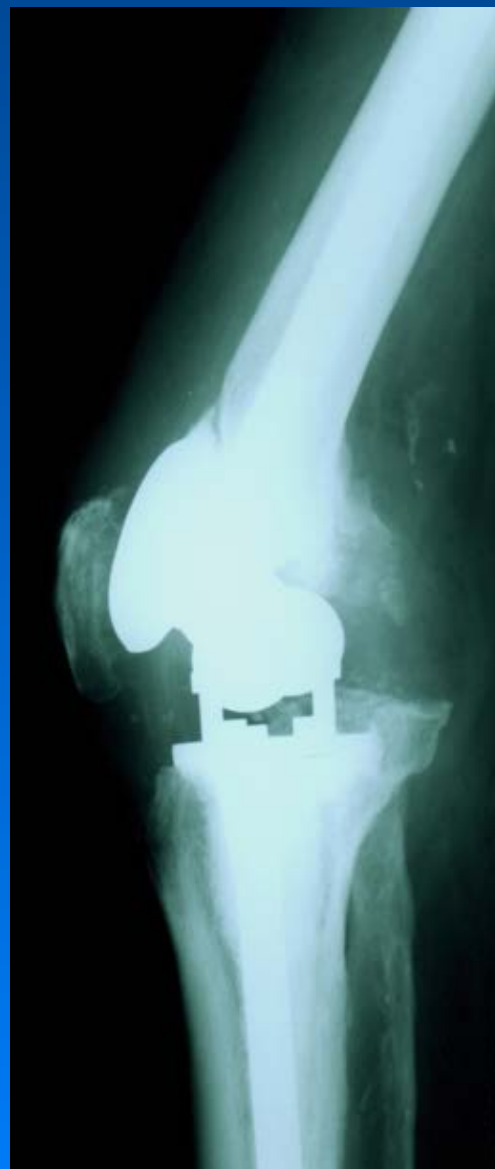
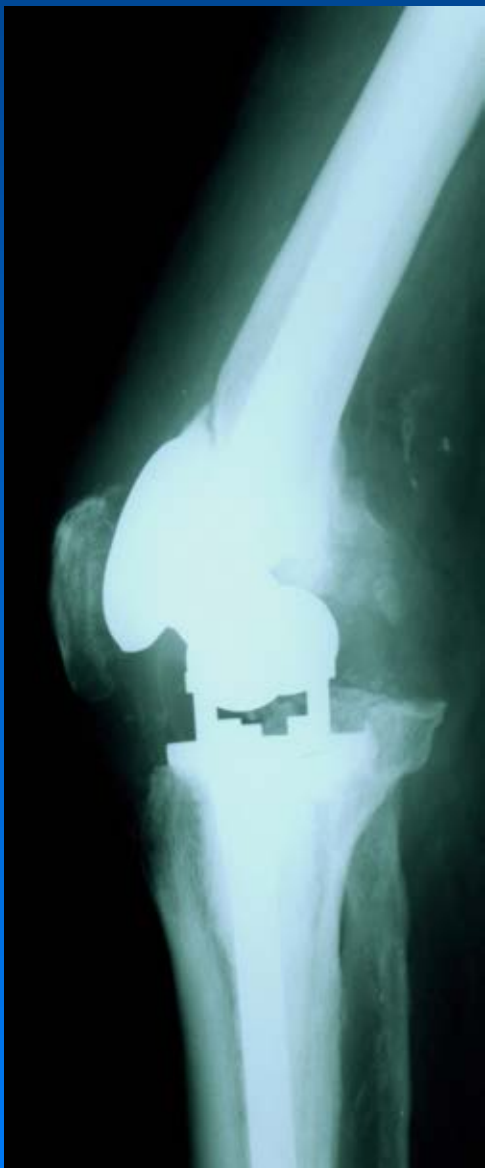
Kompozitní TKA

Tumorózní TP kolena

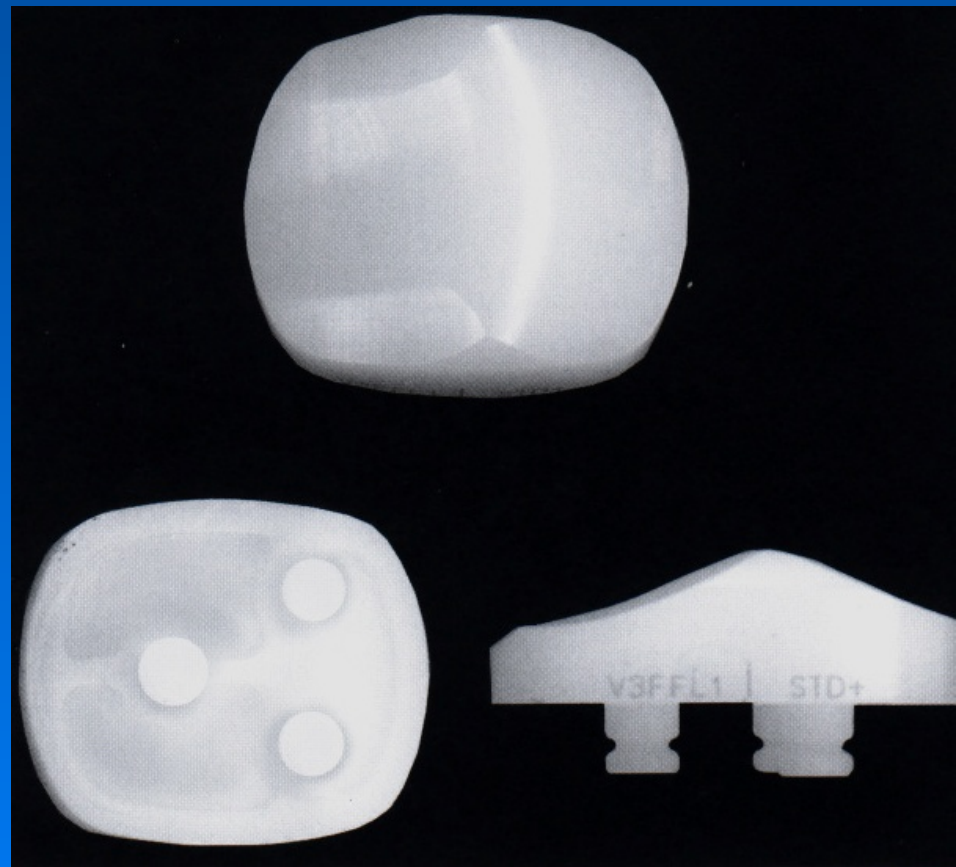


Tumorózní TP kolena

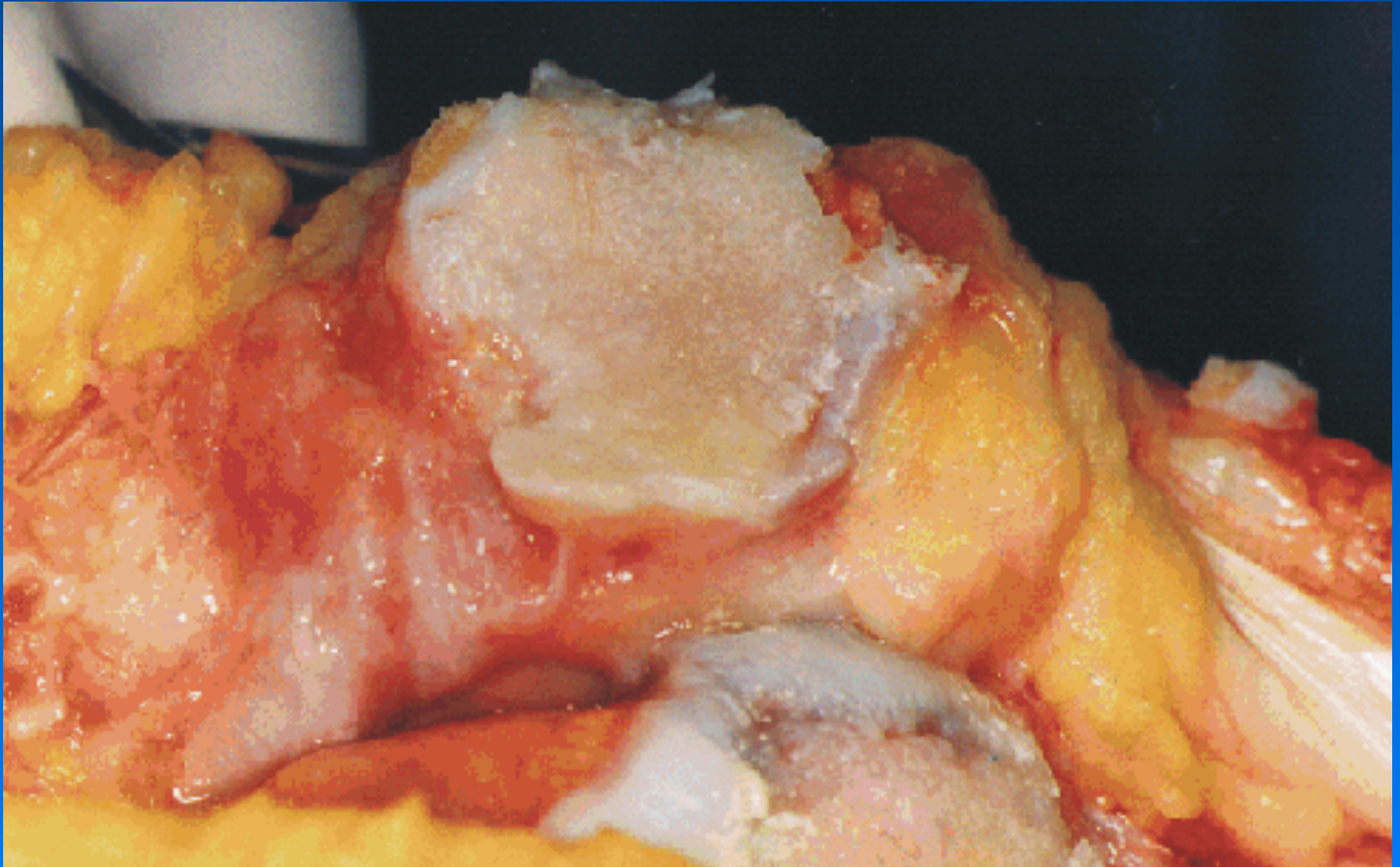


TEP Poldi- Čech

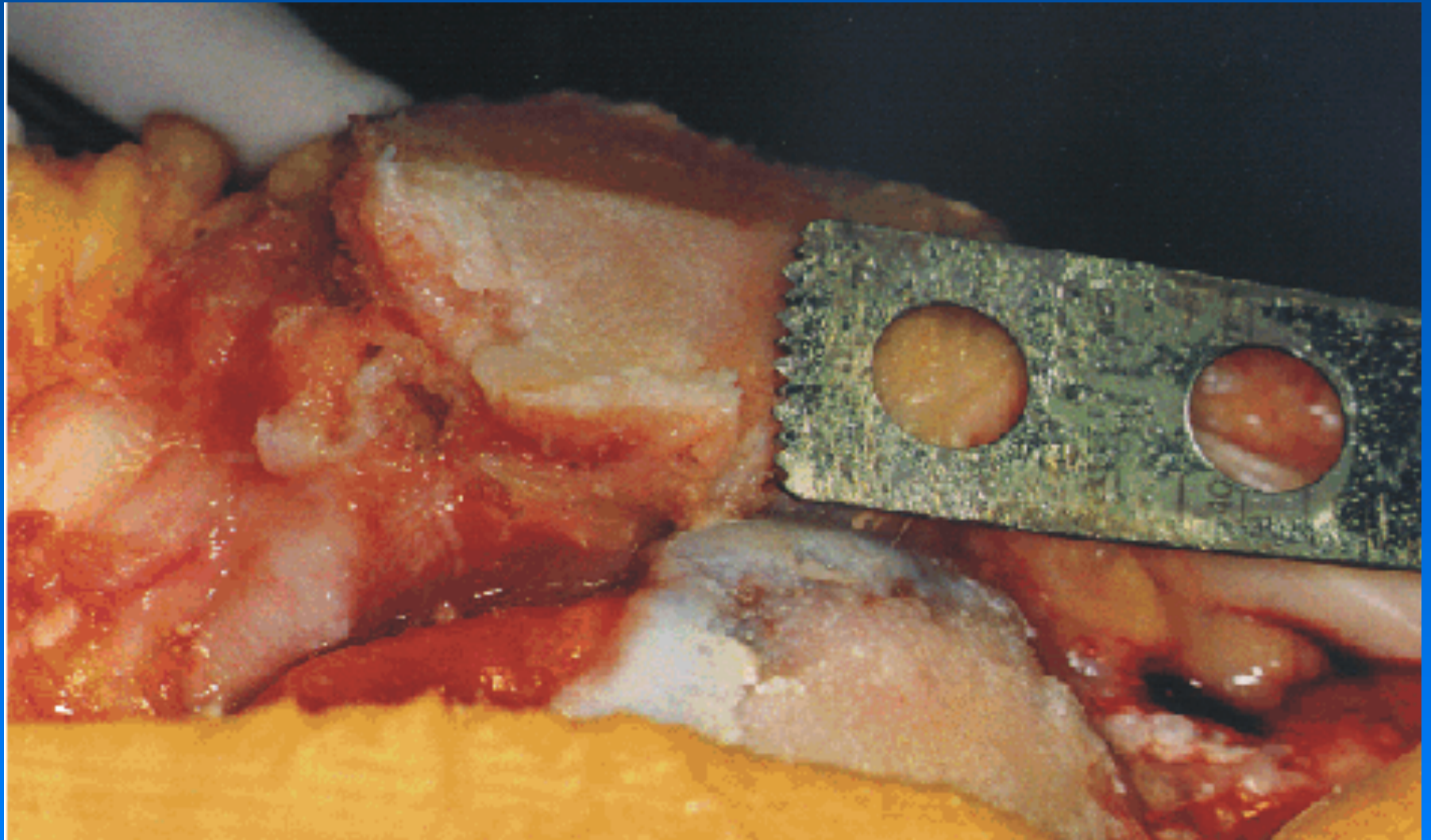
Náhrada pately



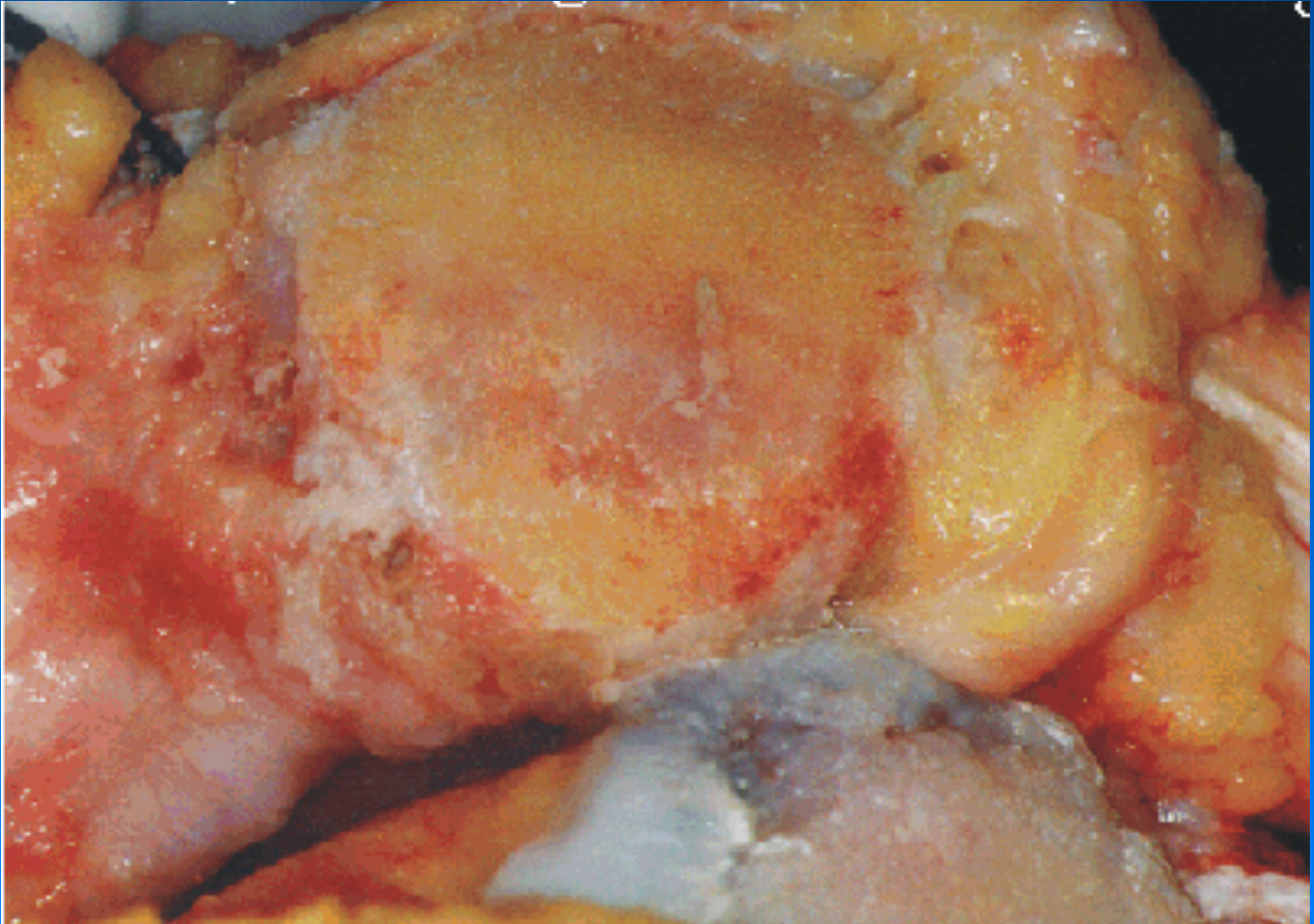
Resekce pately - odstranění osteofytů



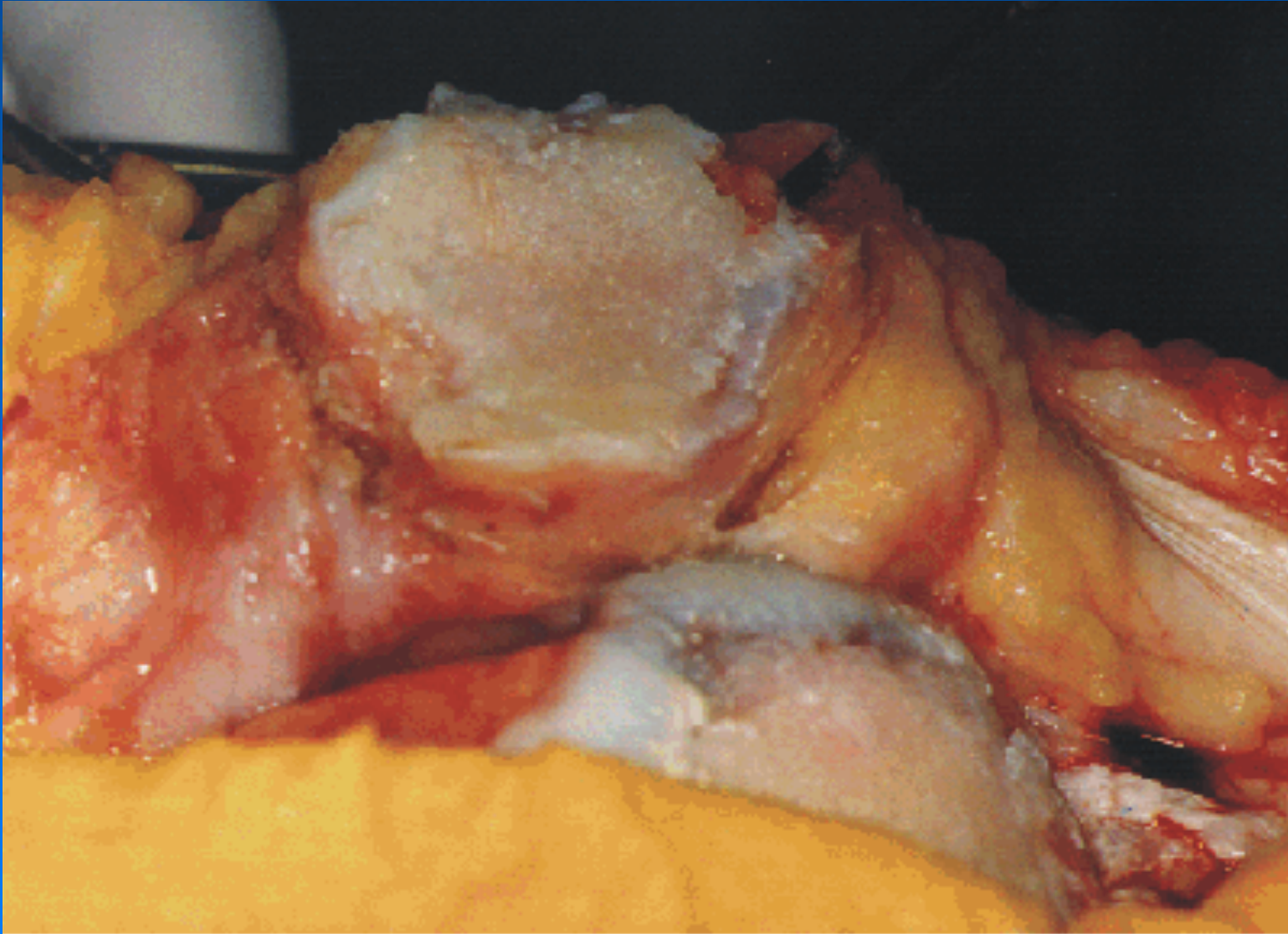
Resekce pately



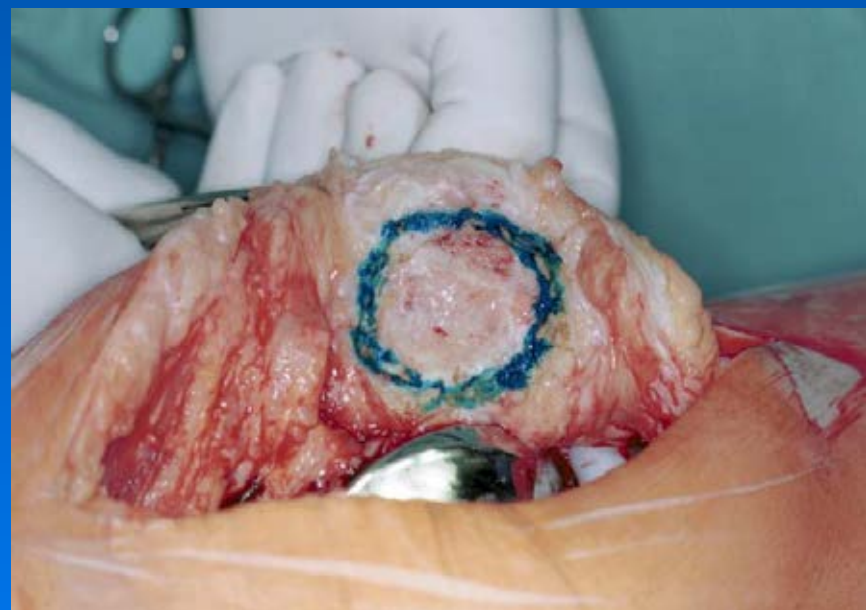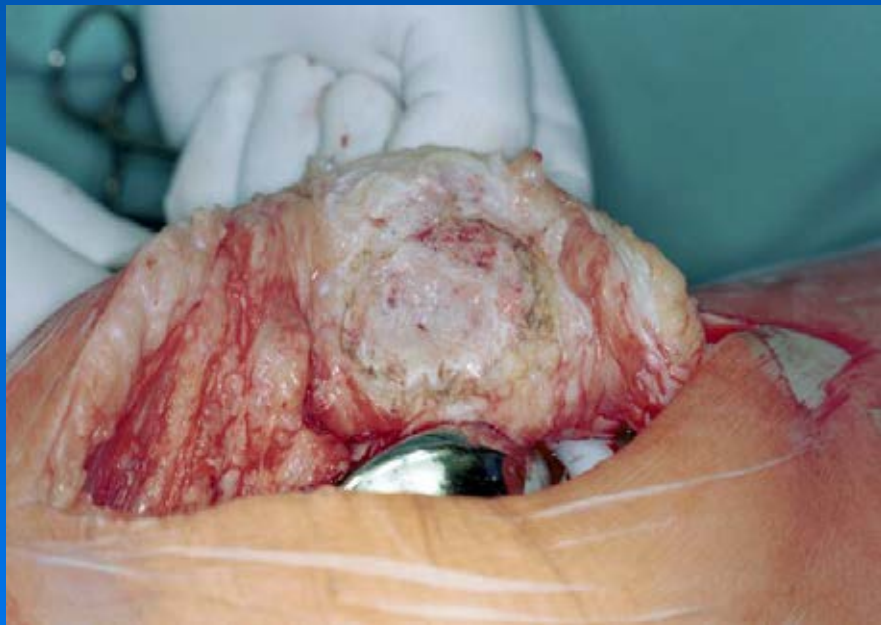Resekce pately



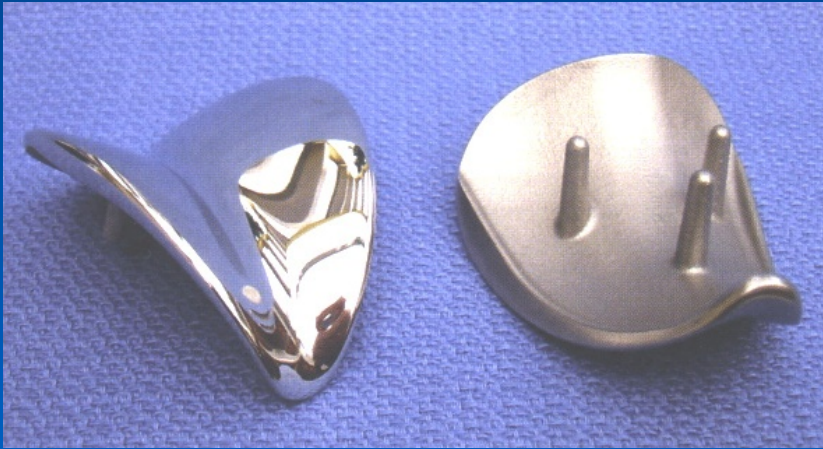
Elektrokoagulace - denervace



Remodelace pately



Femoropatelární náhrada



TEP kolena Sigma

Firma Johnson + Johnson

Standardní PE plató tibie

PS varianta plató tibie

Rotační plató tibie

- standard

- PS varianta



PS varianta – TKA Sigma Fixní plató



TEP kolena Sigma

Firma Johnson + Johnson

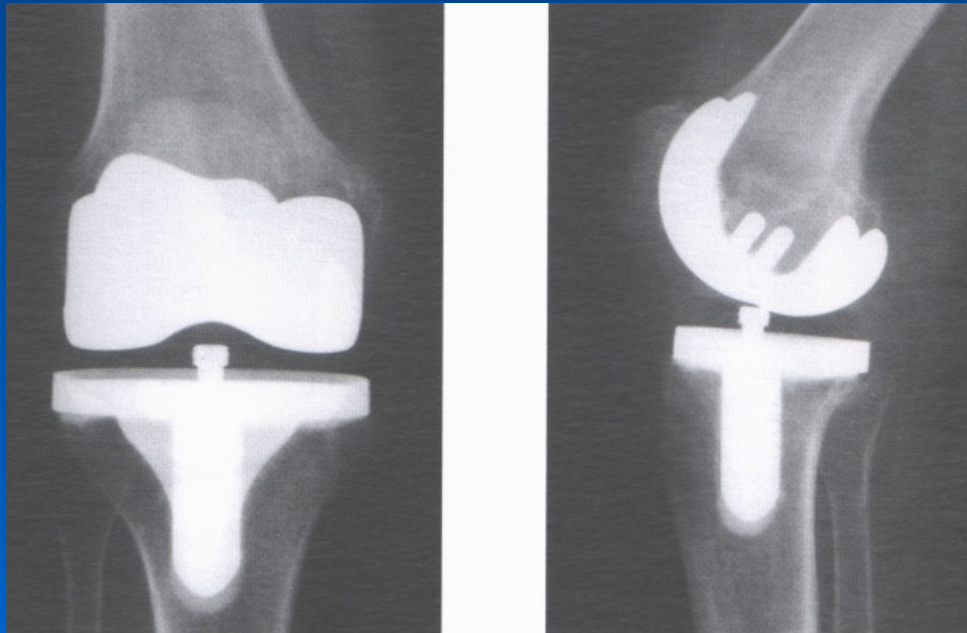
Rotační plató tibie

- standard
- PS varianta



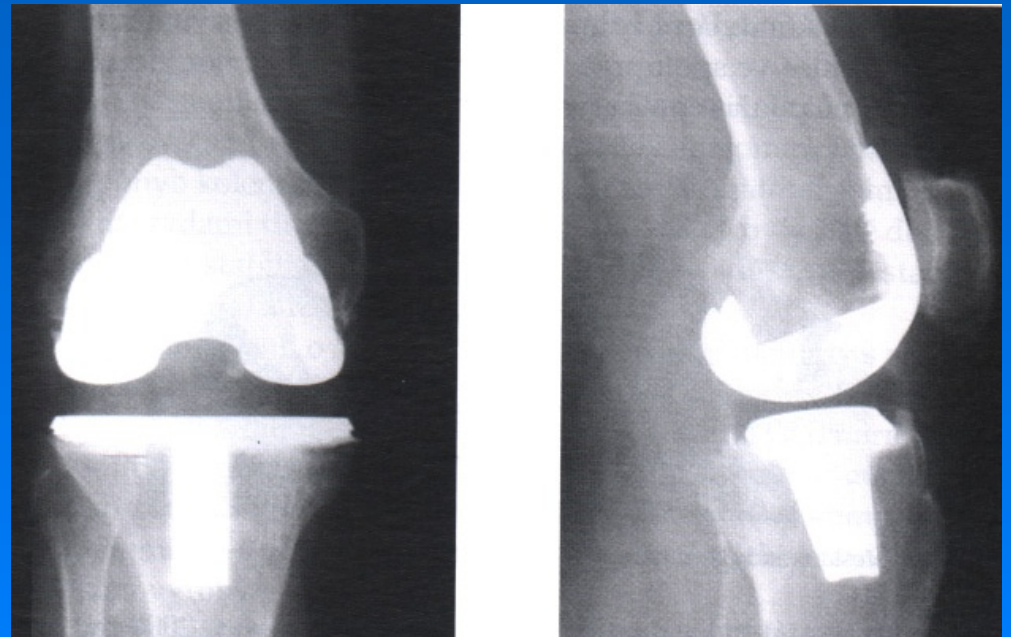
Search – Evolution Firma Aesculap





Beznoska SVL

Walter - Motorlet



Innex náhrada kolena- firma Zimmer

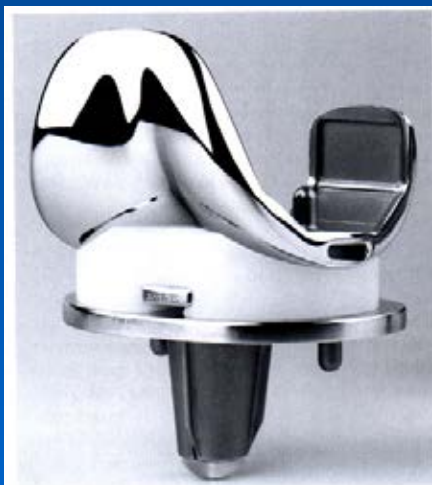

Fig. 1.24. INNEX CR

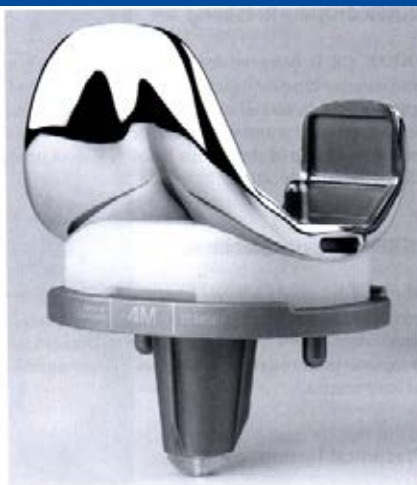

Fig. 1.26. INNEX Fix CR

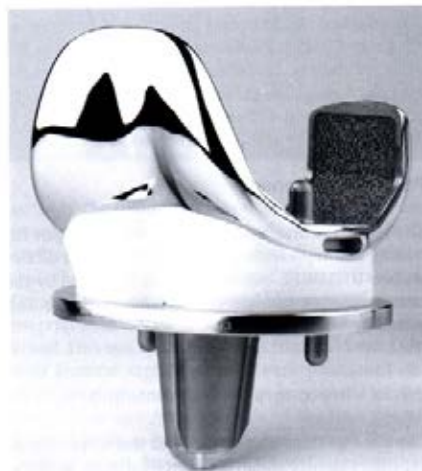

Fig. 1.25. INNEX UCOR

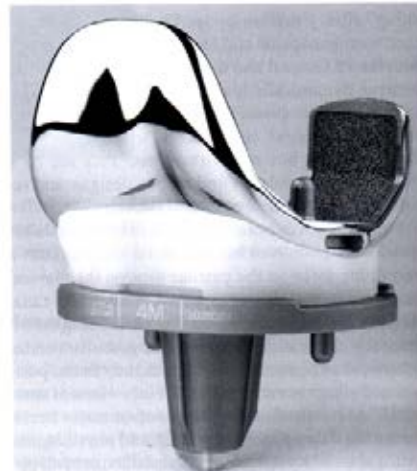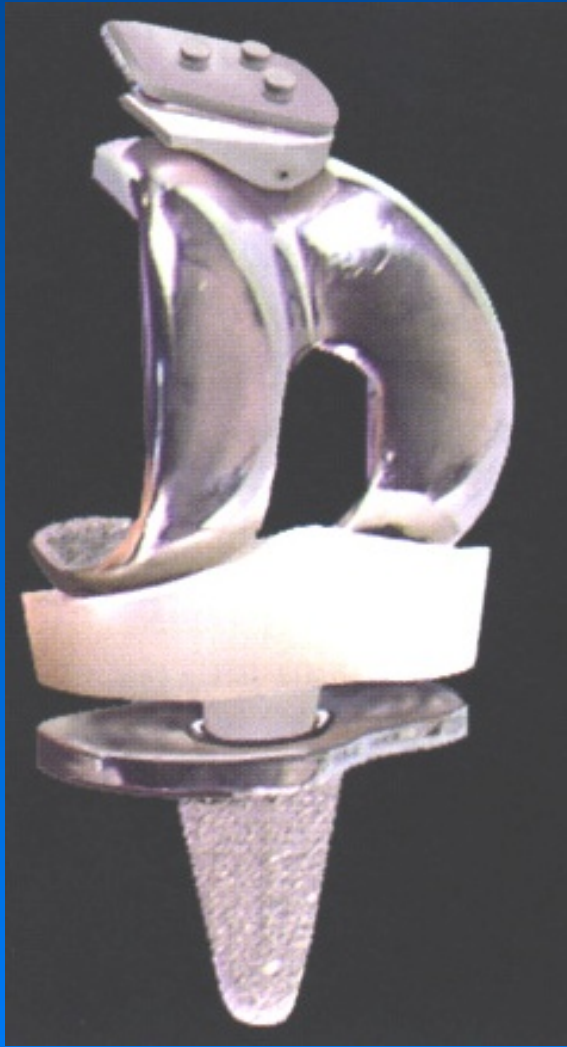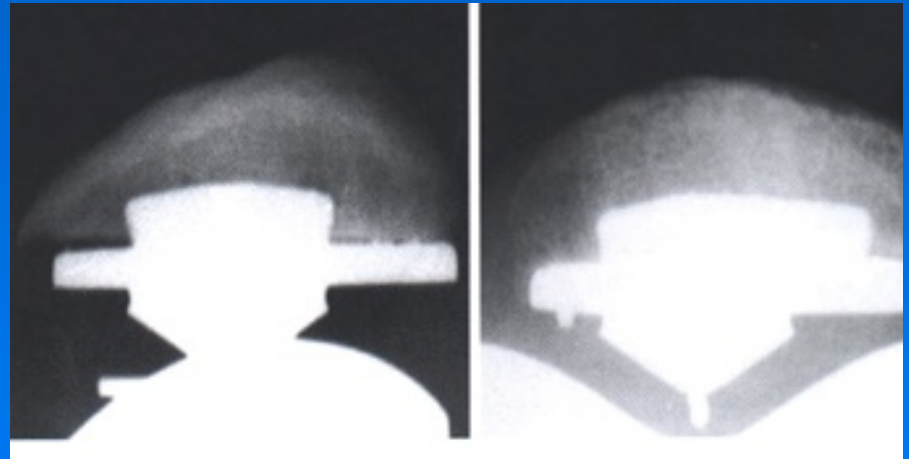
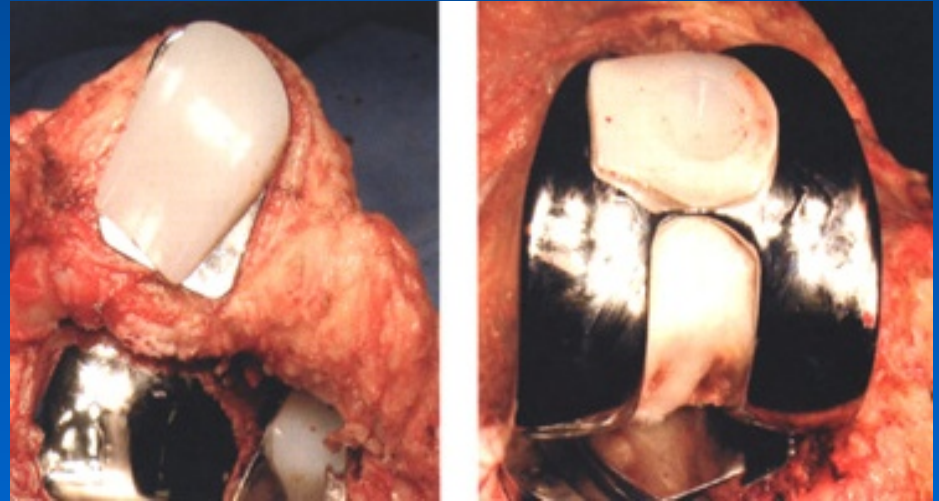


Fig. 1.27. INNEX Fix UC

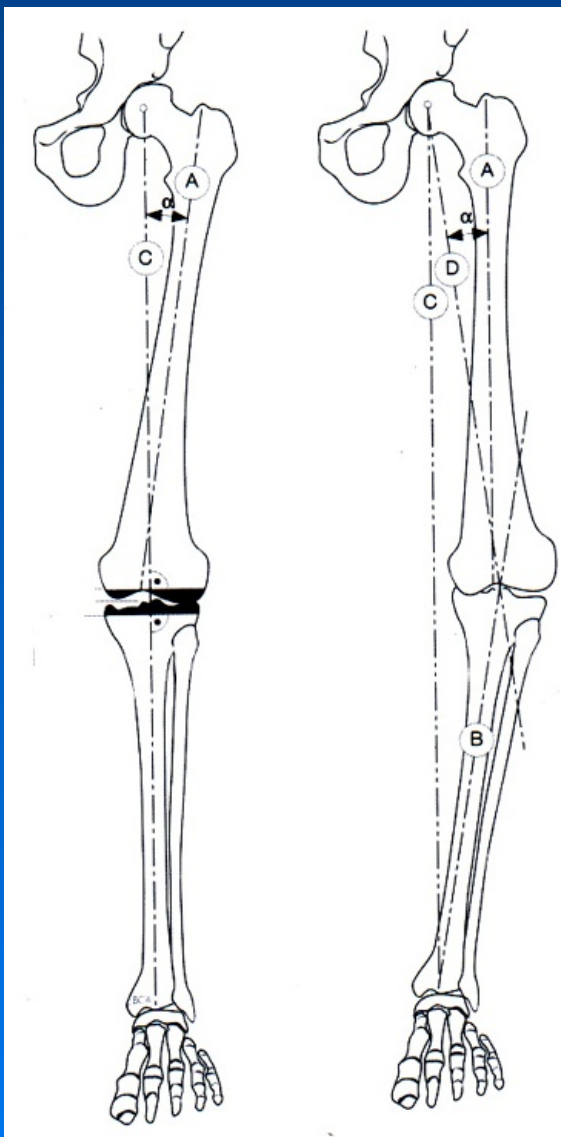
LCS náhrada kolena



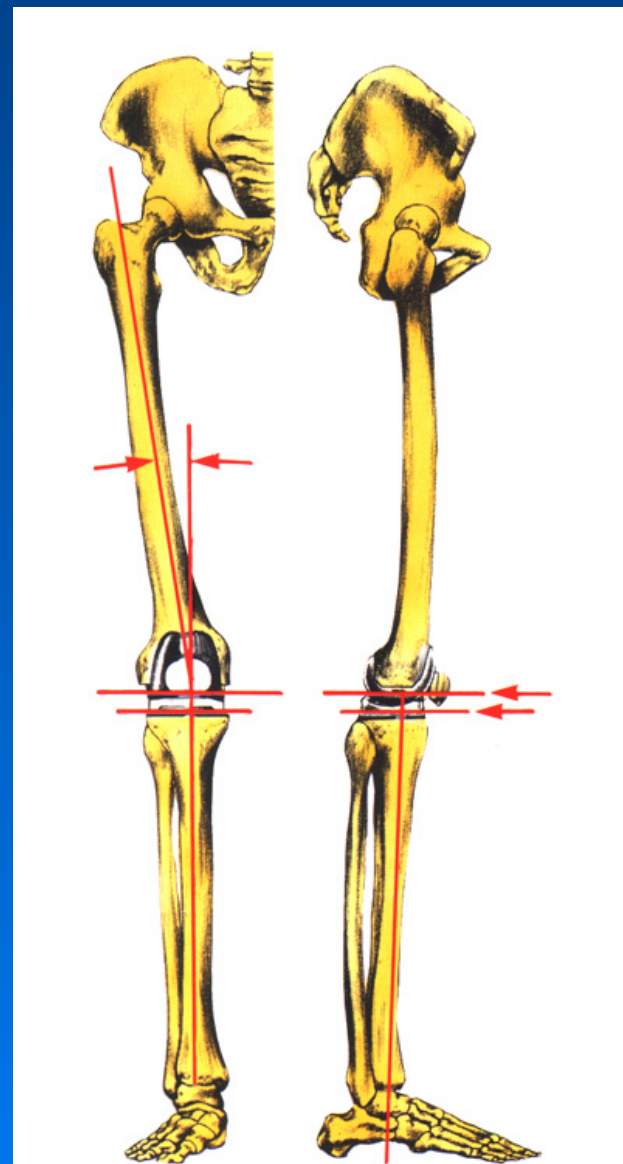
Rotační plateau LCS



Rotační náhrada pately

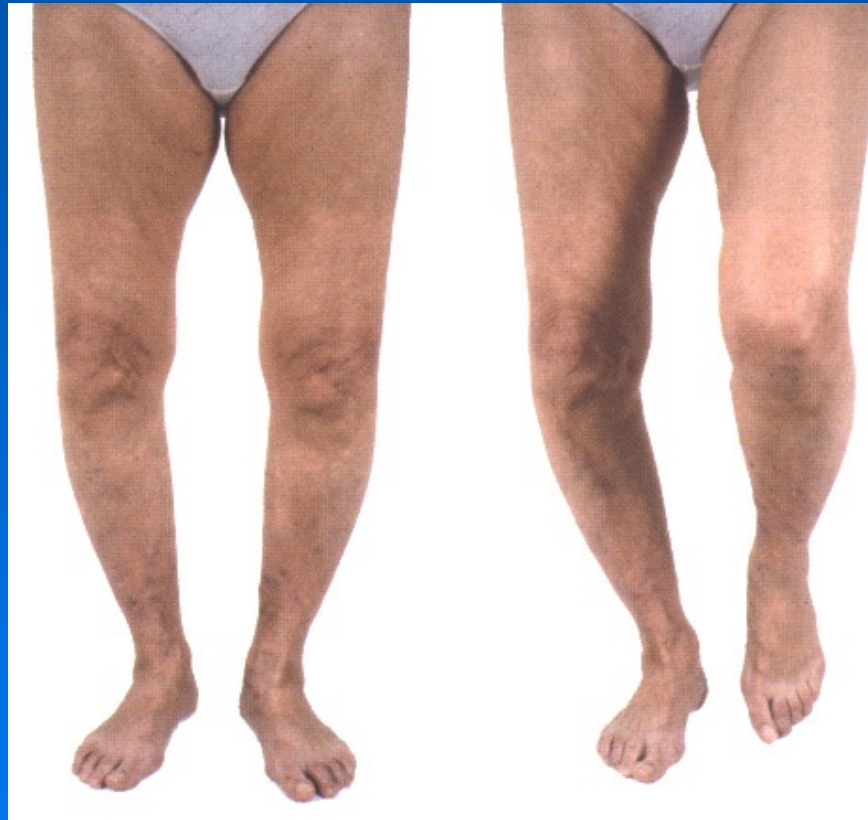
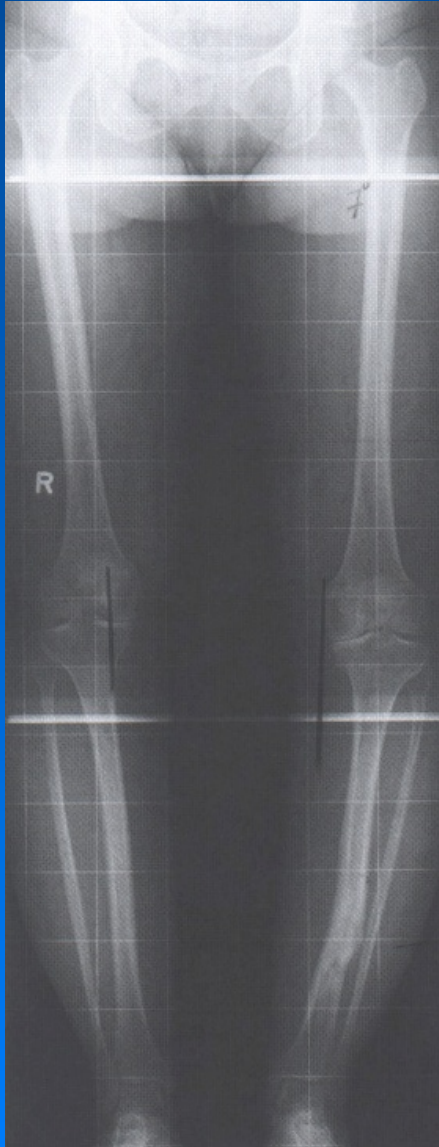
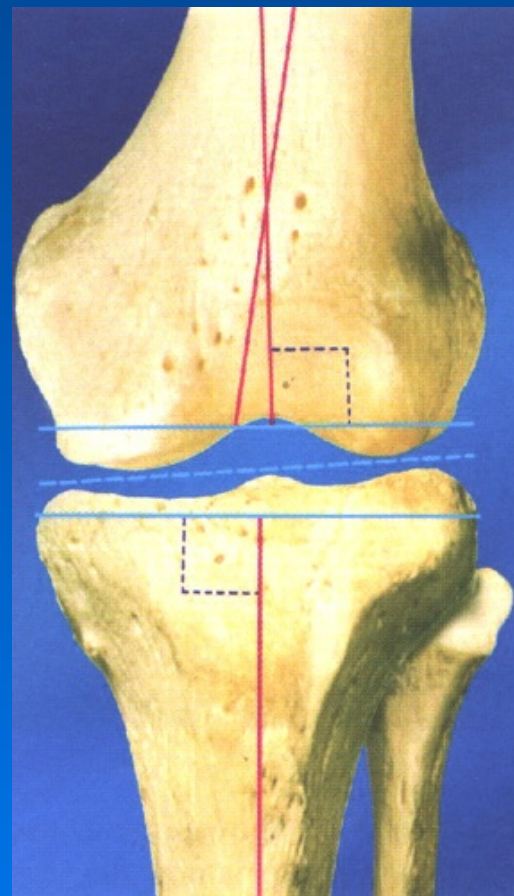
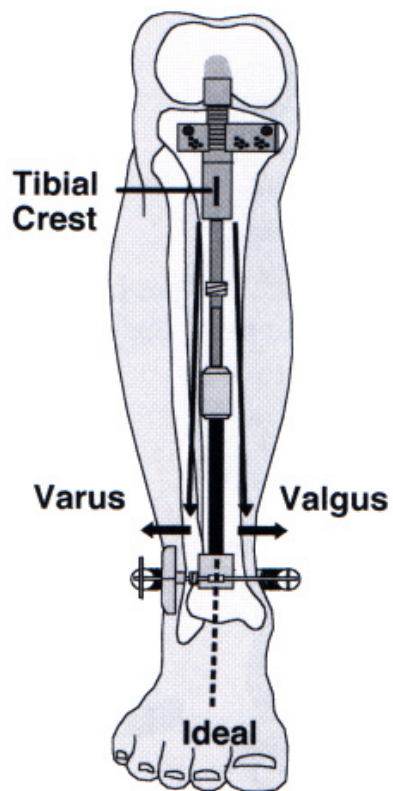
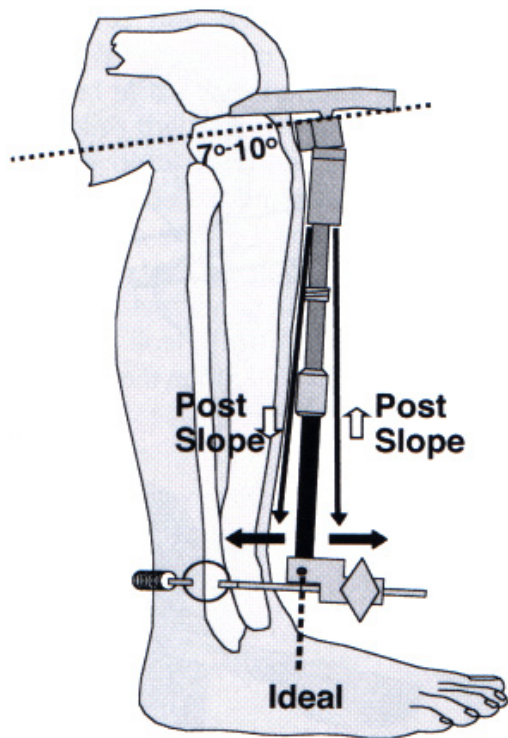
Mechanická osa DK



Anatomická osa DK

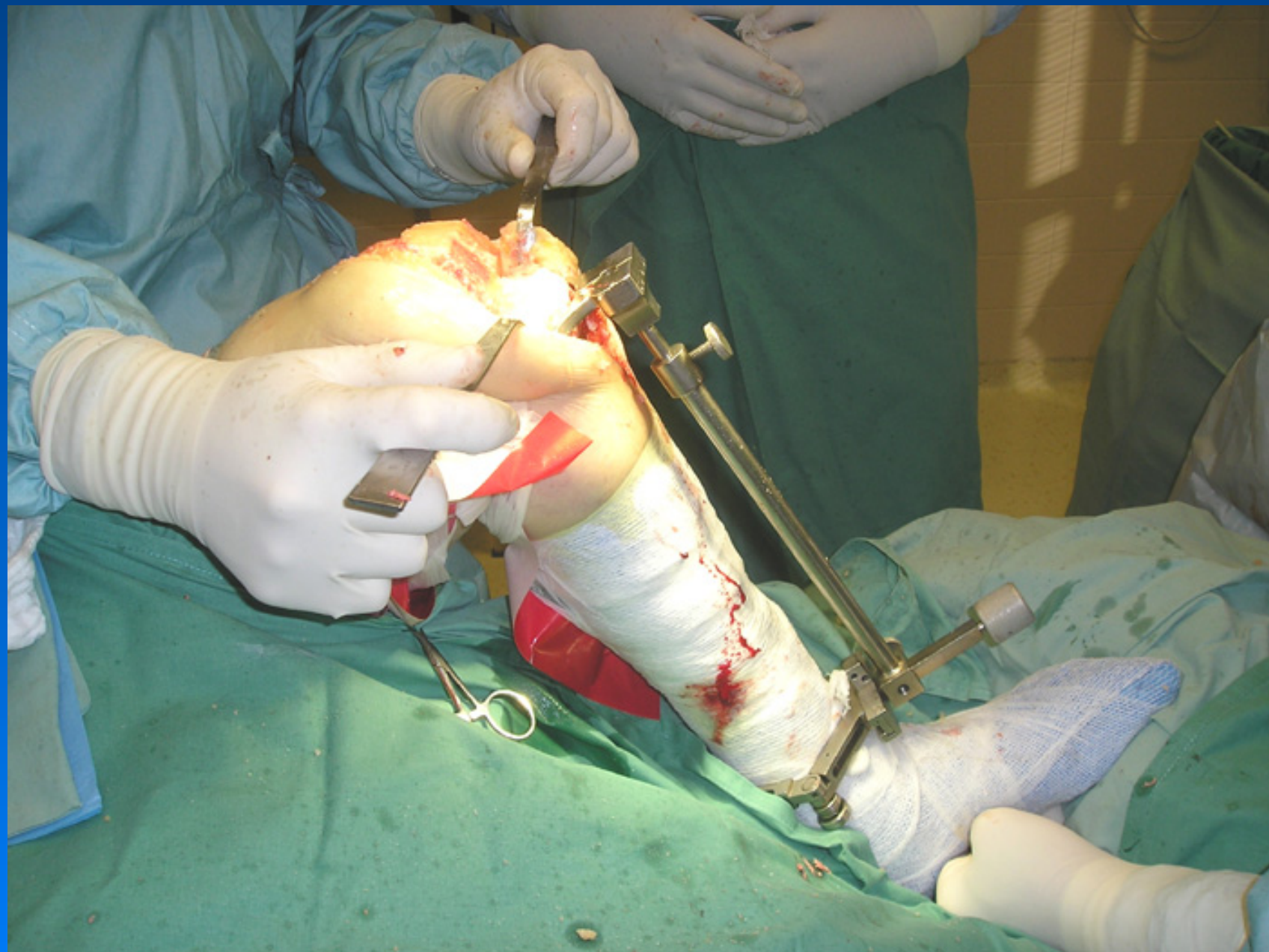
RTG snímek ve stoje



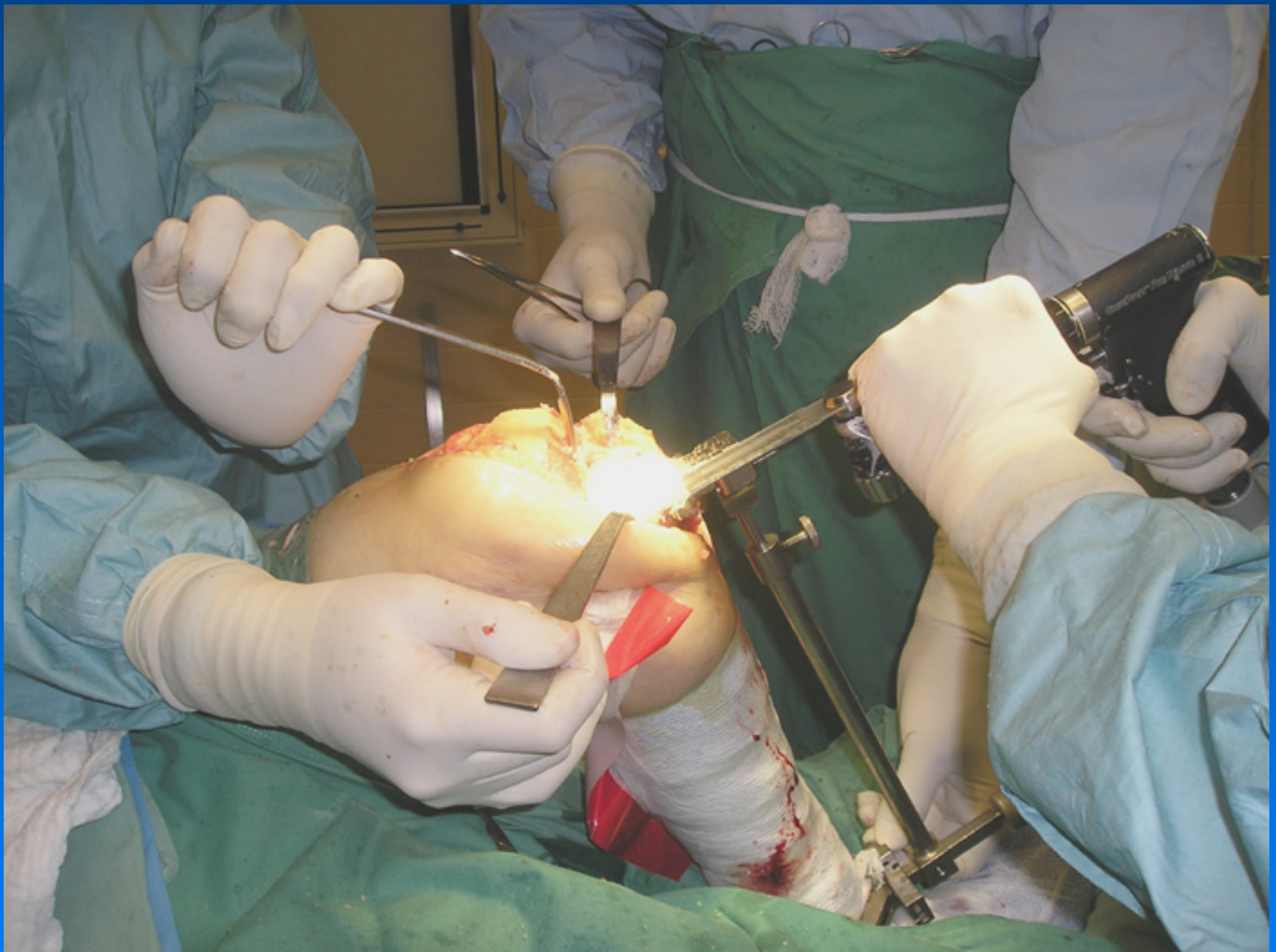


Zevní cíl osy tibie

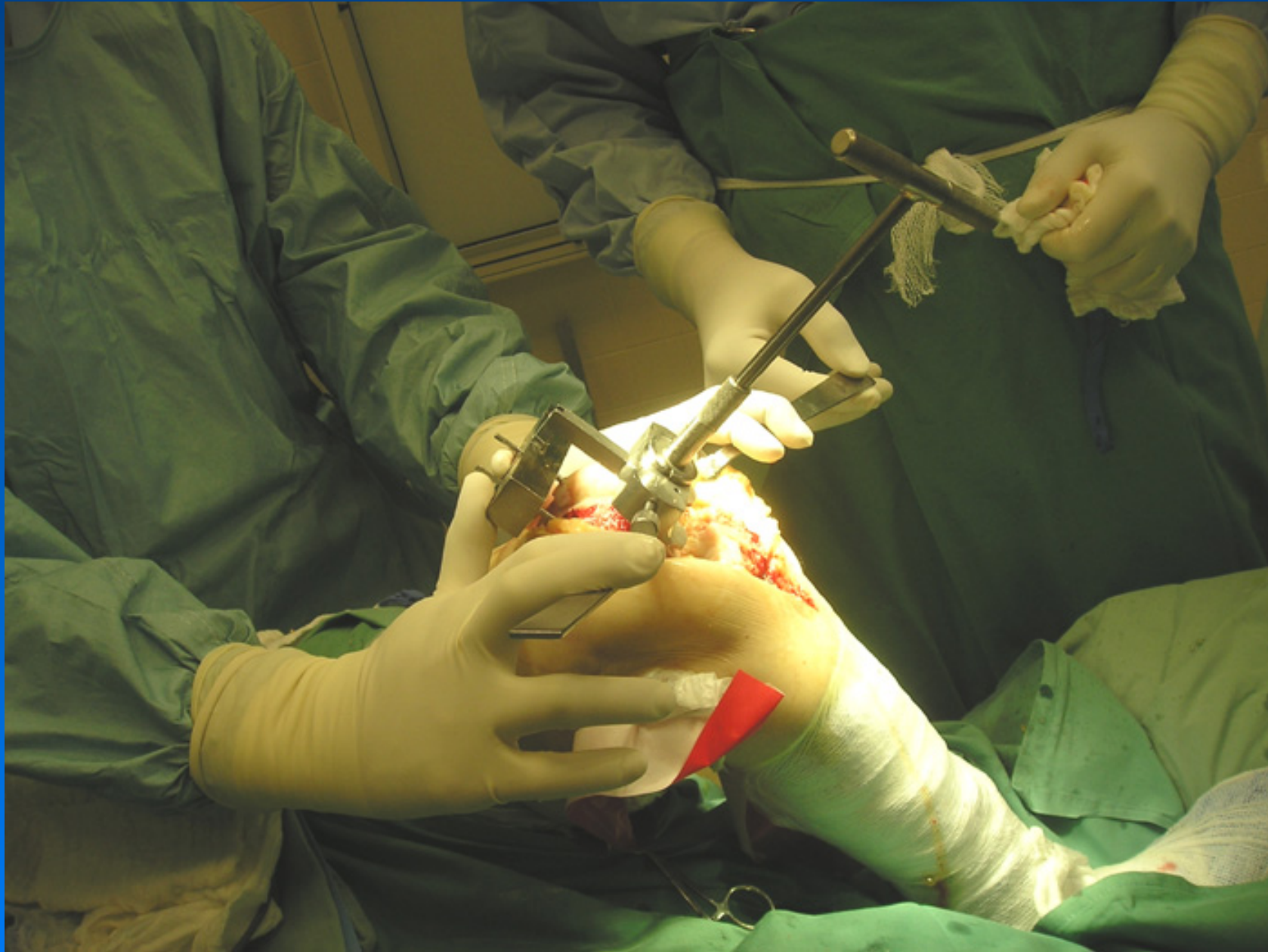Resekční roviny



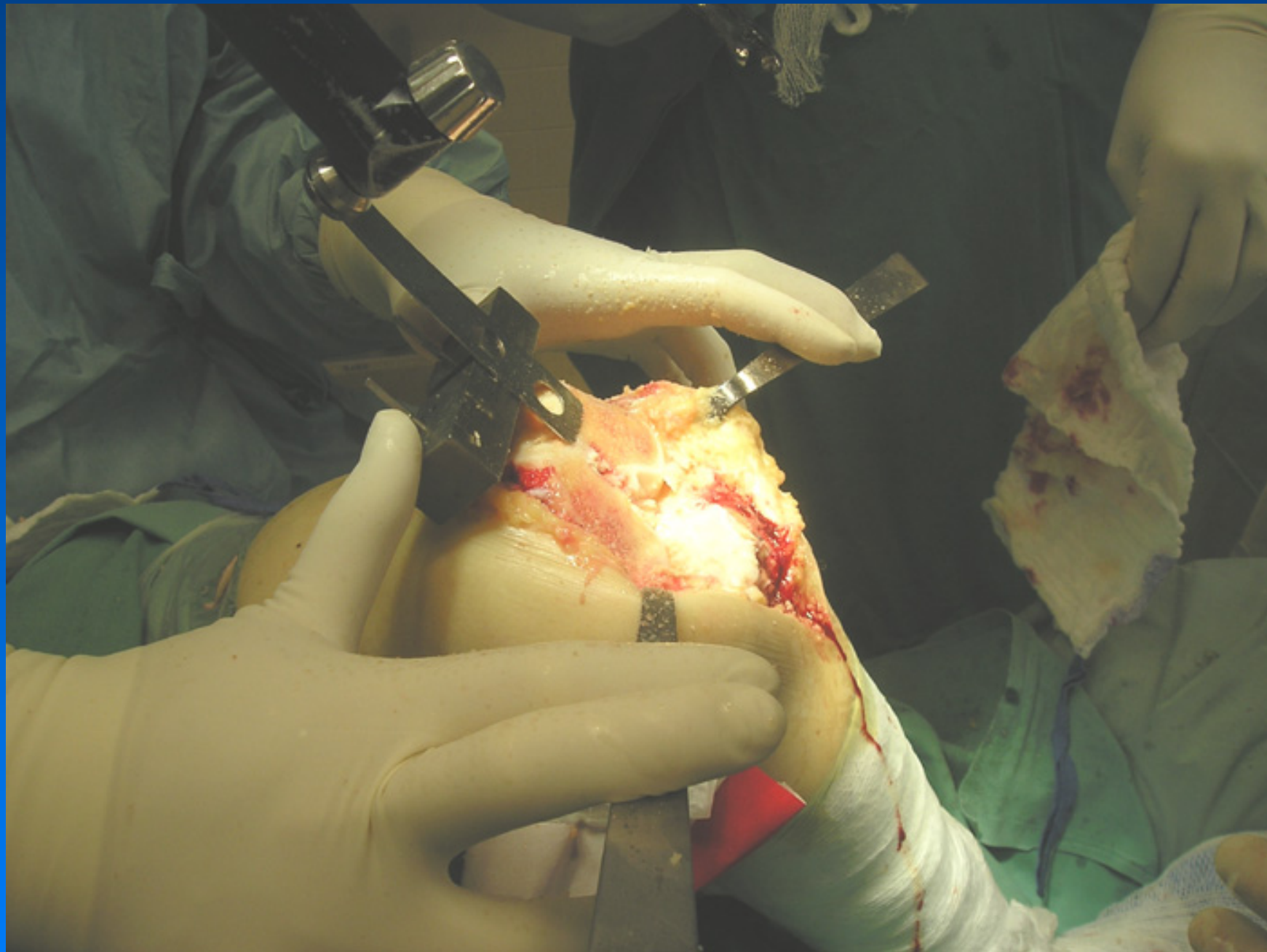
Zevní cílč osy tibie



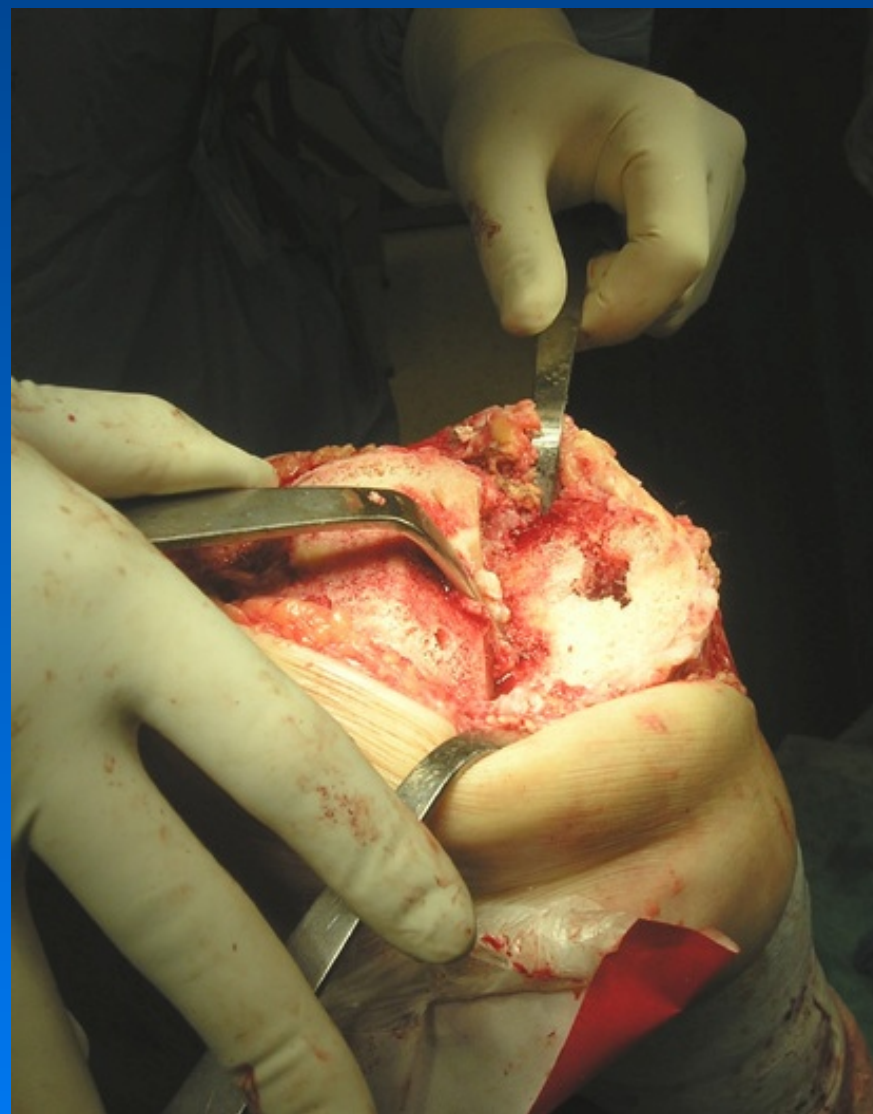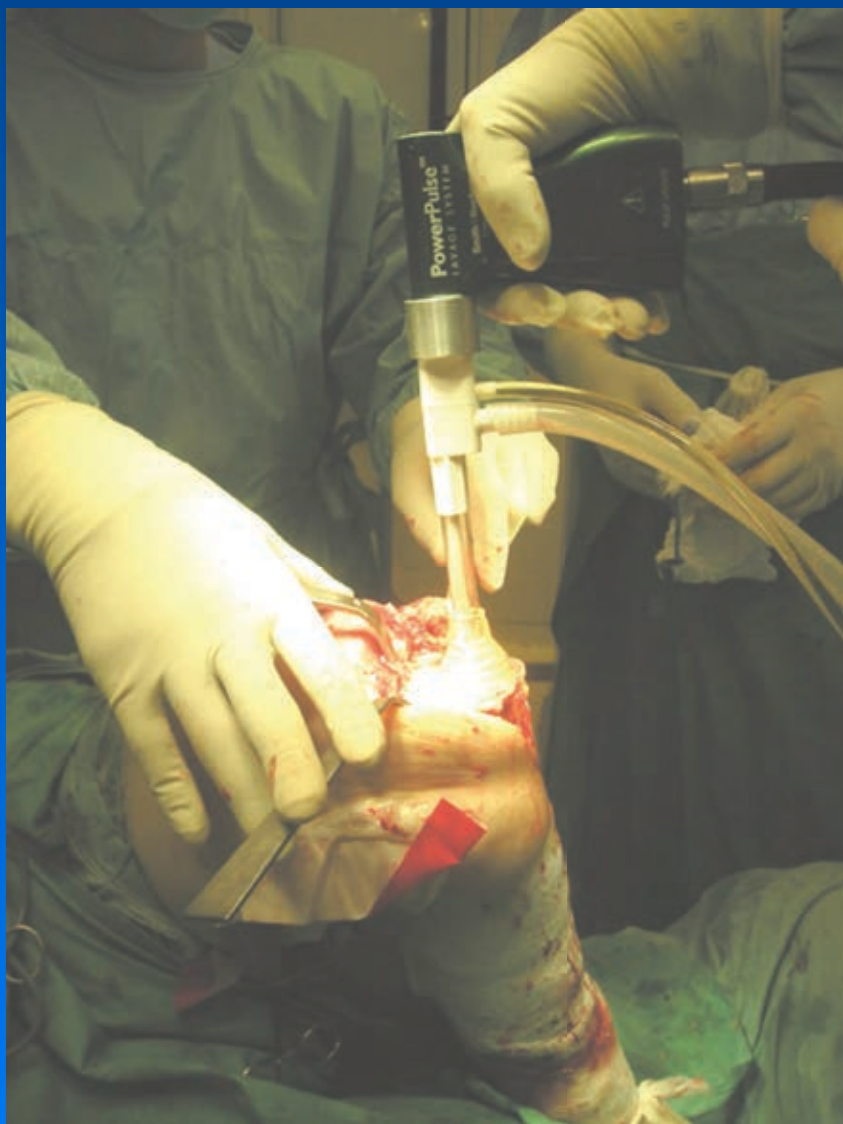Resekce tibie



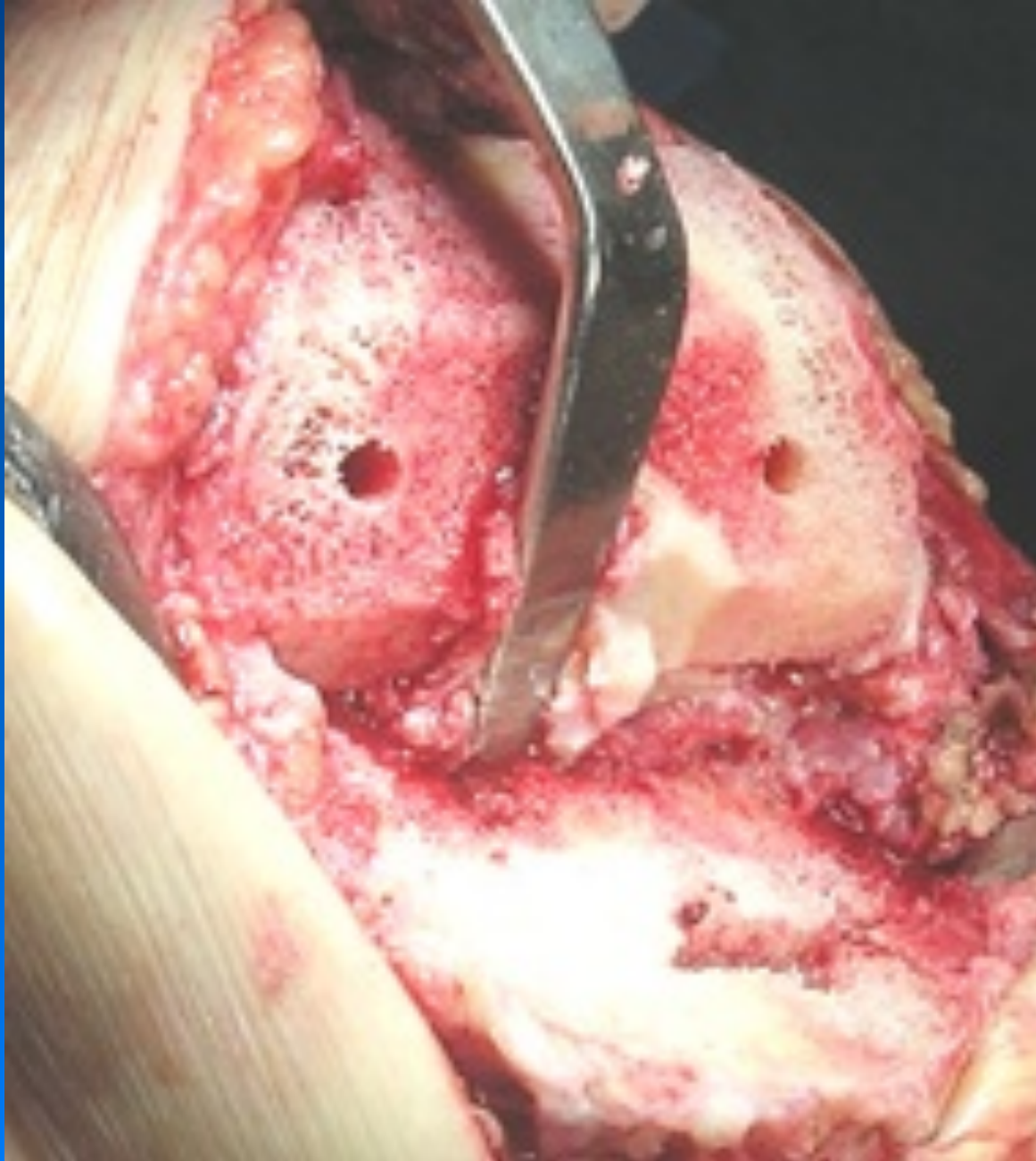Intramedulární cílení femuru



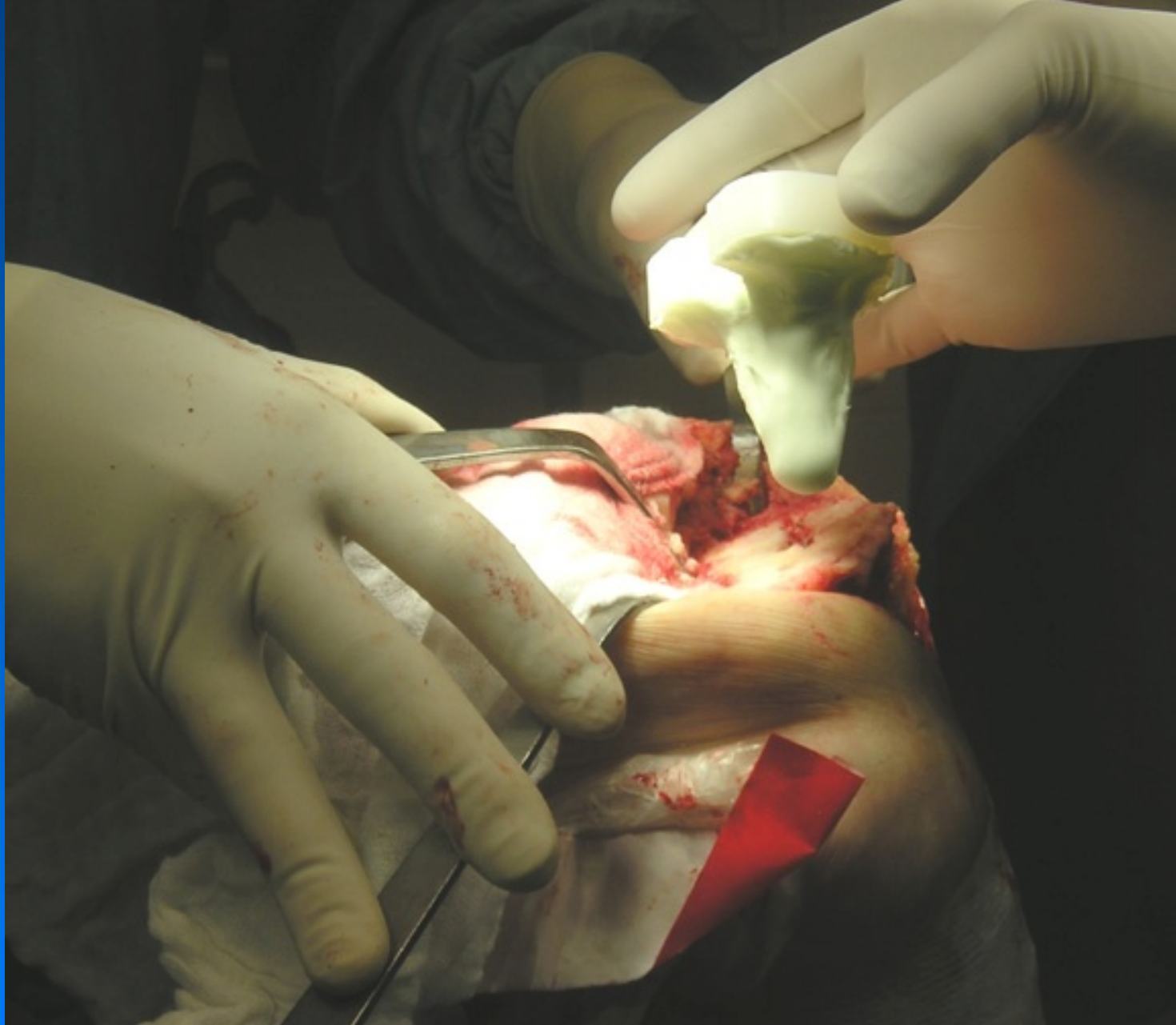Resekce femuru



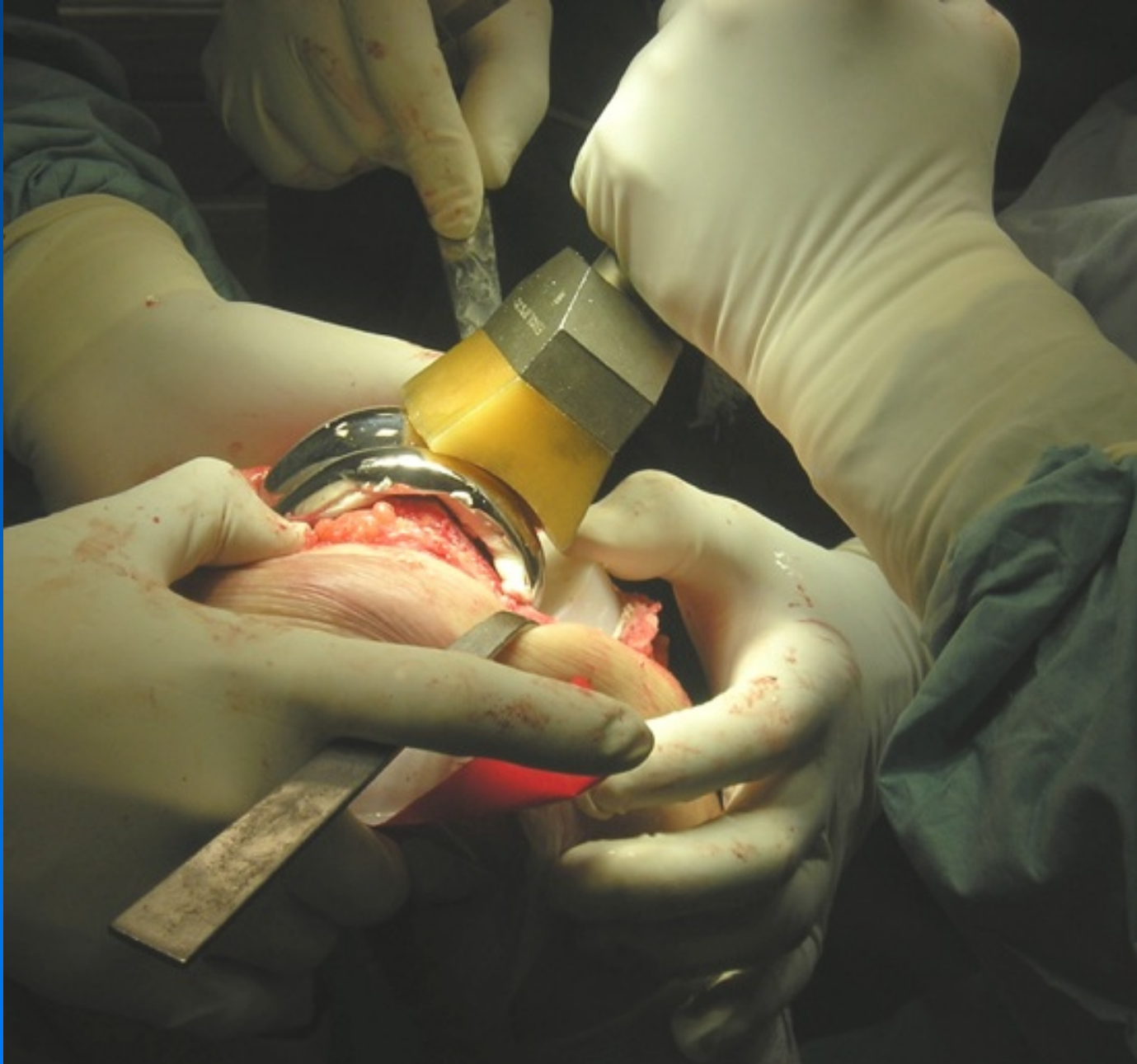
Pulzní laváž



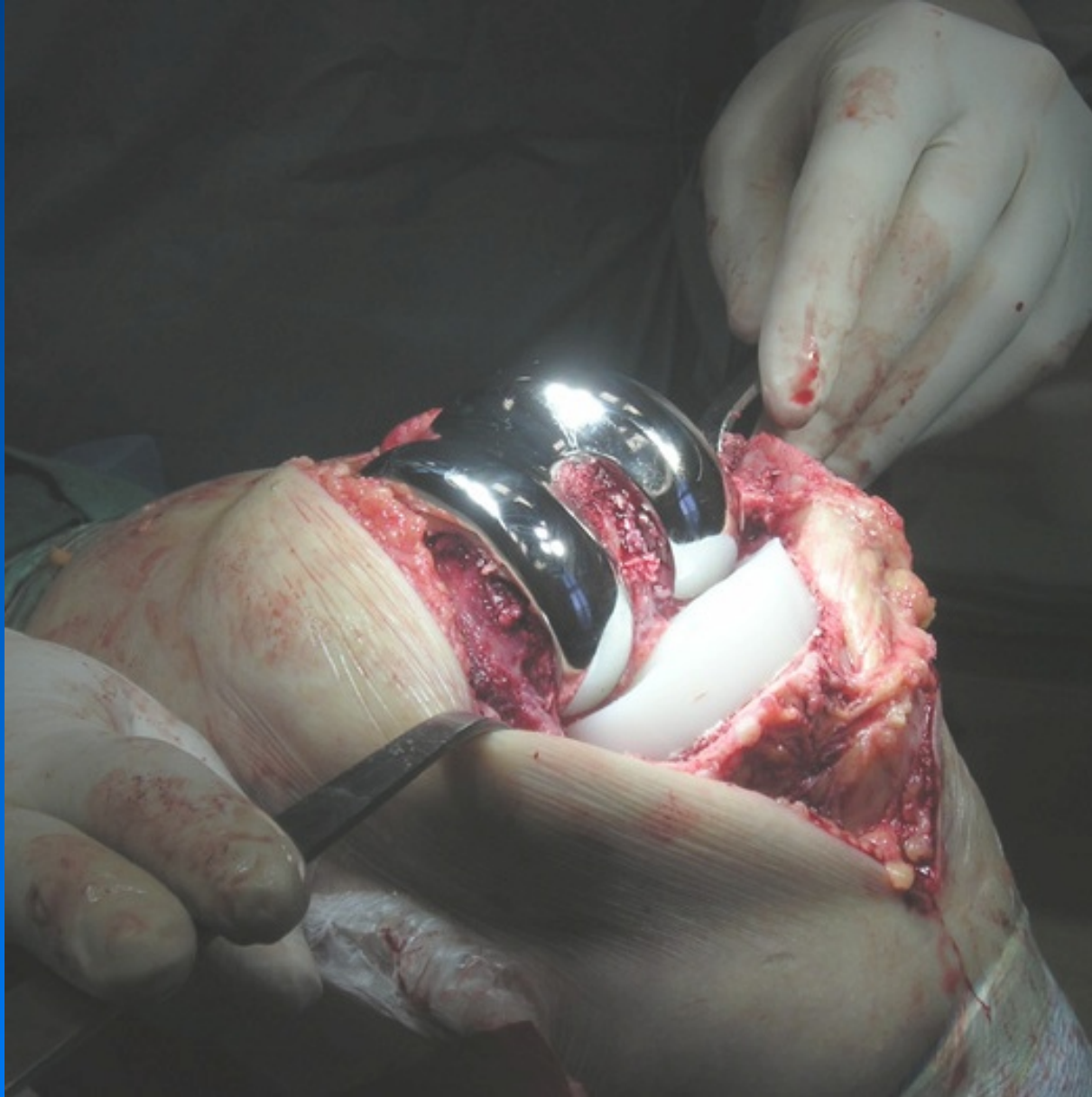Spongiózní kost po pulzní laváži



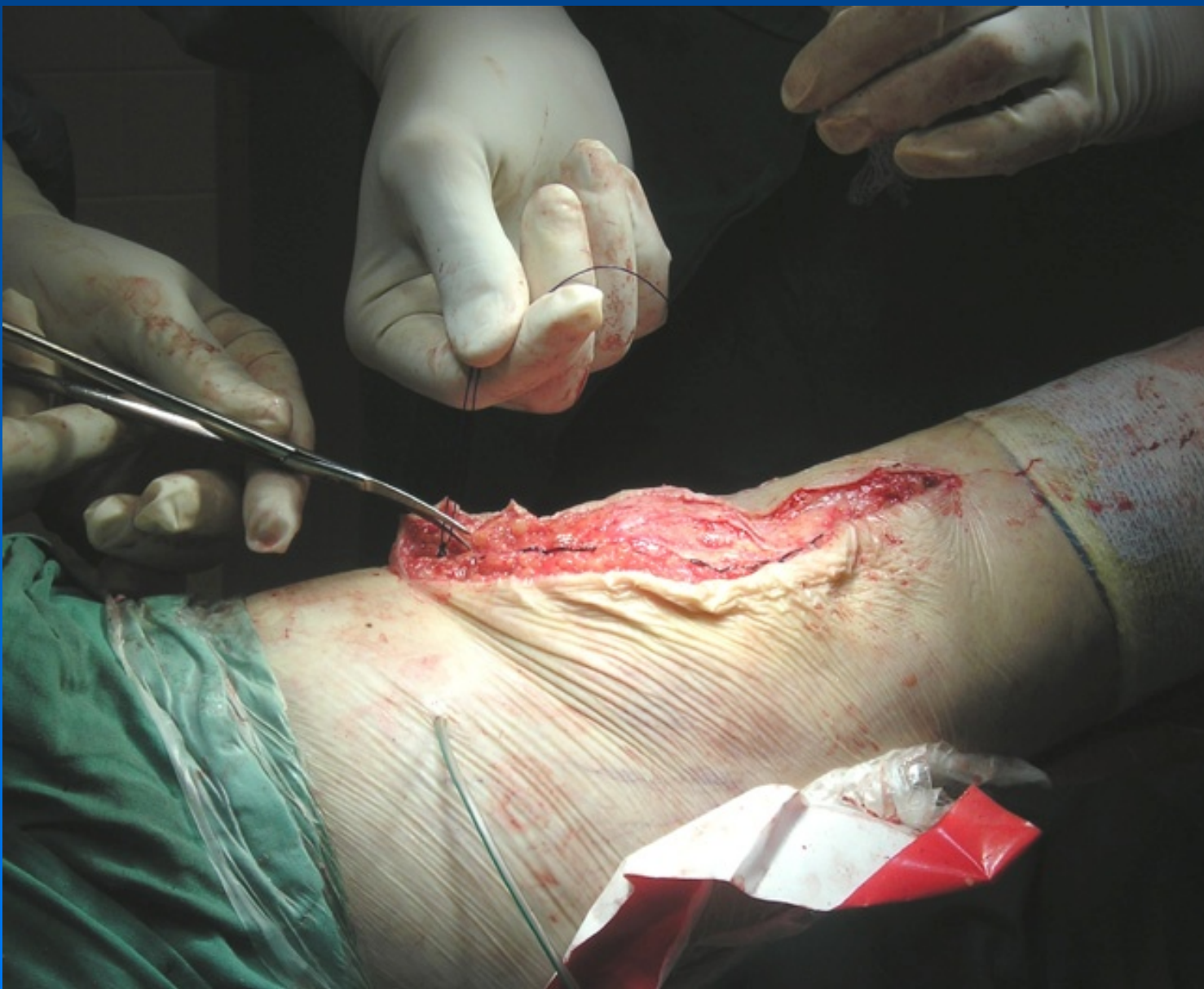Cementování tibiální komponenty



Cementování femorální komponenty



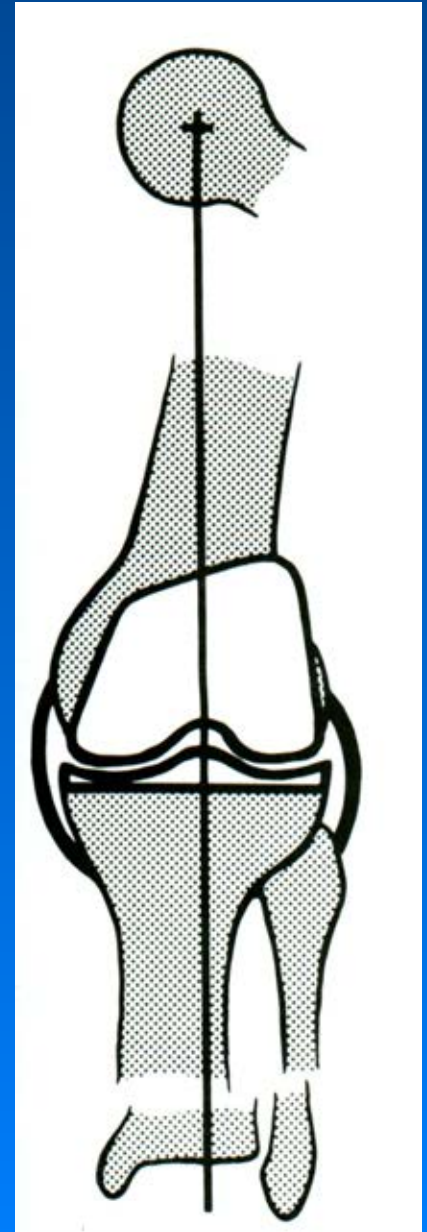
TEP in situ



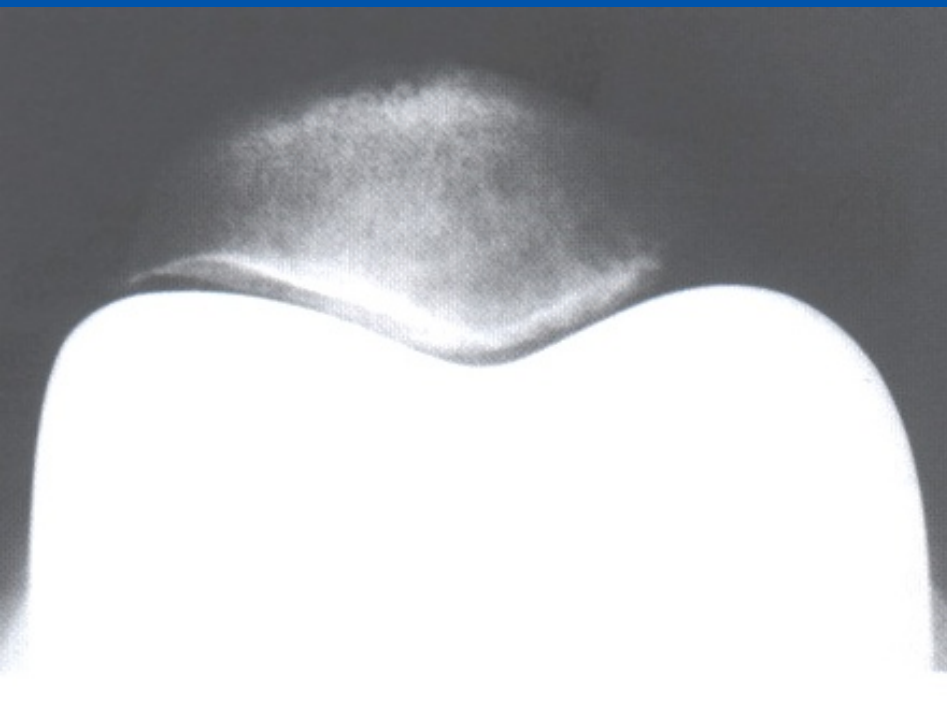
Steh operační rány

Zásady

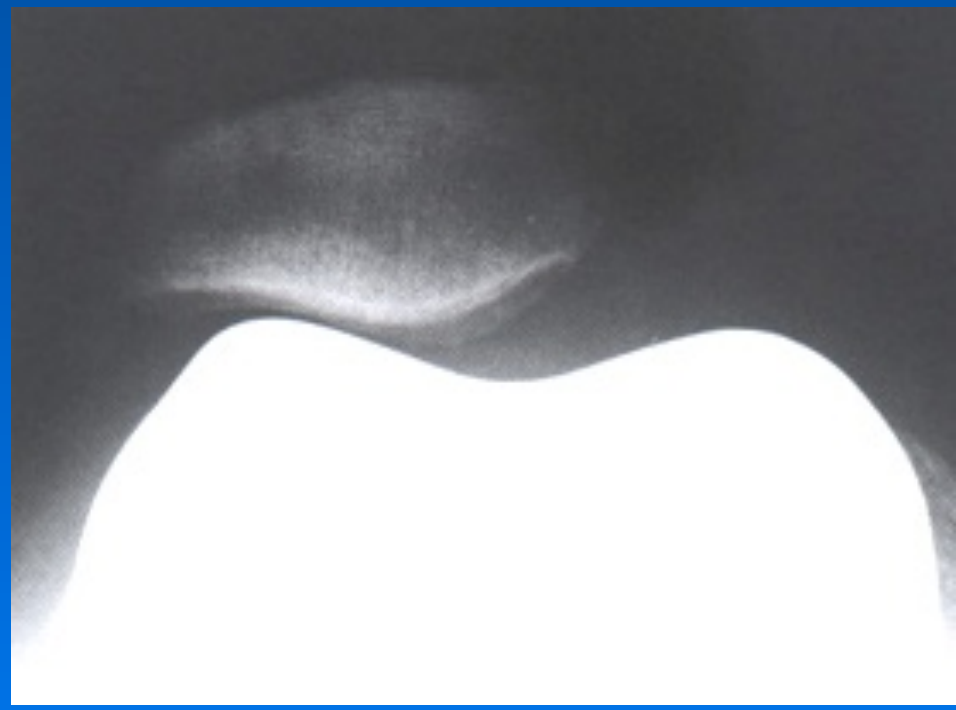
- Správné napětí měkkých tkání
 - rovnováha vazů
- Dodržet osu kolena ve 3 rovinách
 - femorotibiální osa 5 -7. st. valgus
- Zachovat maximum kosti
- Dodržet výšku kloubní štěrbiny



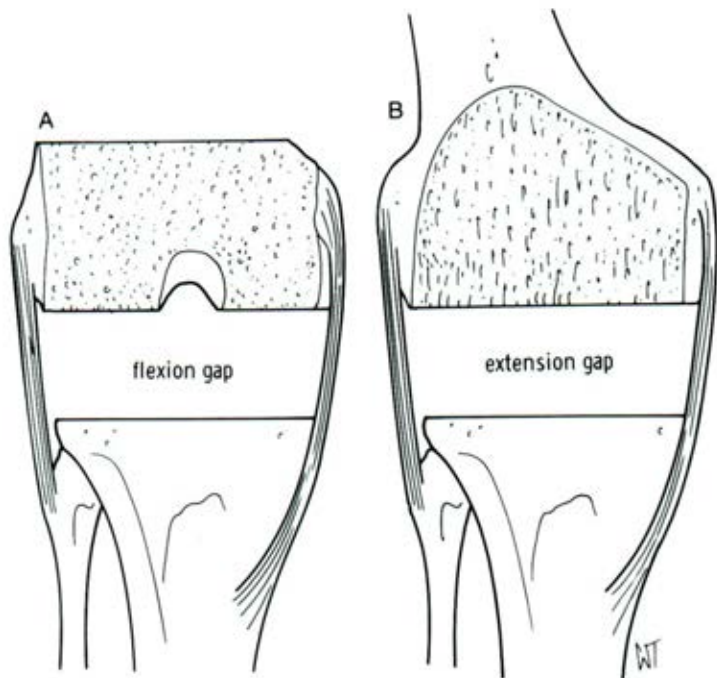
Centrace pately - patelární tracking



Správně



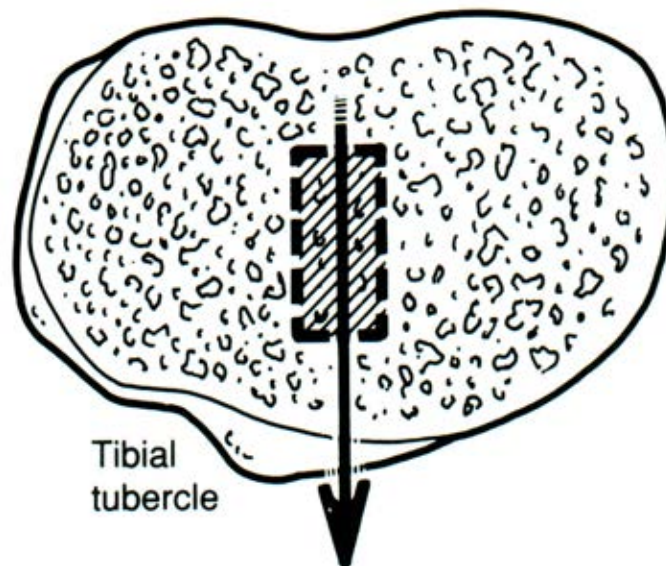
Špatně



Flekční gap

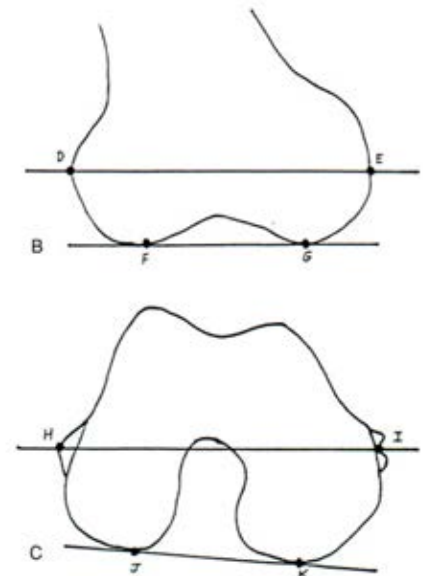
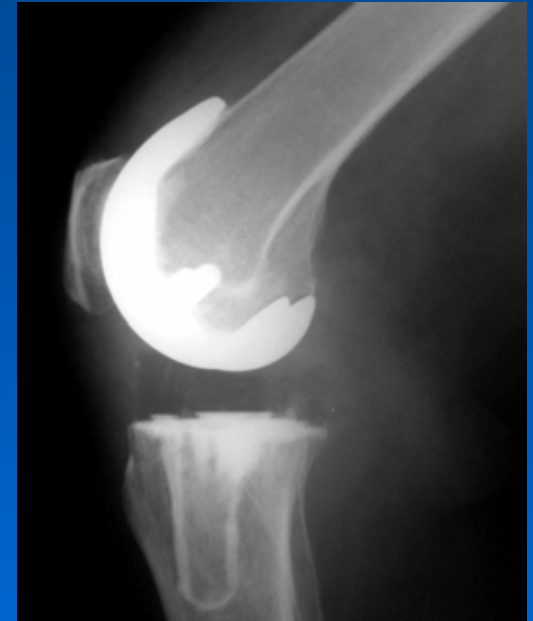Extenční gap

Zevní rotace
tibiální komponenty



Femorální komponenta

- Umístit na přední kortikalis femuru
- Paralelně s transepikondylární linií
- Zevní rotace 3 st.

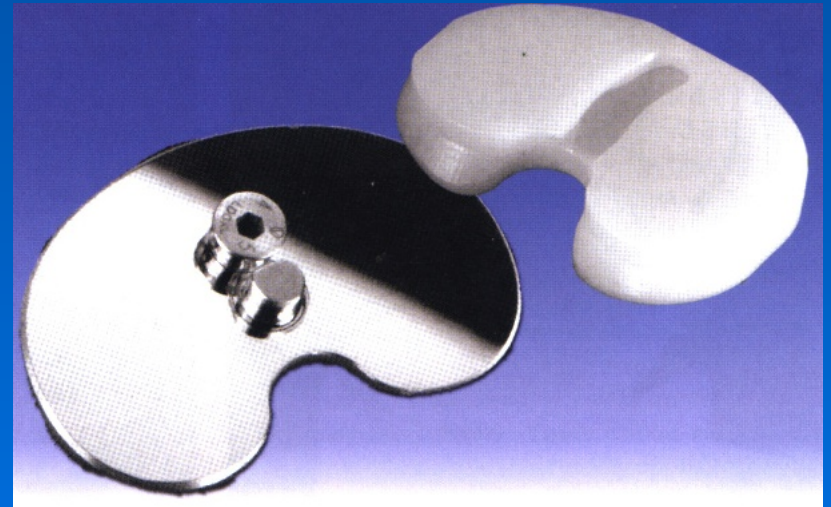

Moderní trendy

Počítačová navigace

Miniinvazivní technika

Rotační plató



TKA Search Evolution s rotačním platem LCR

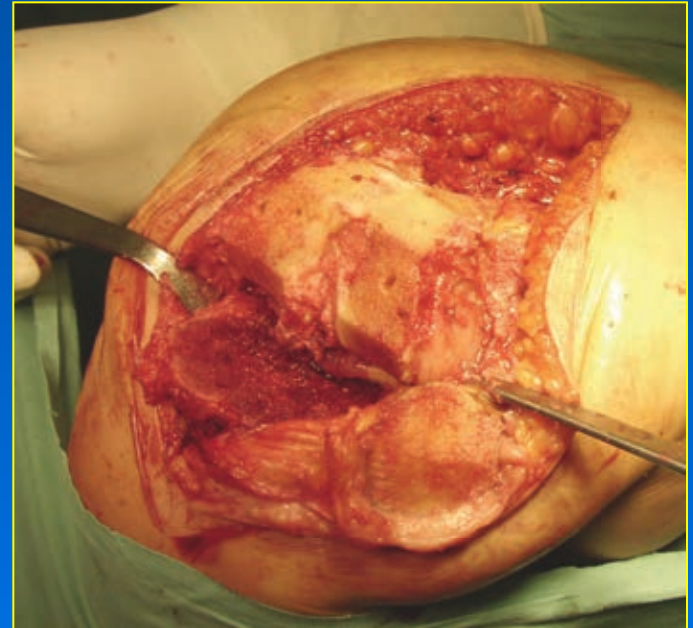
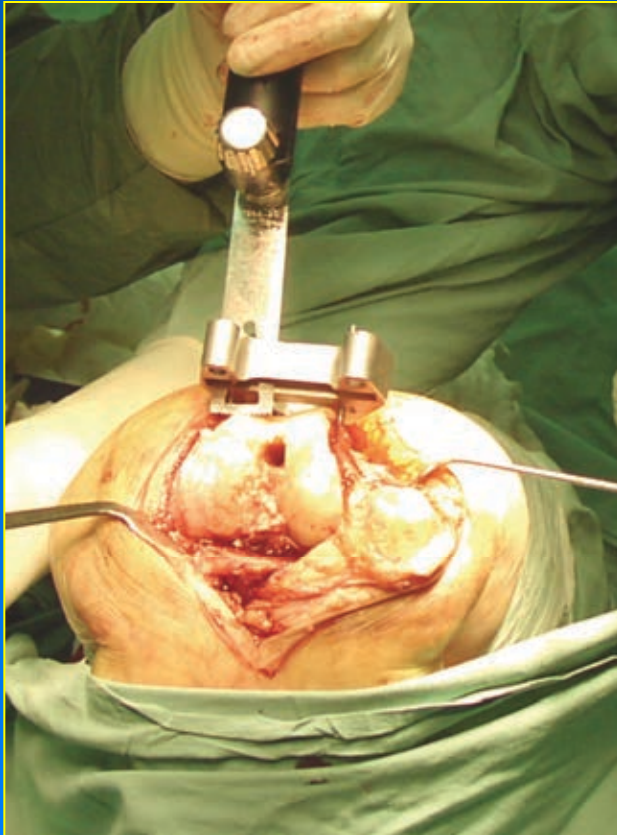


Výhody rotačního plata

- zlepšení distribuce tlakových sil na PE
- fyziologický pohyb
- lepší rozsah pohybu
- patelární tracking

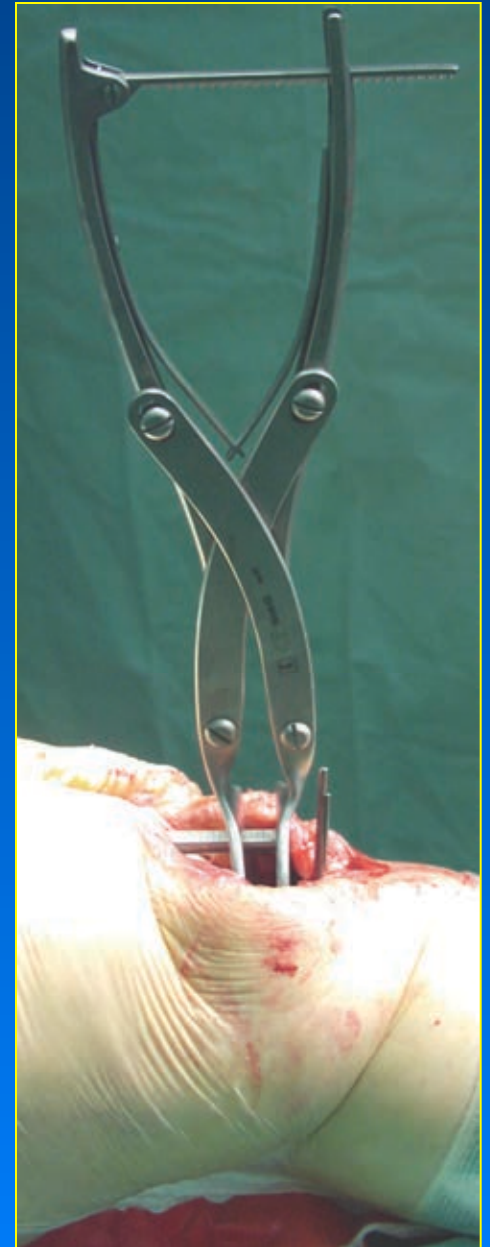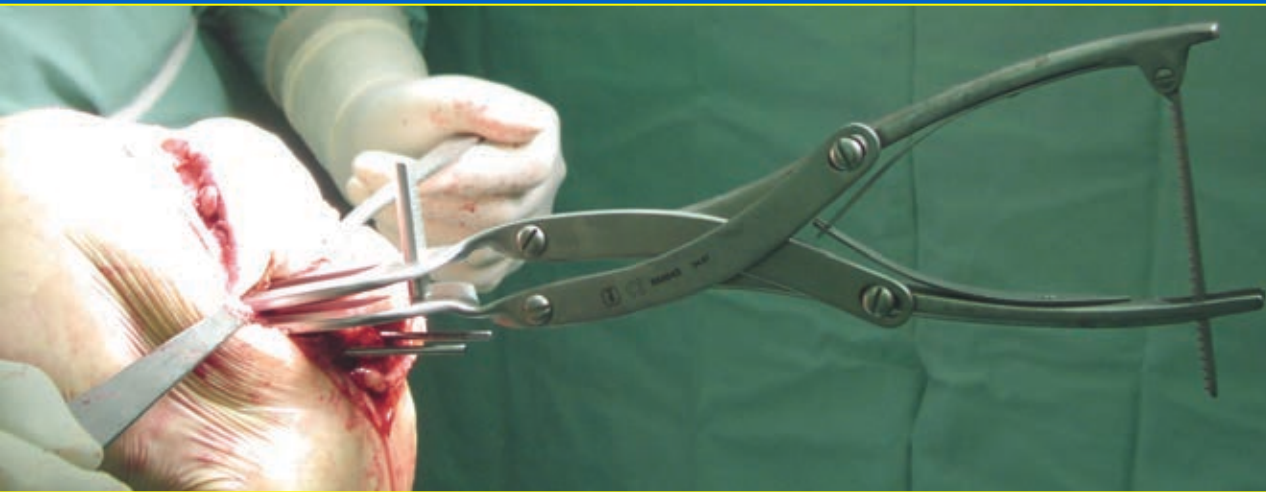
Implantace

- minimální resekce



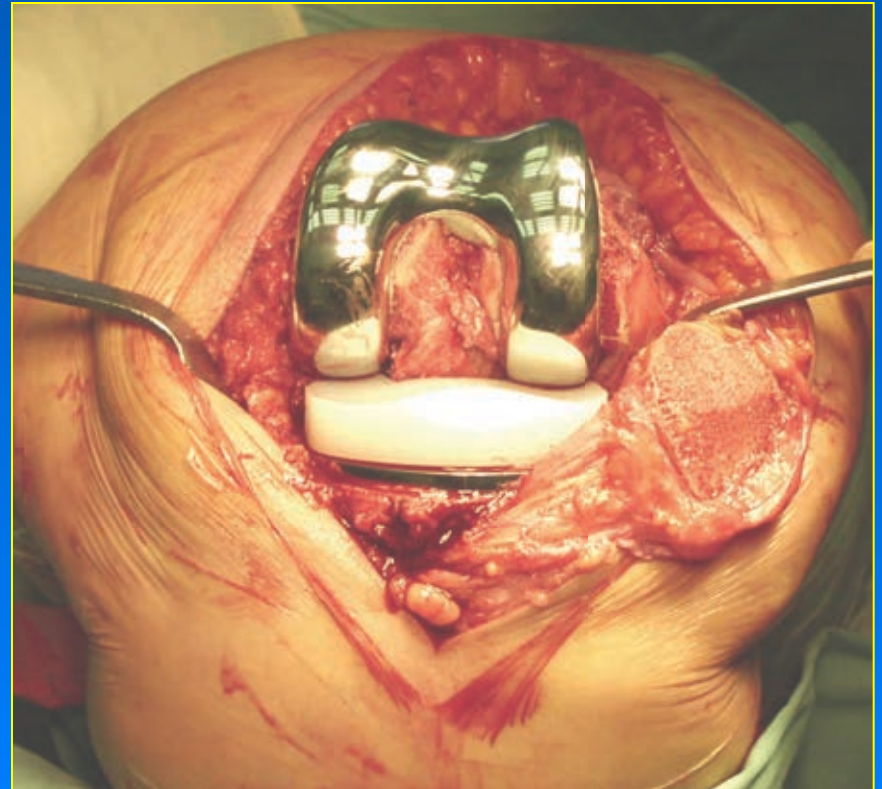
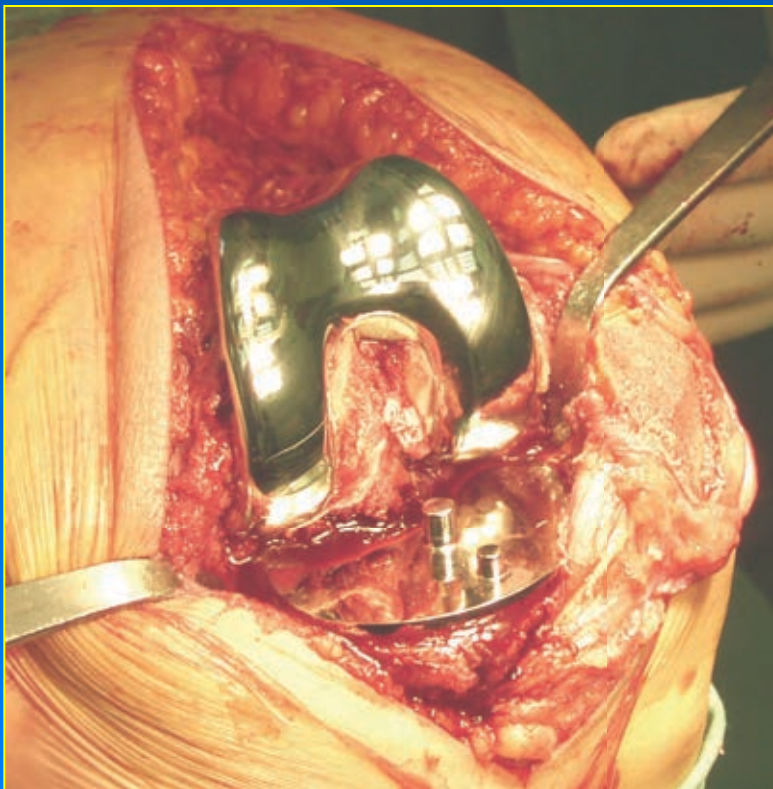
Implantace

- flekční a extenční gap

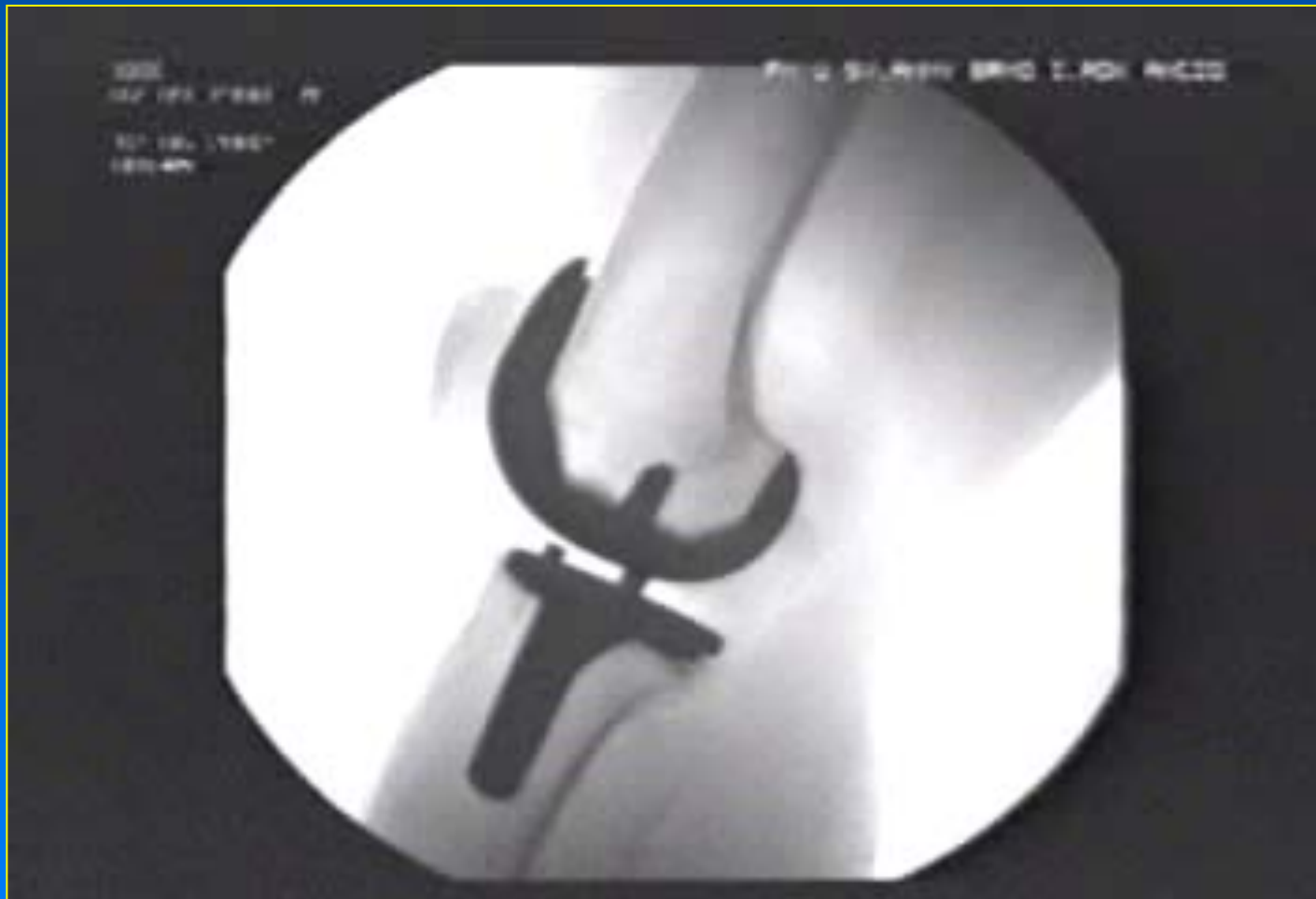

Implantace

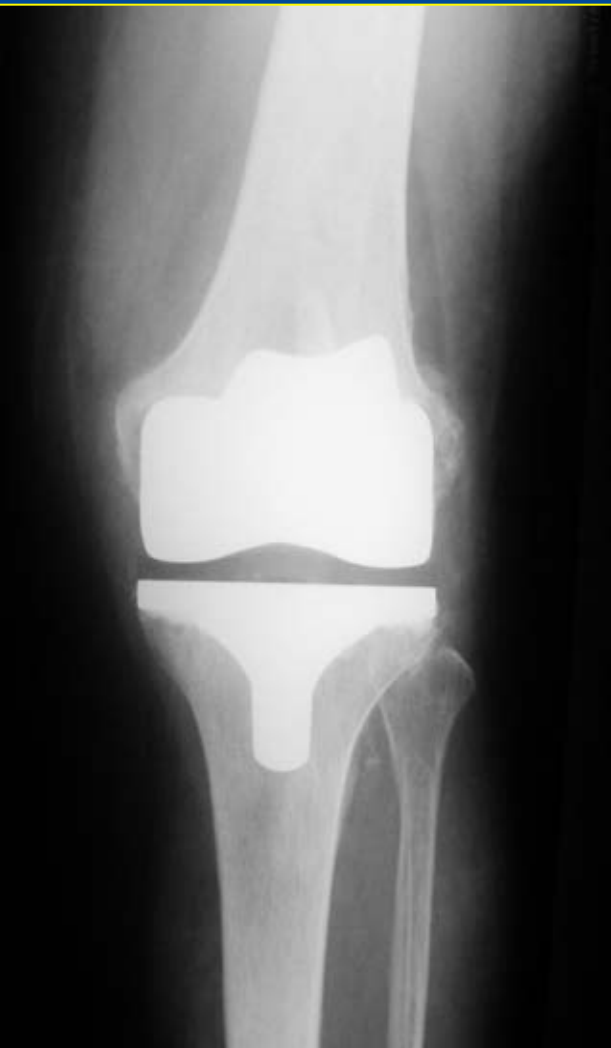vybalancování vazivového
aparátu



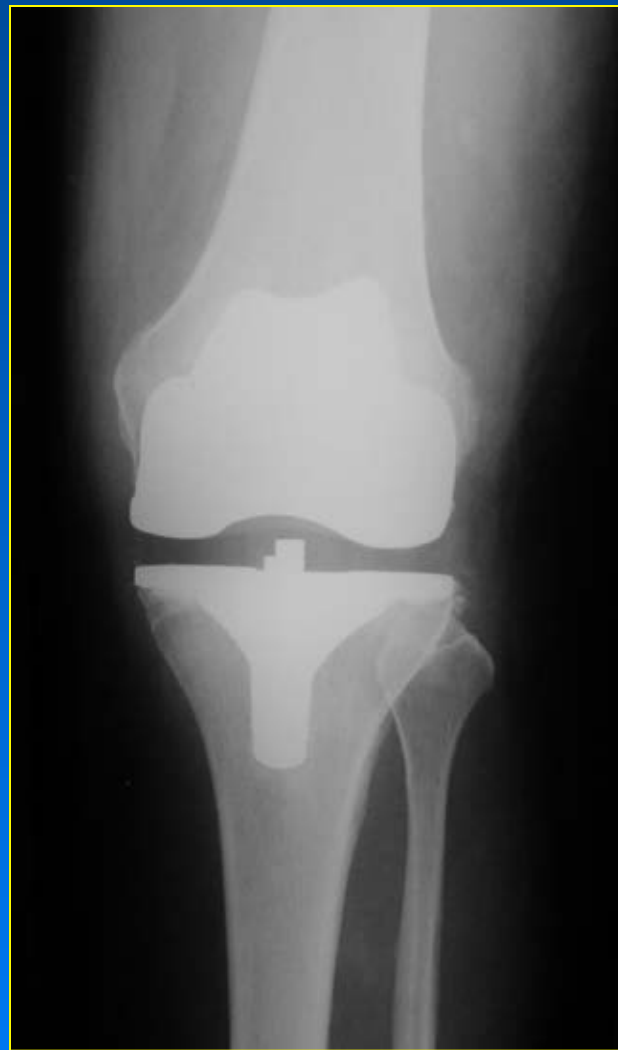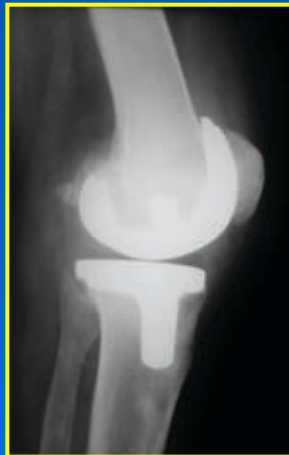Skioskopie



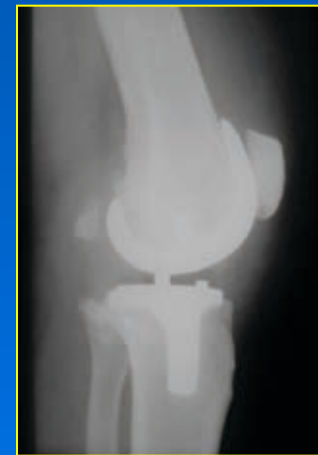RTG



Fixní plateau



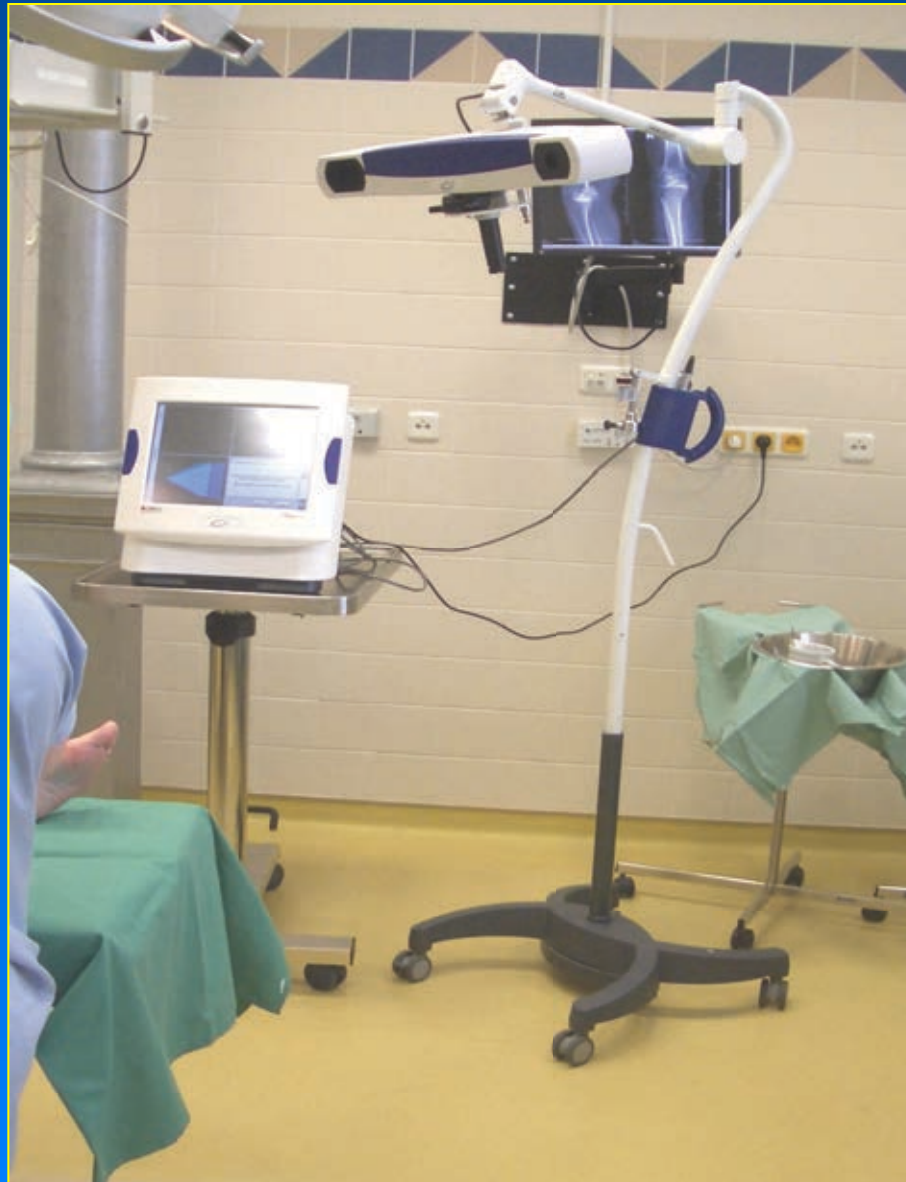Rotační plateau



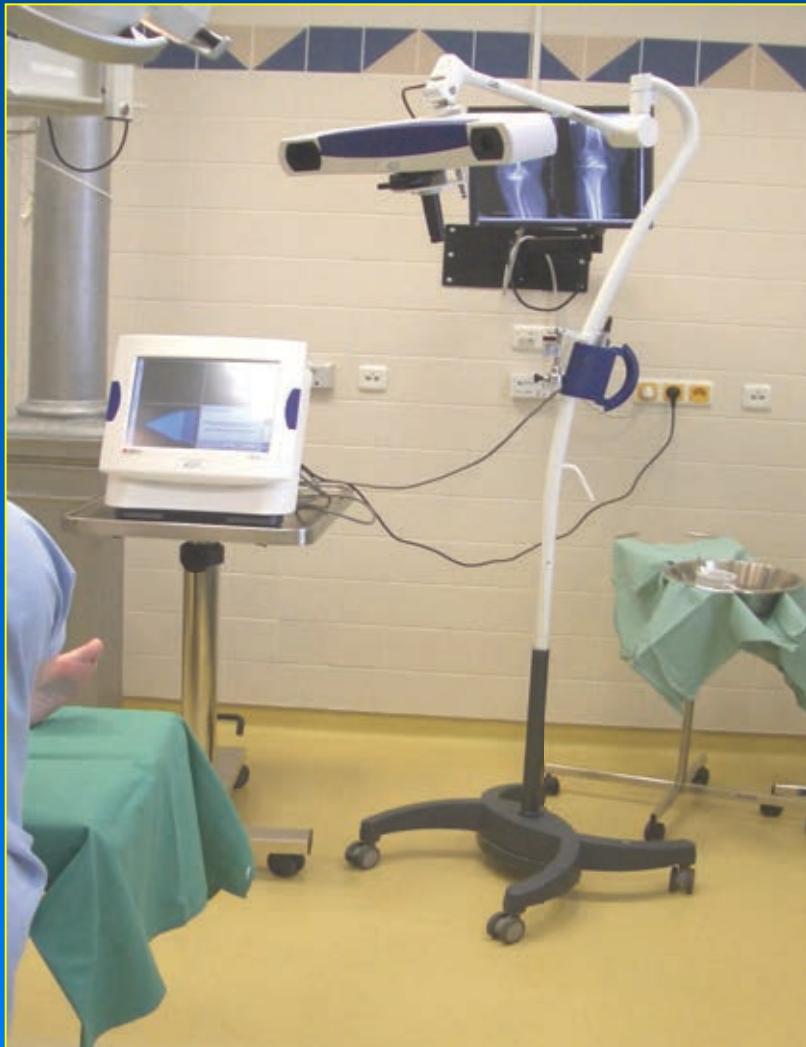Přednosti rotačního plata

- snadnější časná rehabilitace
- lepší rozsah pohybu
- subjektivní spokojenost
- menší otěr polyetylenu

Počítačová navigace

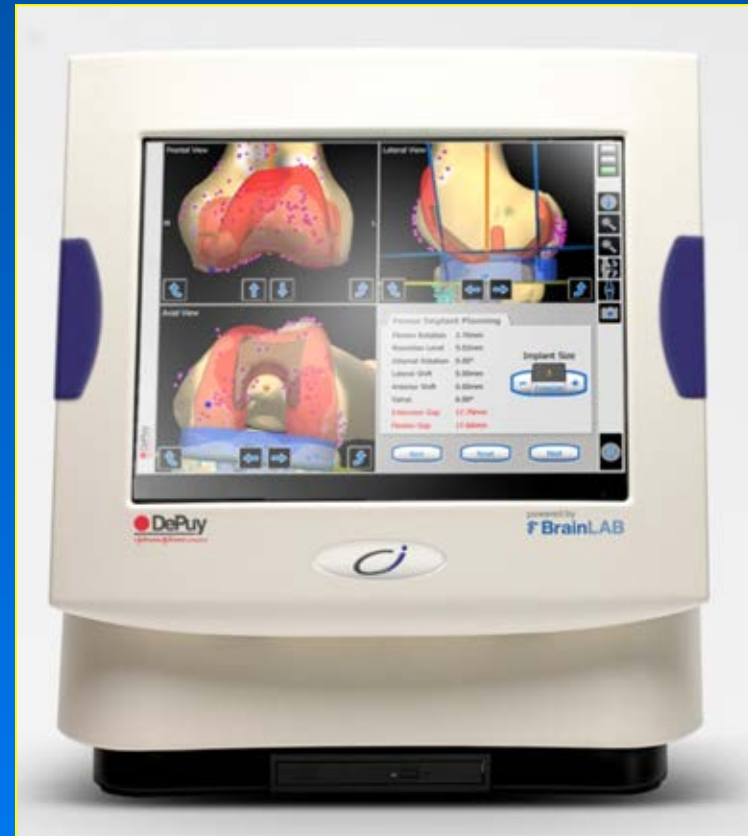

CI – popis zařízení



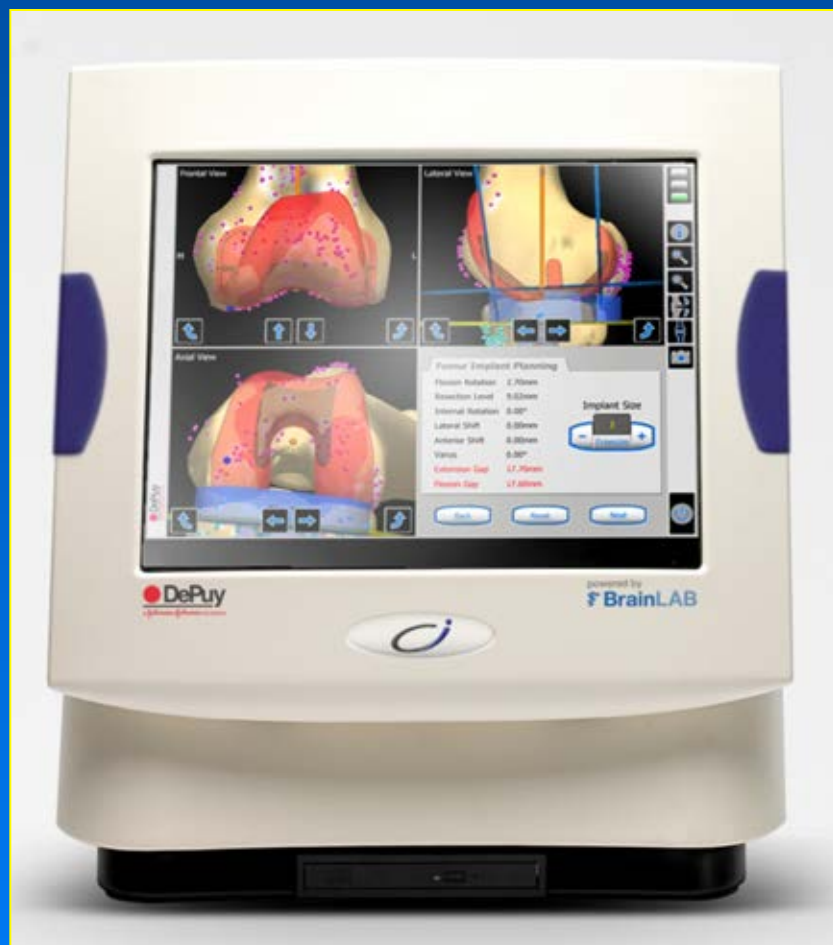3 D kamera

Emituje a snímá infračervené záření



Monitor s LCD displayem a
zabudovaným hardwarem

CI navigace



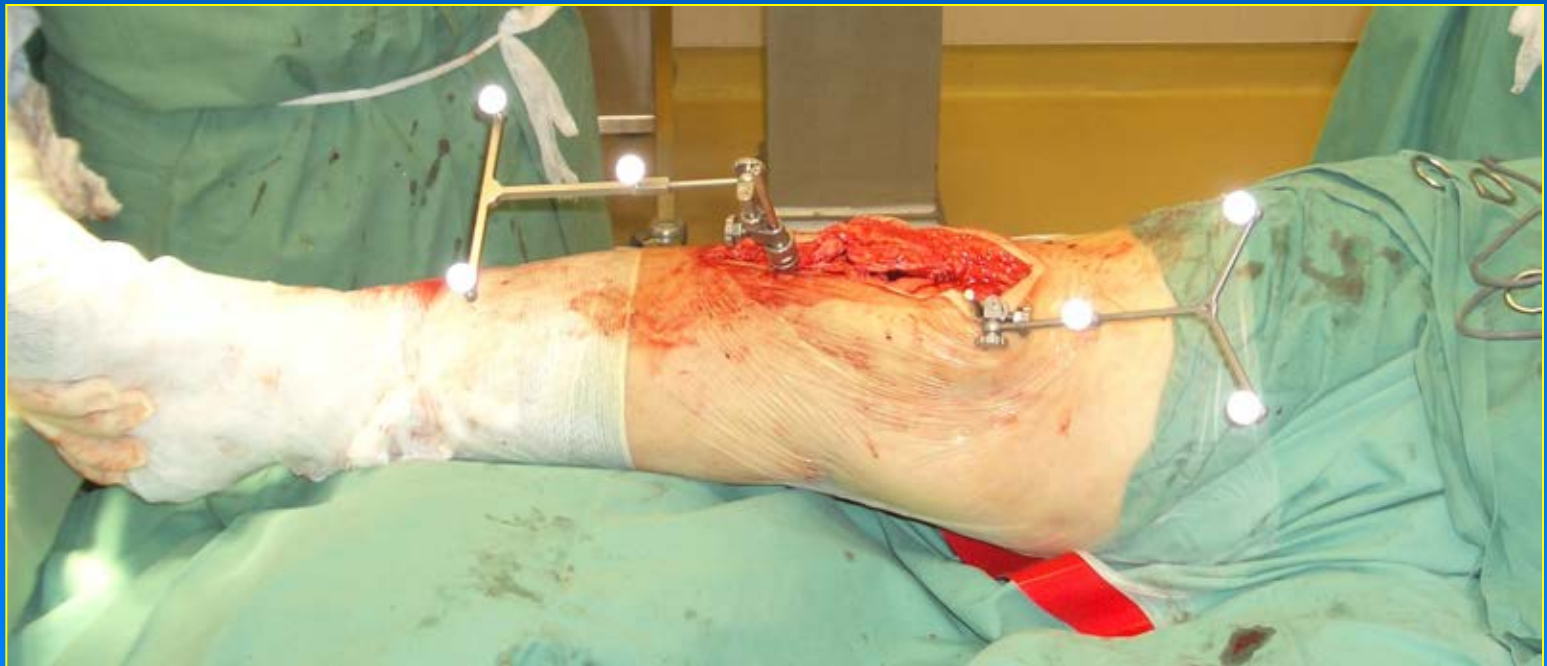sterilní folie na PC

dotykový kontakt s
obrazovkou

CI navigace

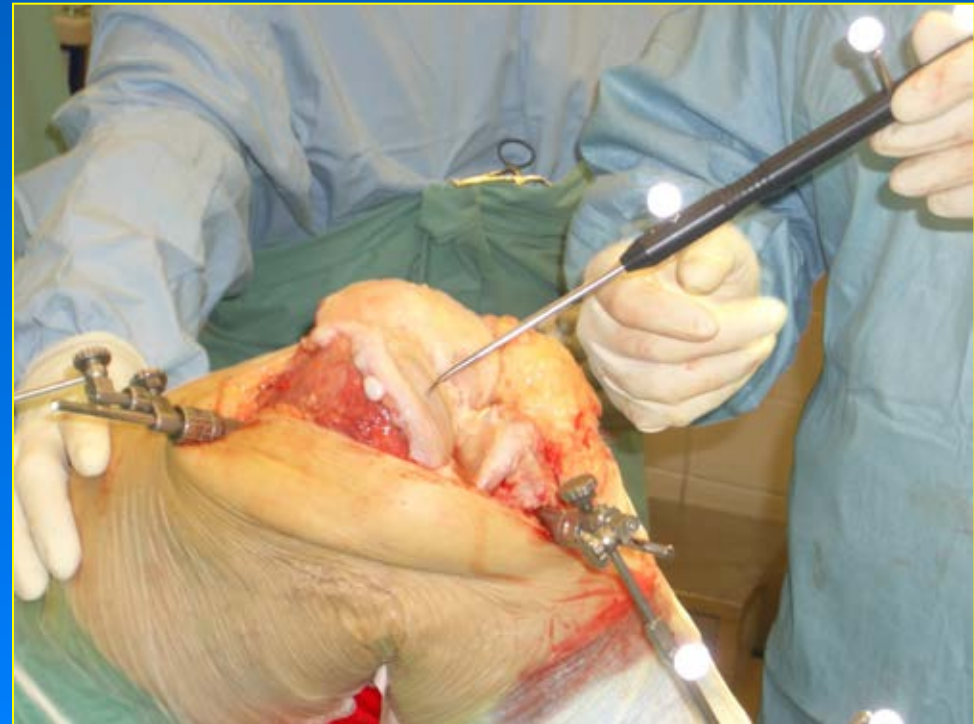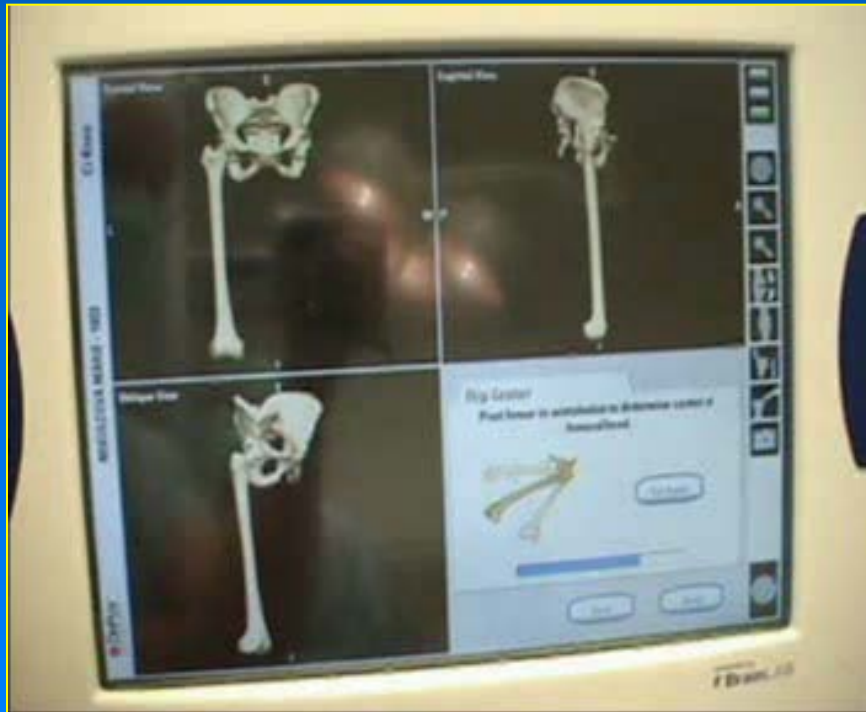

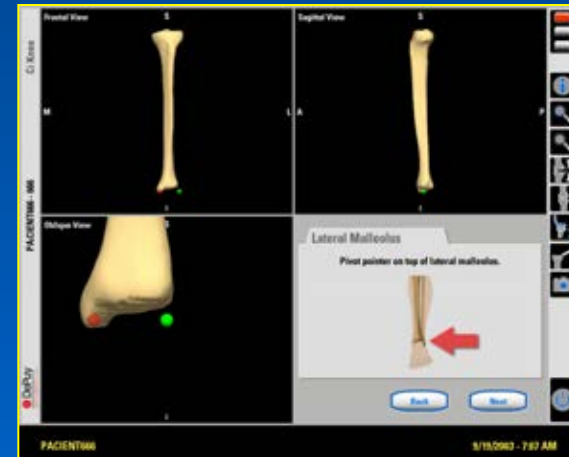
- bezdrátové spojení
- sondy tvaru Y a T
- reflexní kuličky
- navrtání šroubů
- pevné ukotvení sond



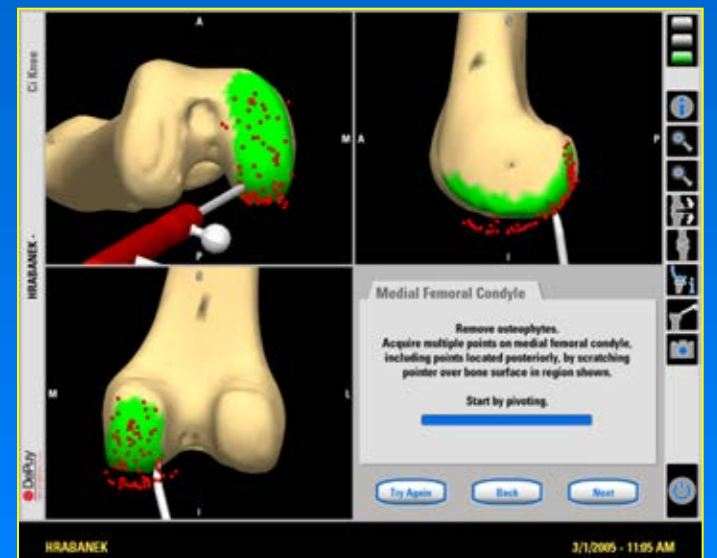
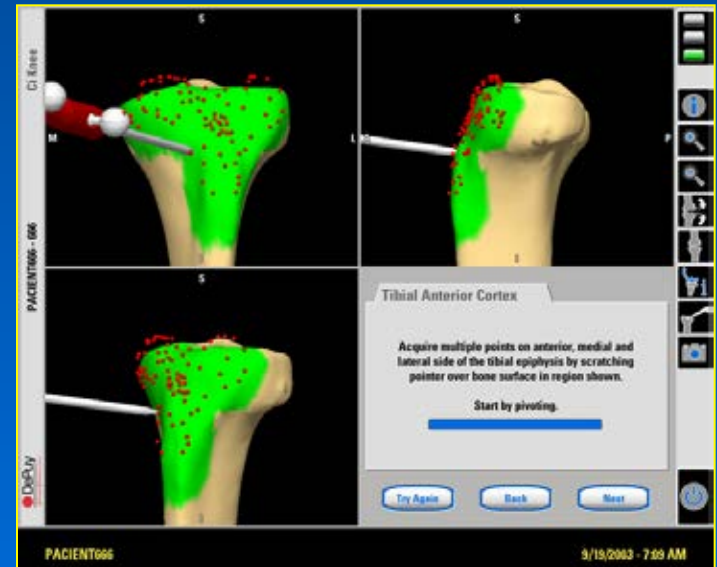
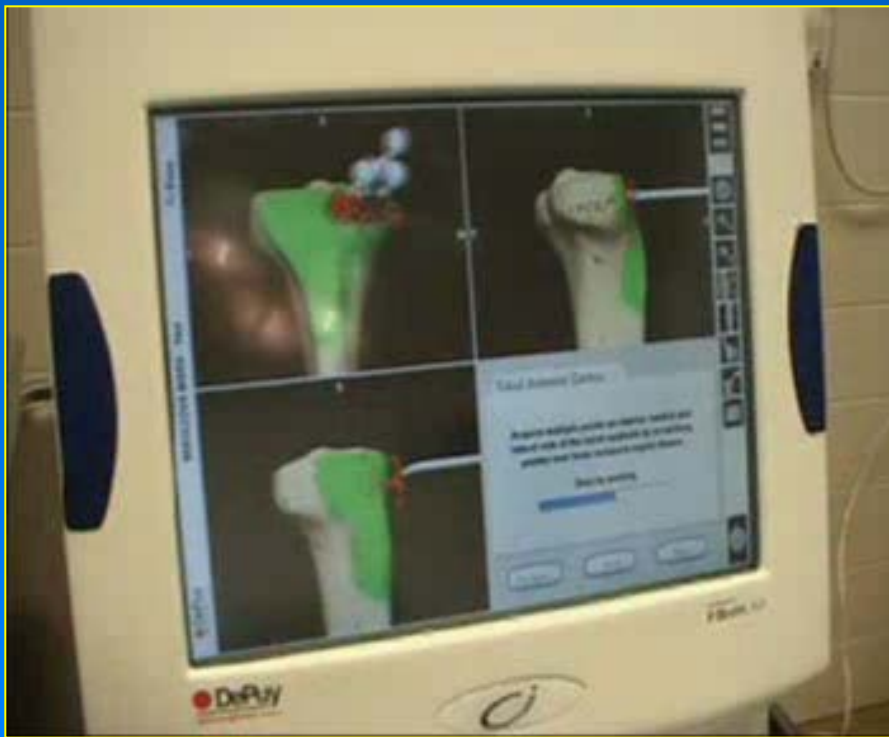Sběr dat – speciální „pointer“

- centrum kyčle
- centrum hlezna
- centrum kolene

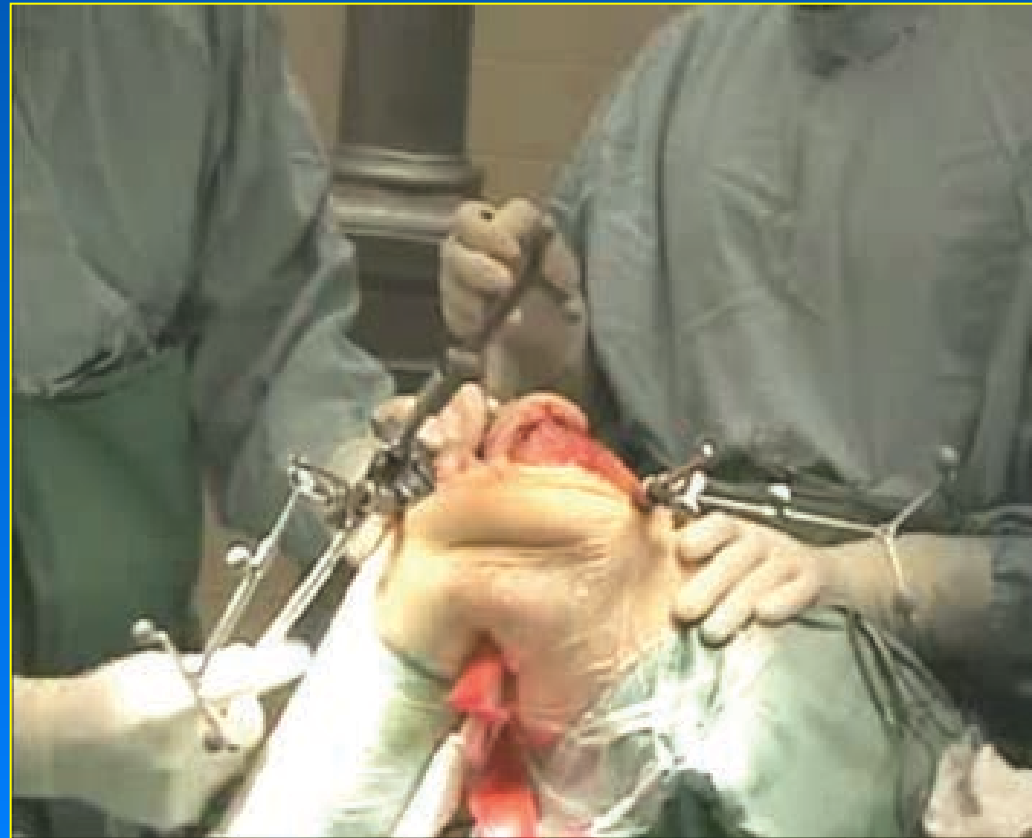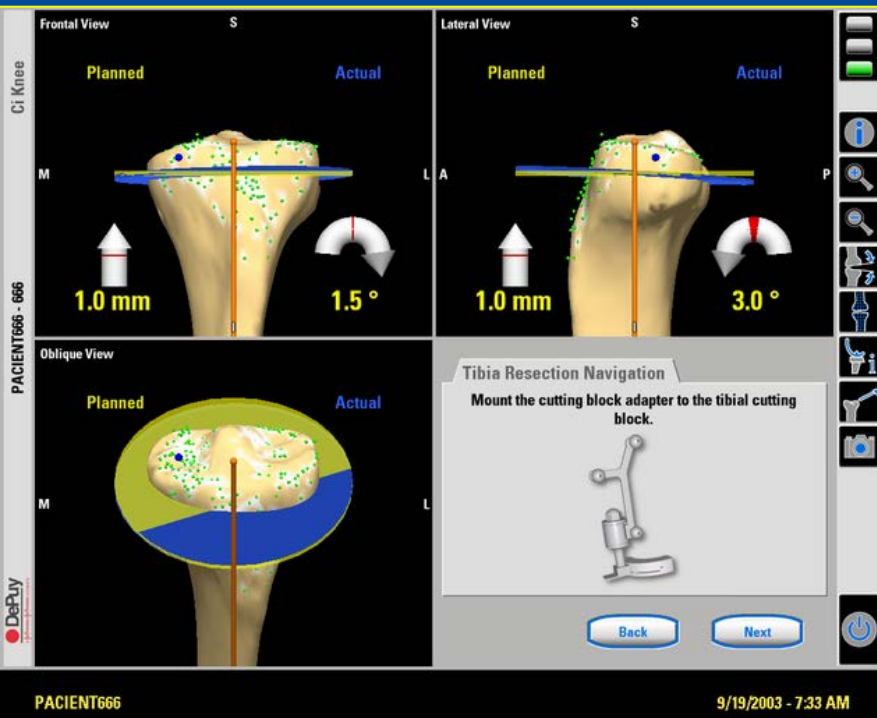


Sběr množin bodů z povrchu kostí

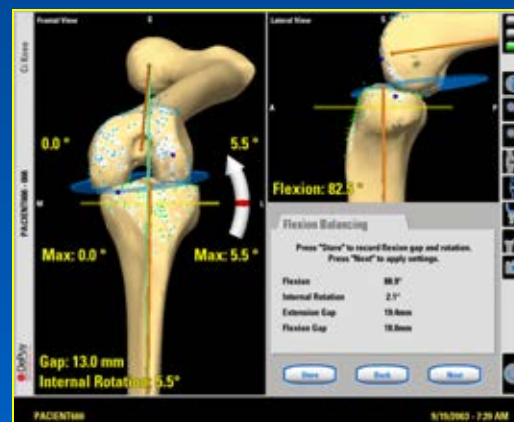
- 60 – 100 bodů
- přesný sběr dat
- reálný model
- komparace s PC modelem



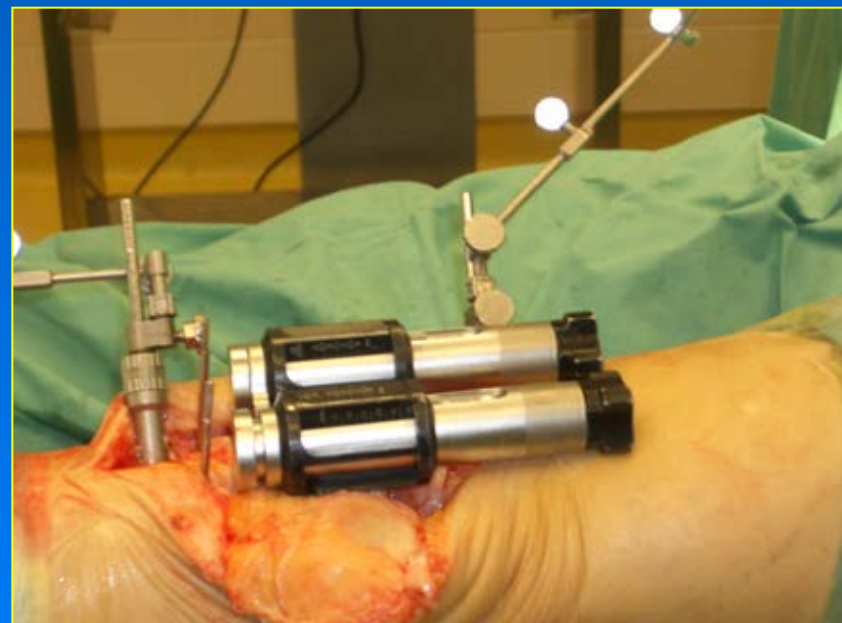
Tibiální resekce



Vyvážení vazivového aparátu

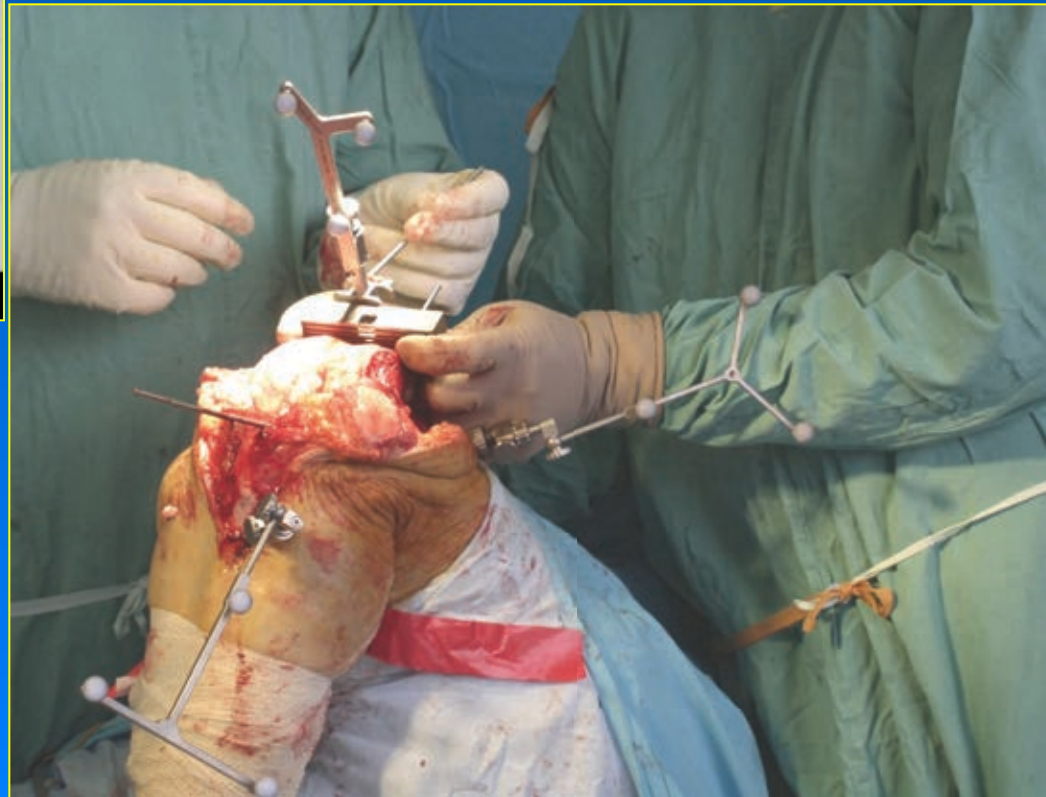
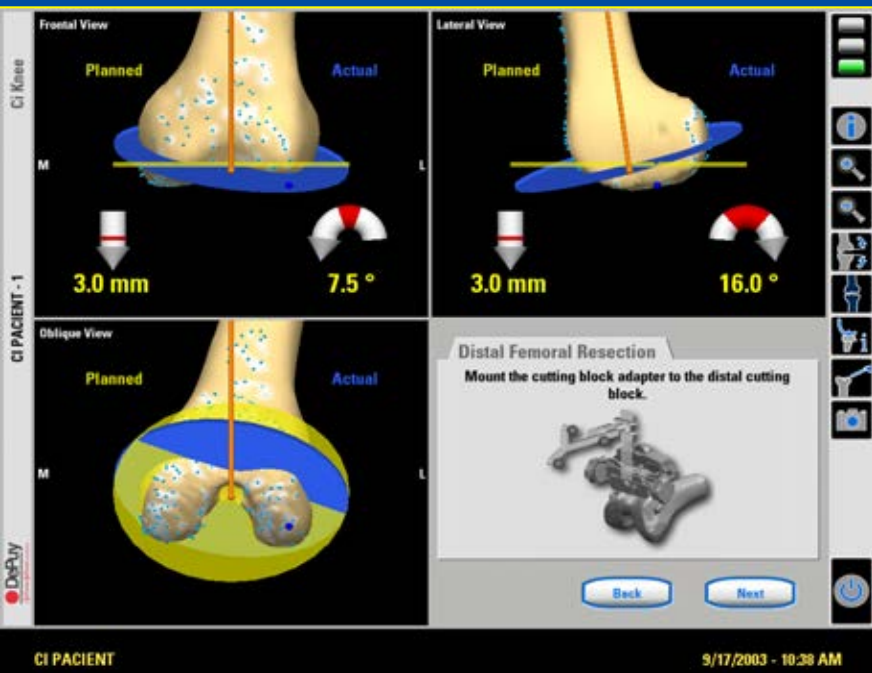


Fleční gap



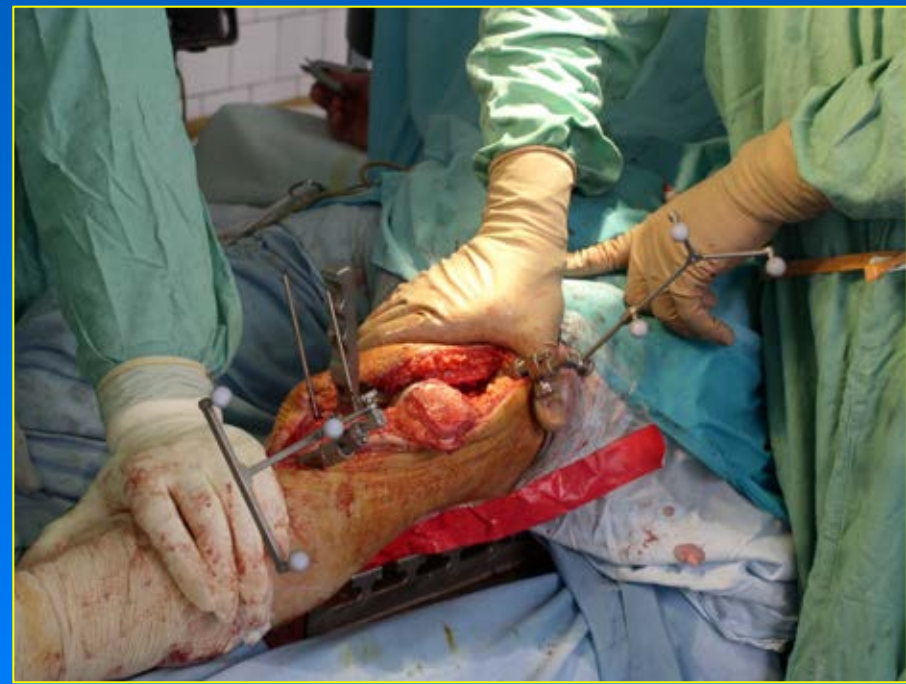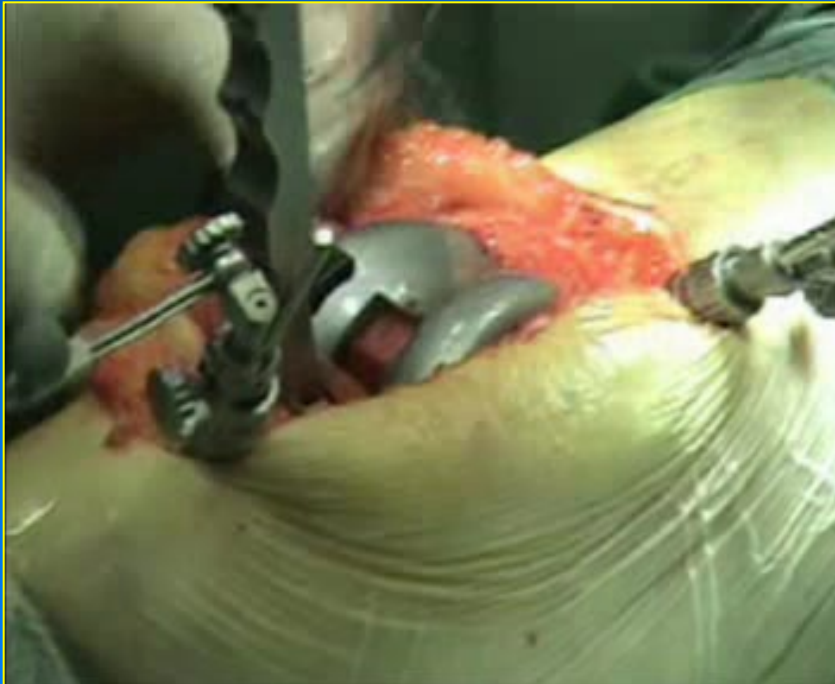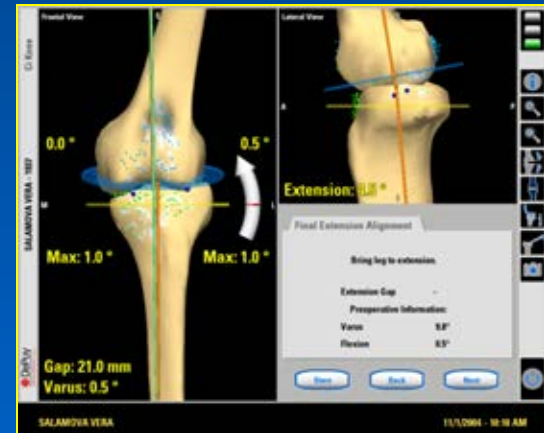
Extenční gap

Resekce distálního femuru

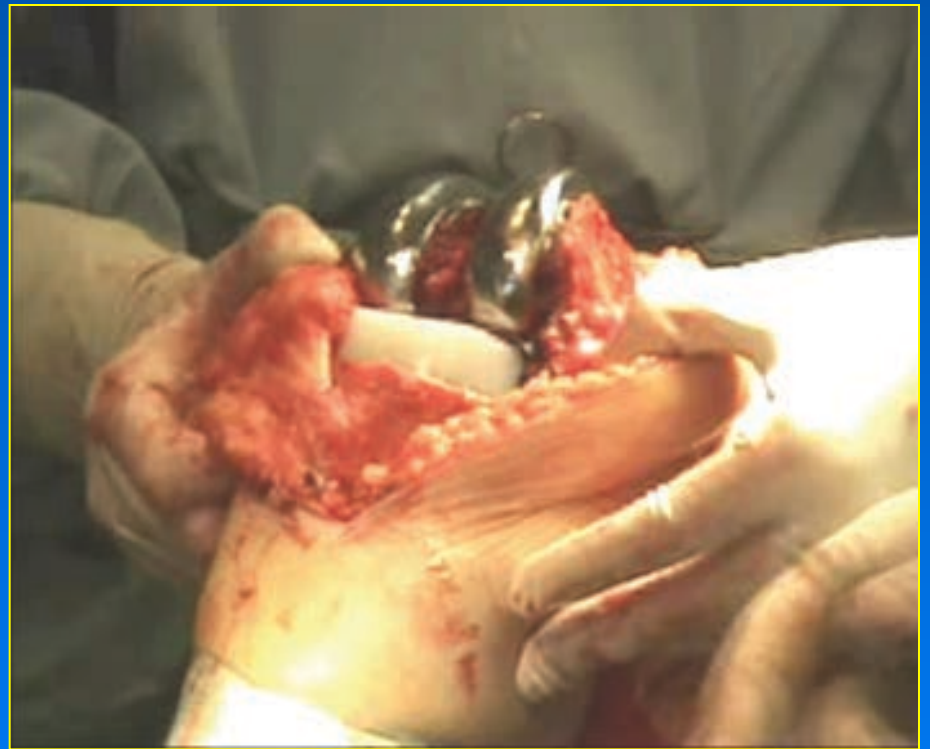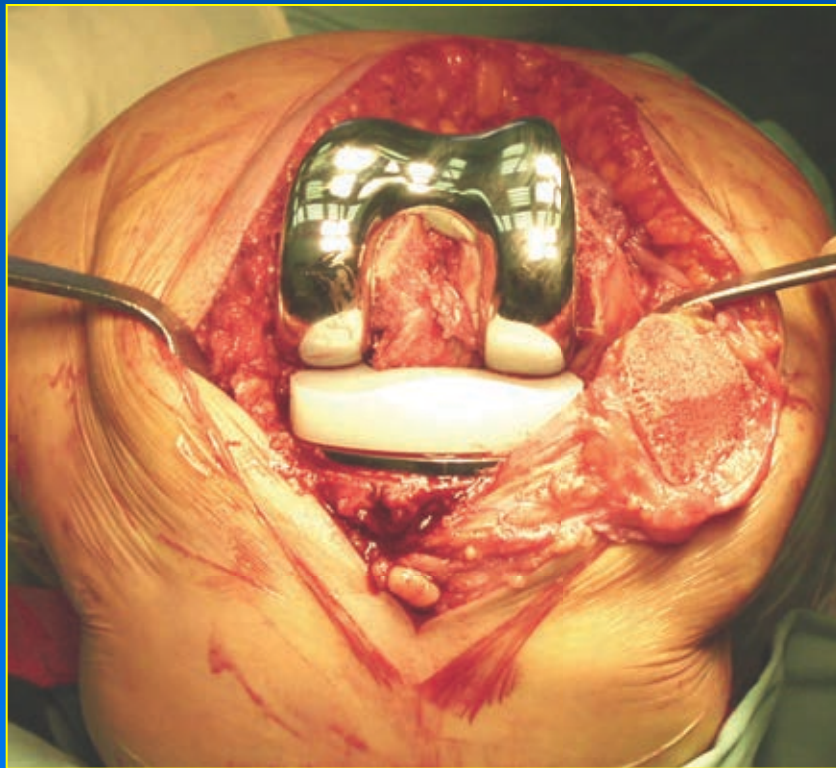


Závěrečná kontrola

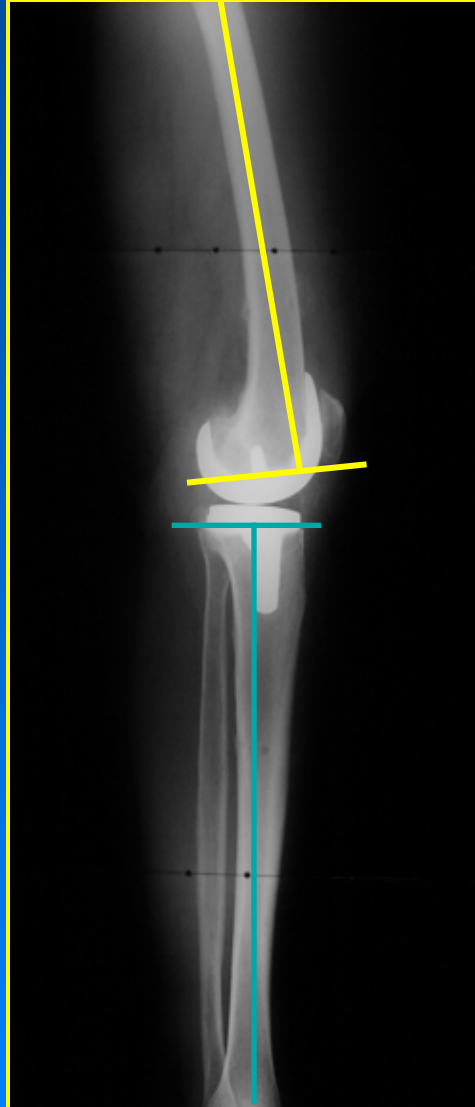
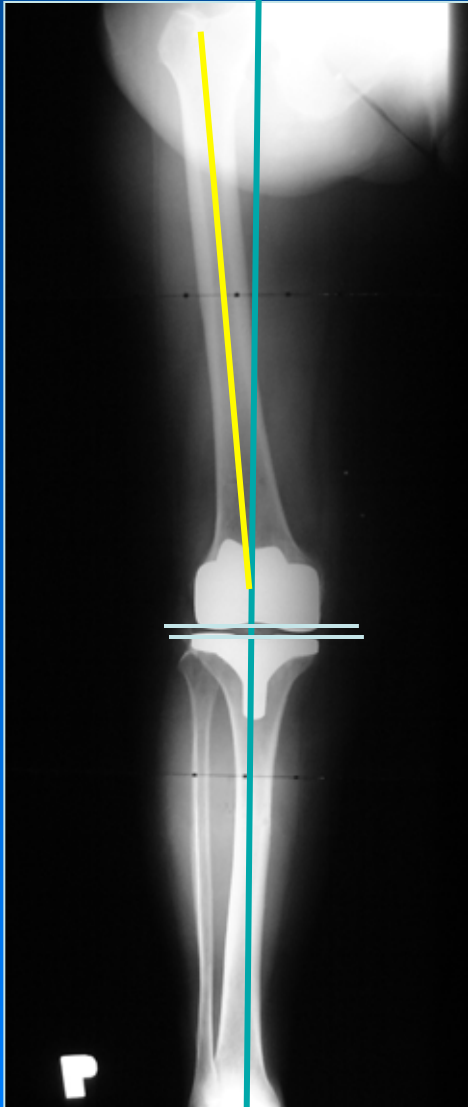
- parametry DK v extenzi
- parametry DK ve flexi
- velikost gapů
- vyvážení měkkých tkání



Implantace originálních komponent



Osy kolena



Ideální TFA 6° valgus

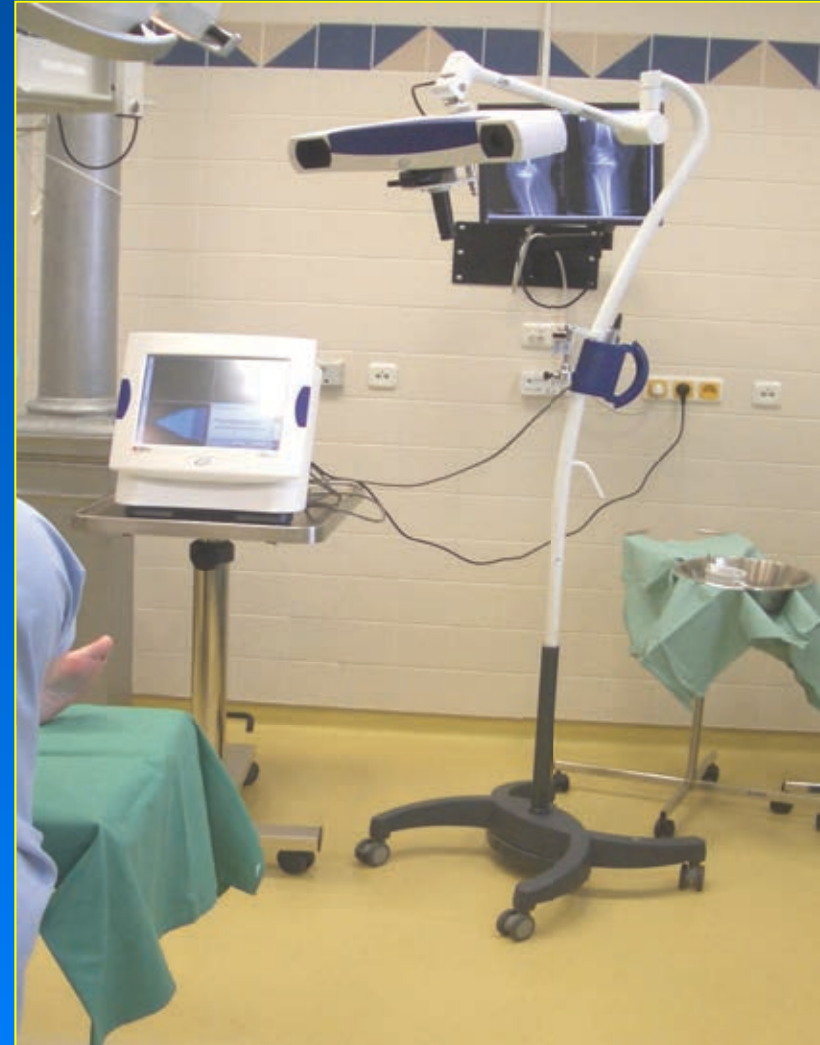Sklon tibiální
komponenty
ve F a S rovině

Sklon femorální
komponenty
ve F a S rovině

Paralelita kloubních
ploch

Výhody počítačové navigace

- zpřesnění implantace
- ovlivnit životnost TEP
- snížit chybu operatéra
- peroperační plánování
- peroperační kontrola
- není intramedulární cílení
 - ↓ rizika plicní embolie



Komplikace - místní

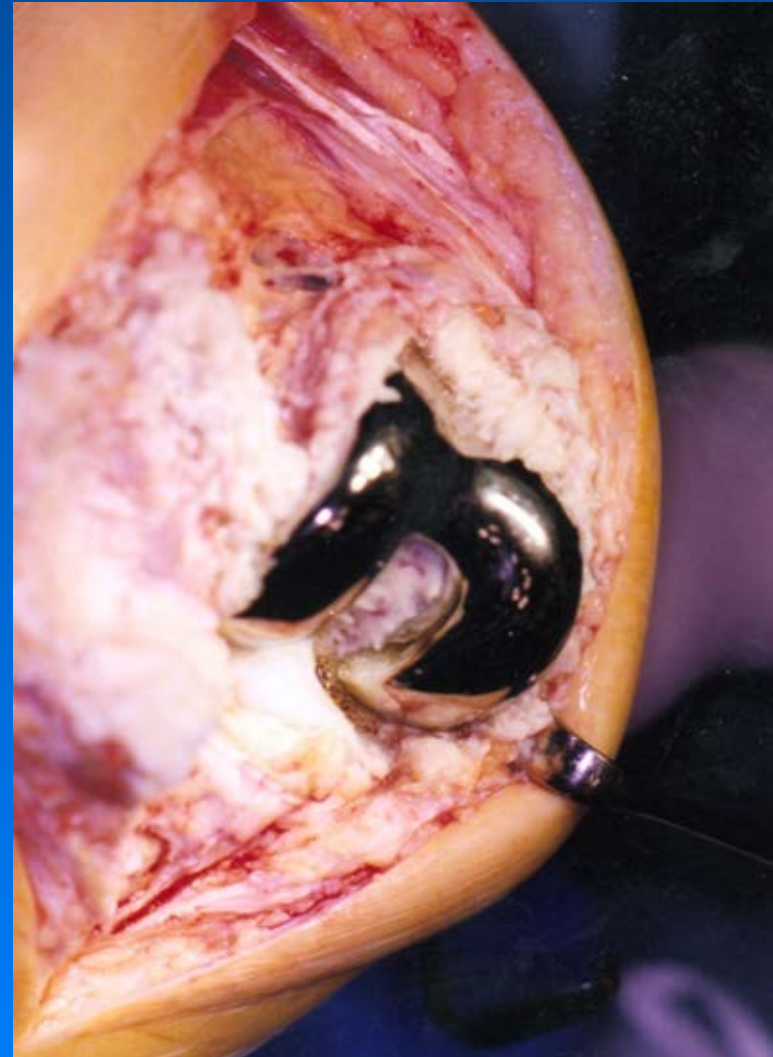
- Peroperační : poranění nervů, cév, svalů, krvácení
- Časné pooperační : hematom, dehiscence rány
časná infekce
- Pozdní : otěr PE, osteolýza, aseptické uvolnění
instabilita, ztuhlost
bolesti kolem pately,
periprotetická zlomenina, luxace
pozdní infekce

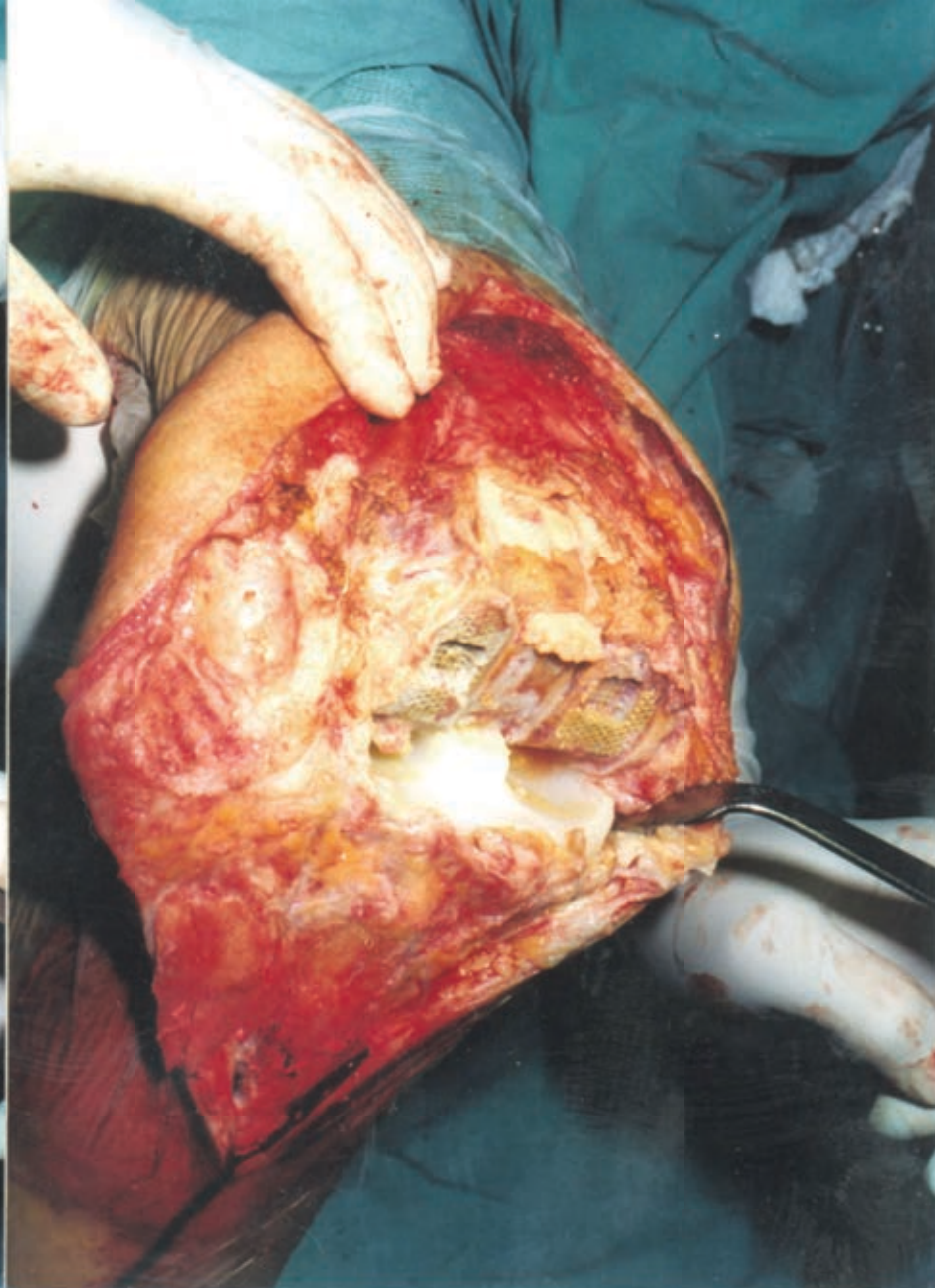
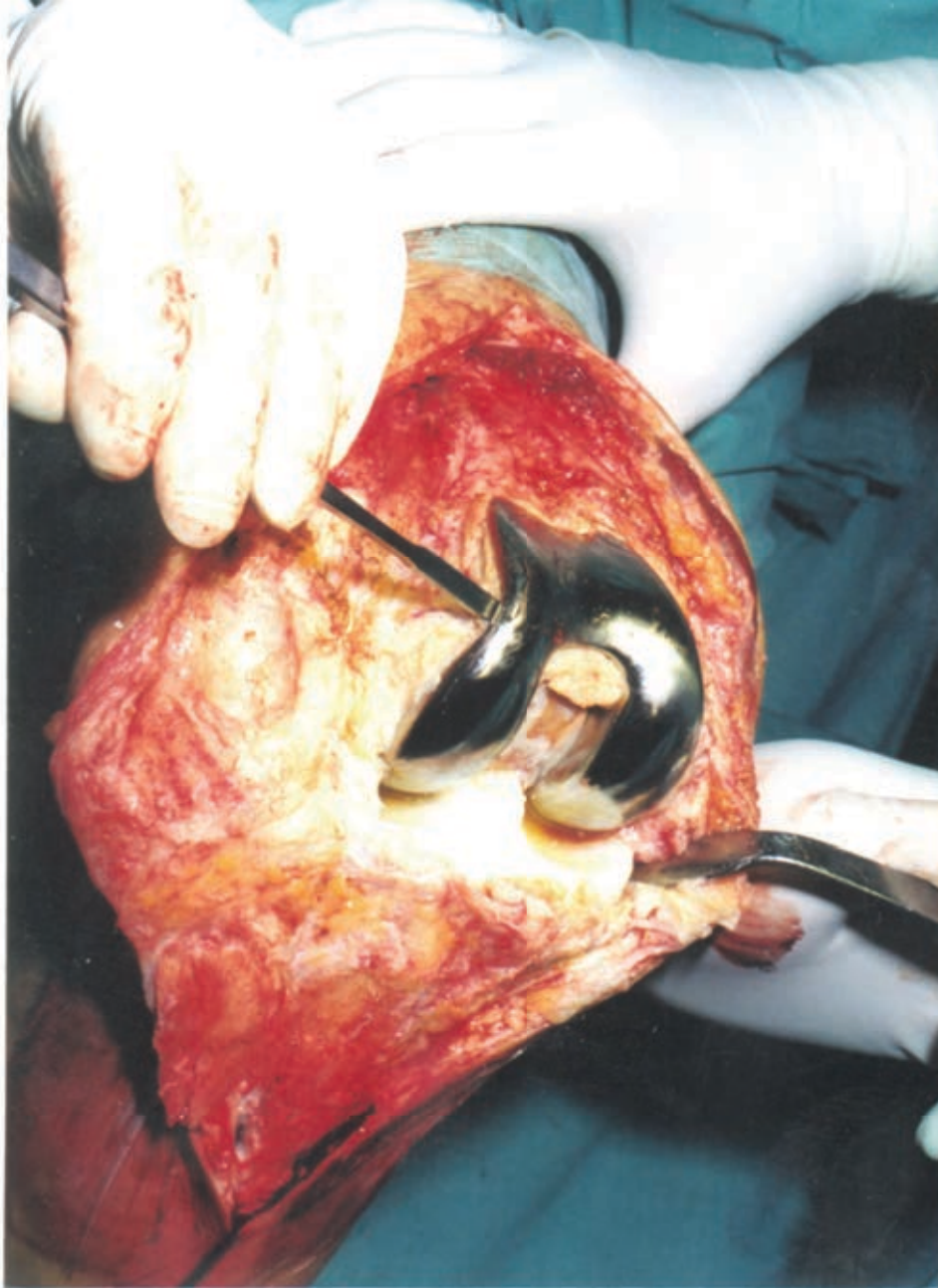
Komplikace - celkové

- Flebotrombóza a plicní embolizace
- Poruchy oběhu (šok, hypertenzní krize)
- Poruchy srdce (dekompenzace CHCHS)
- Poruchy urologické (retence, uroinfekt)
- Poruchy GIT (subileus, stress ulcer)
- Poruchy CNS (zmatenost, poruchy vědomí)
- Haematologické (poruchy srážlivosti, DIC)

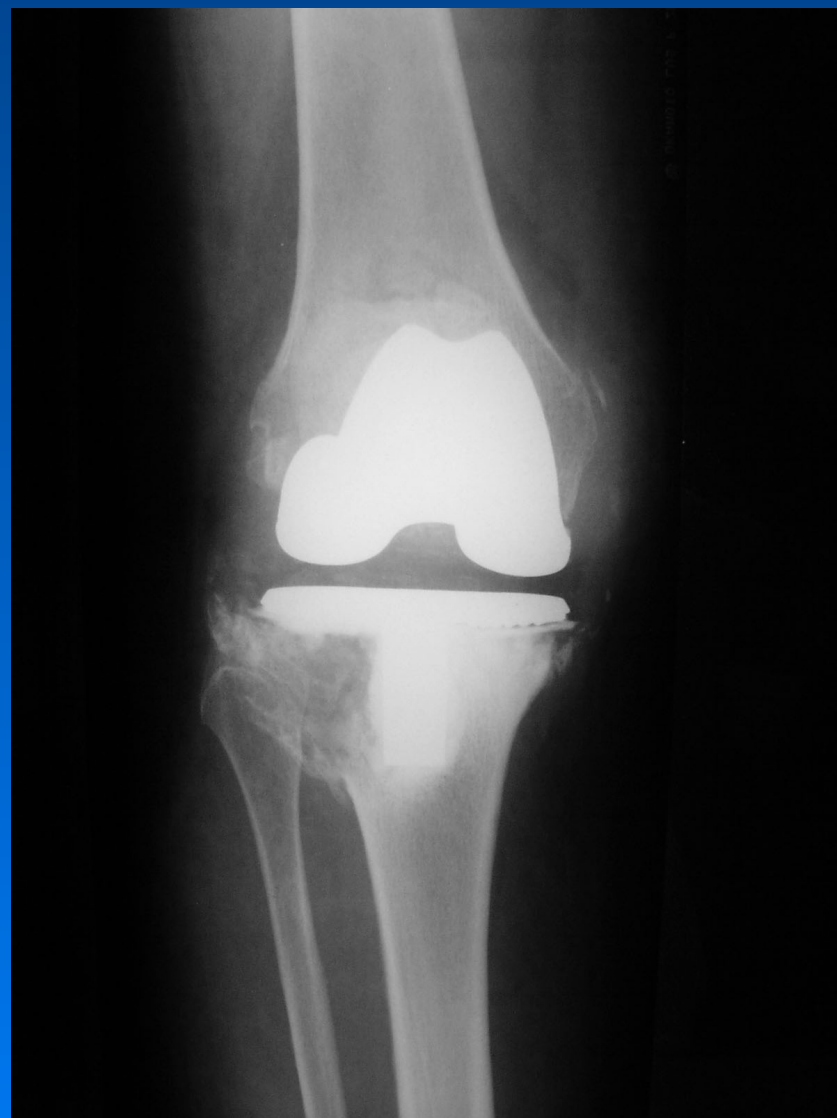
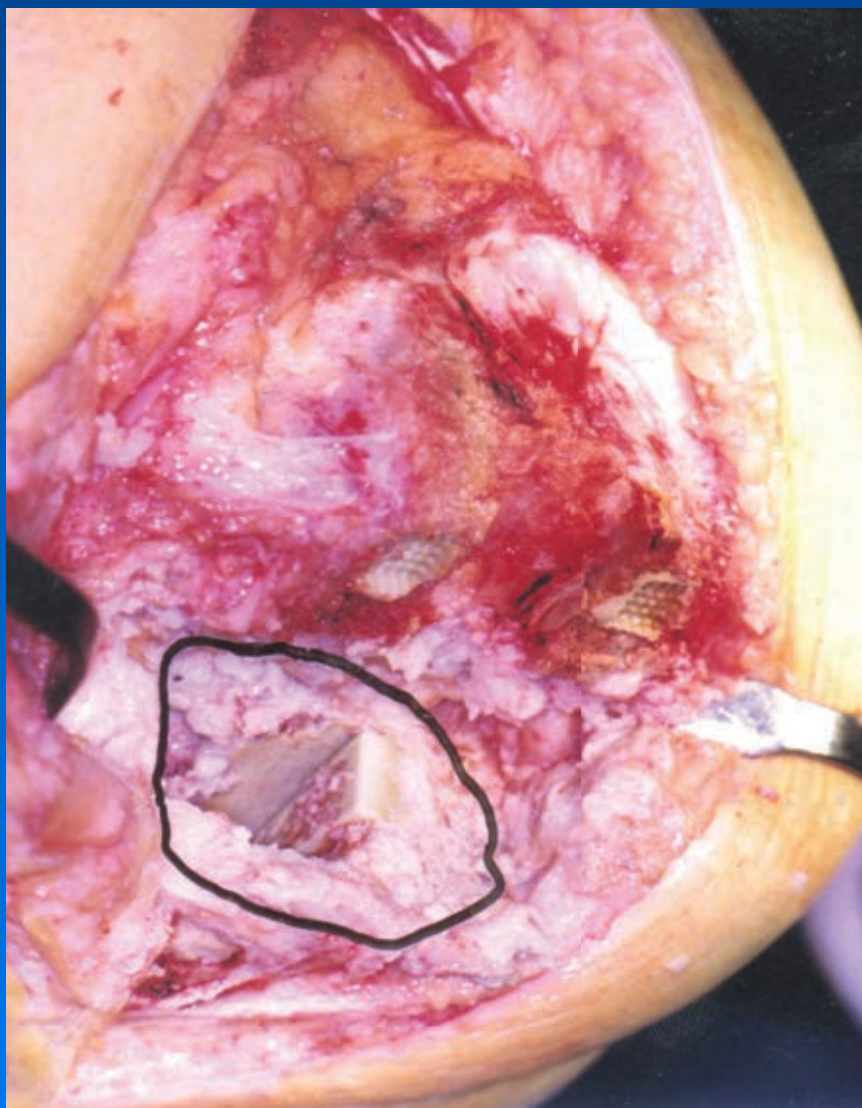Aseptické uvolnění

- Otěr polyetylenu - polyetylenový granulom
- Rovnováha mezi tvorbou otěrových částic a jejich odstraňováním - fagocytující makrofágy - lymfatické uzliny - plíce
- Fokální osteolýza a rezorpce kosti





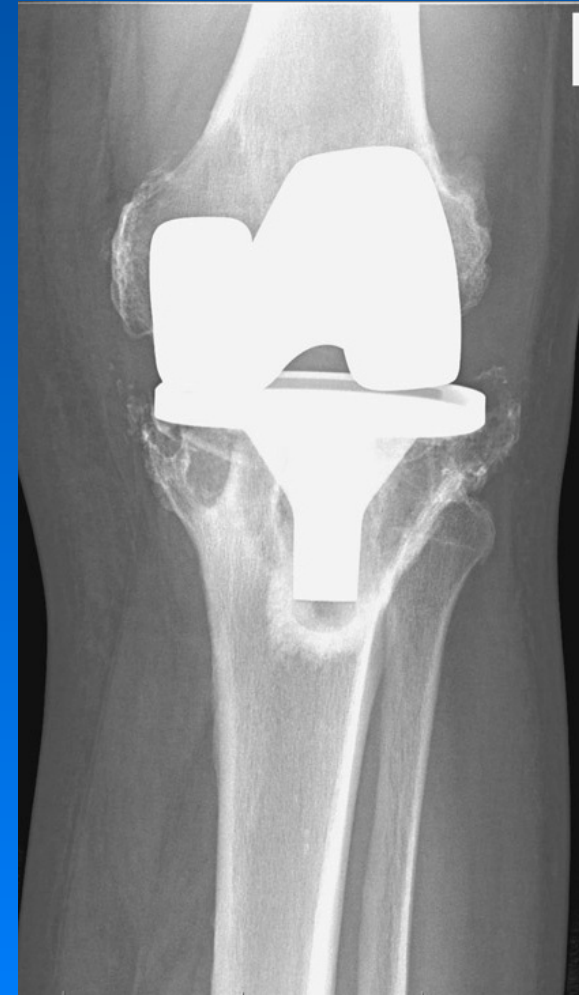Aseptické uvolnění femorální komponenty



Defekt v laterálním kondylu tibie

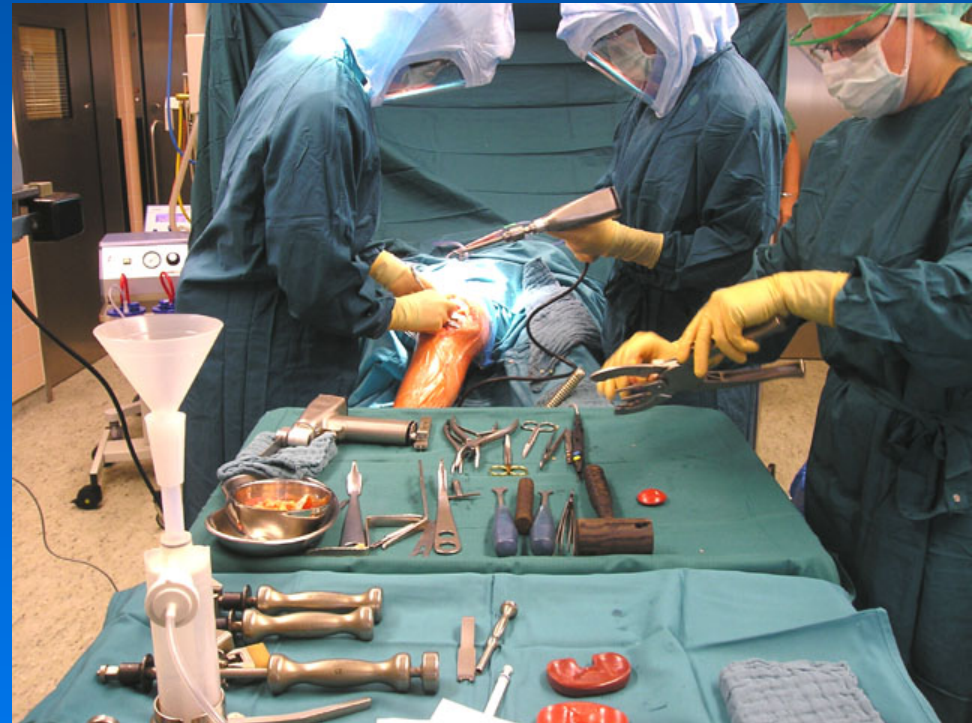Prevence aseptického uvolnění

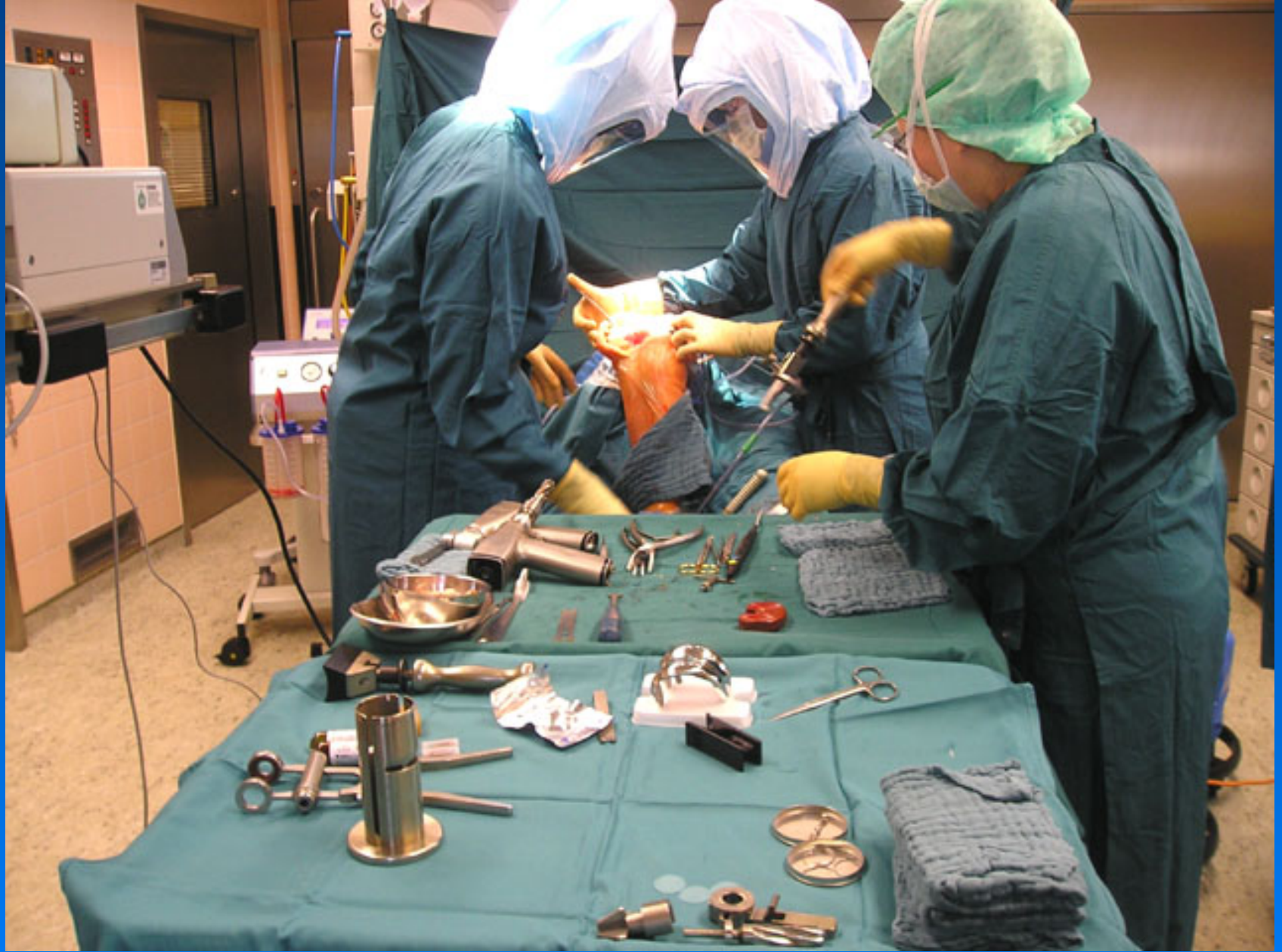- Perfektní chirurgická technika
- Výběr implantátu, kvalita PE
- Správné osové postavení
- Správné napětí měkkých tkání
- PC navigace, mobilní plató
- Pulzní laváž
- Pravidelné sledování nemocného



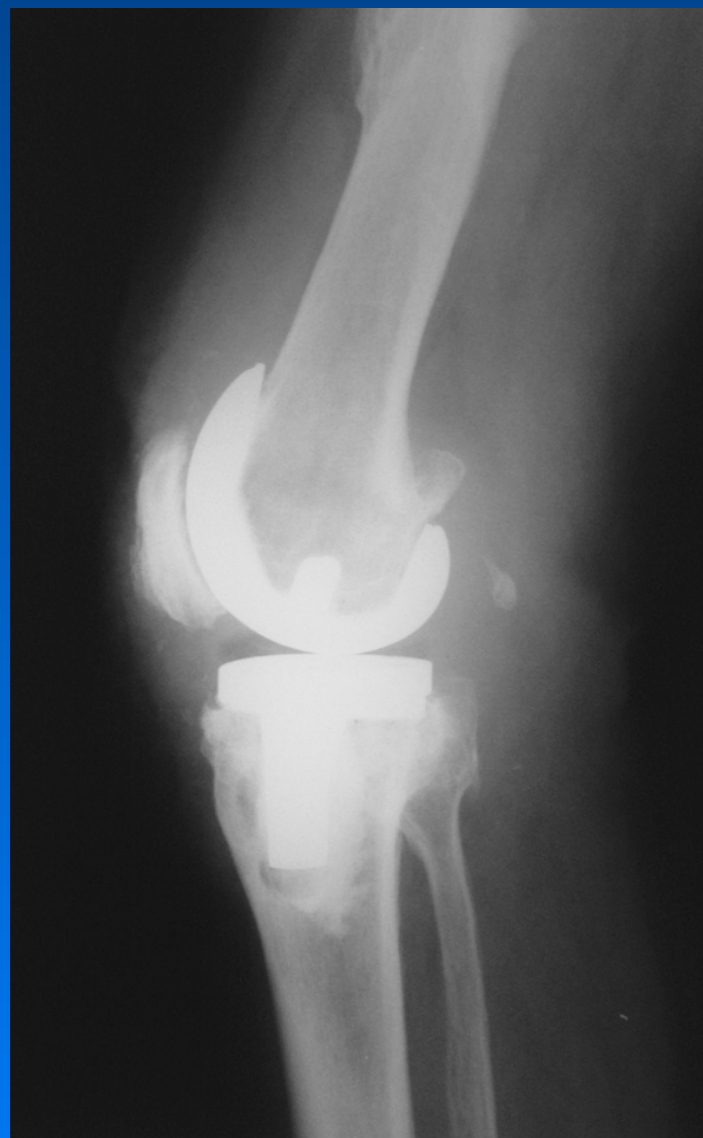
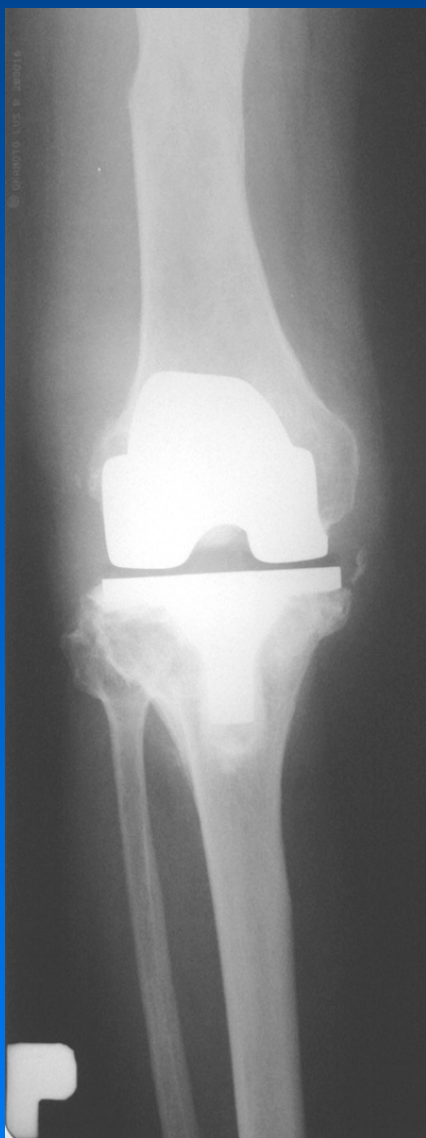
Prevence septického uvolnění

Předoperační vyšetření
Asepsy na oper. sále
Peroperačně antibiotika
Správná operační technika
Léčba antibiotiky při všech
závažných infektech

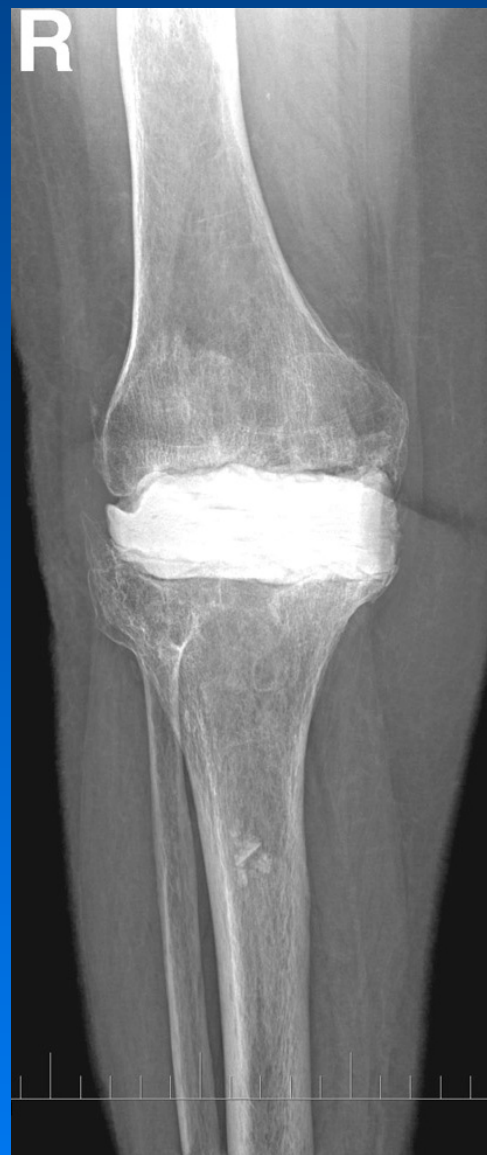
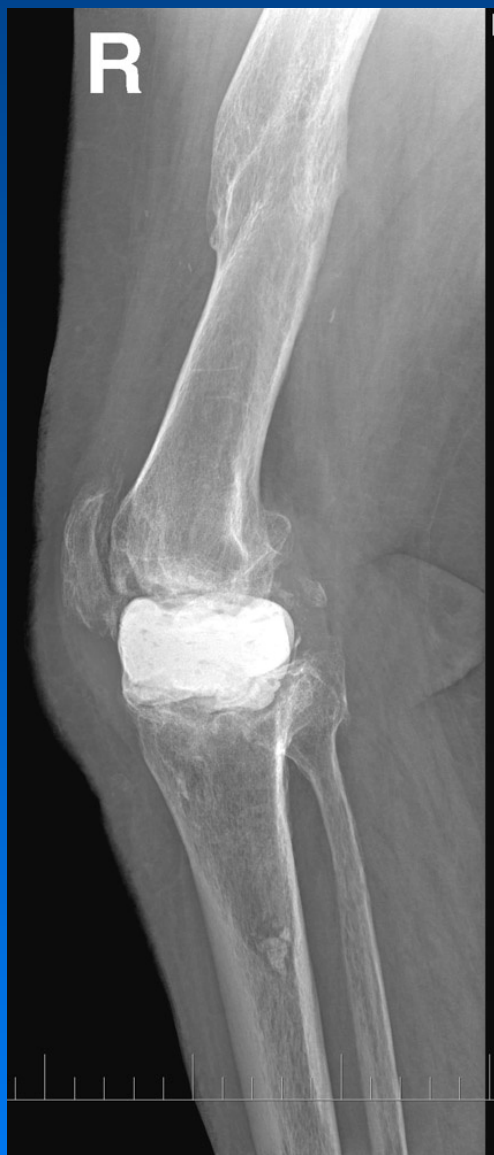


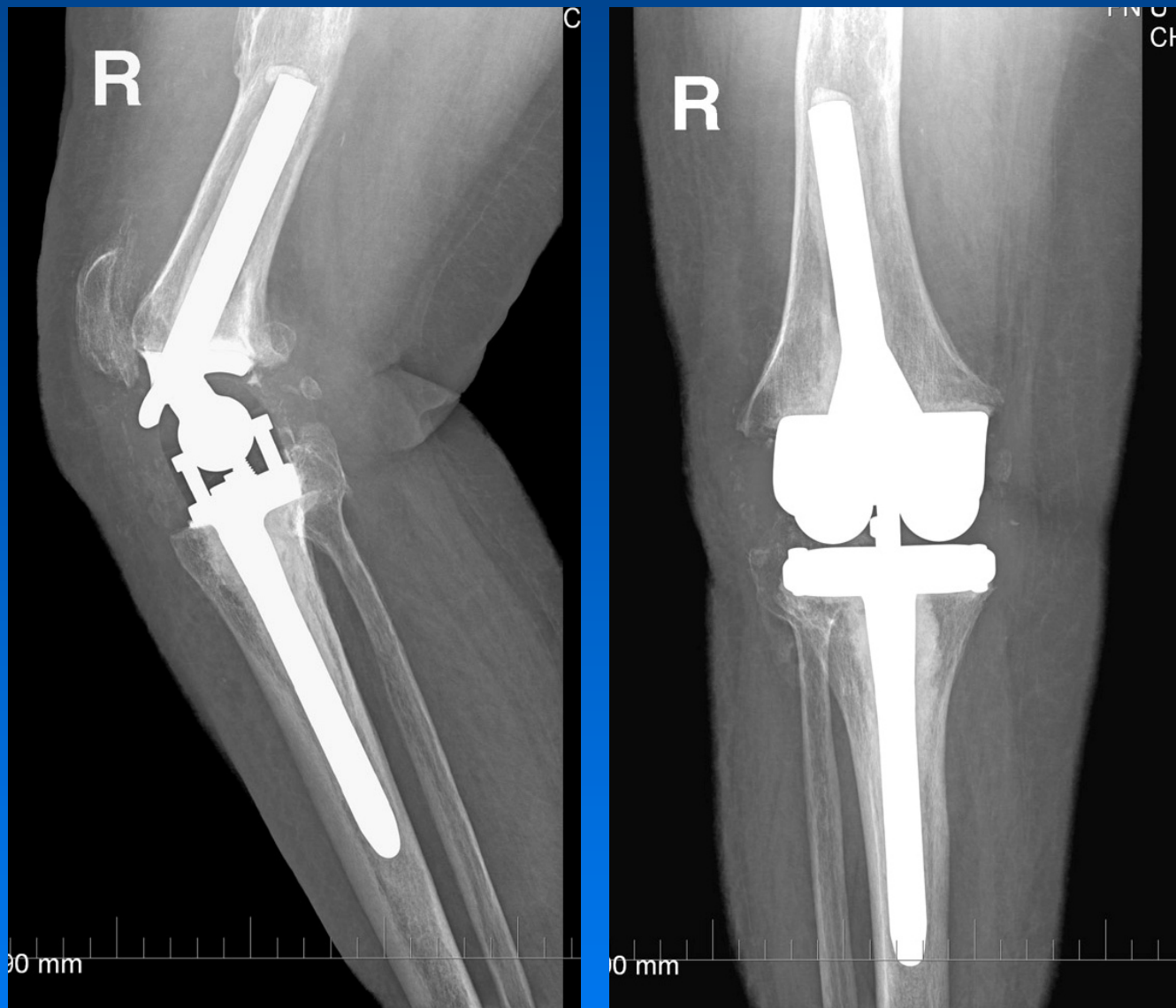Klinikum Neustadt



Septické uvolnění TP kolena

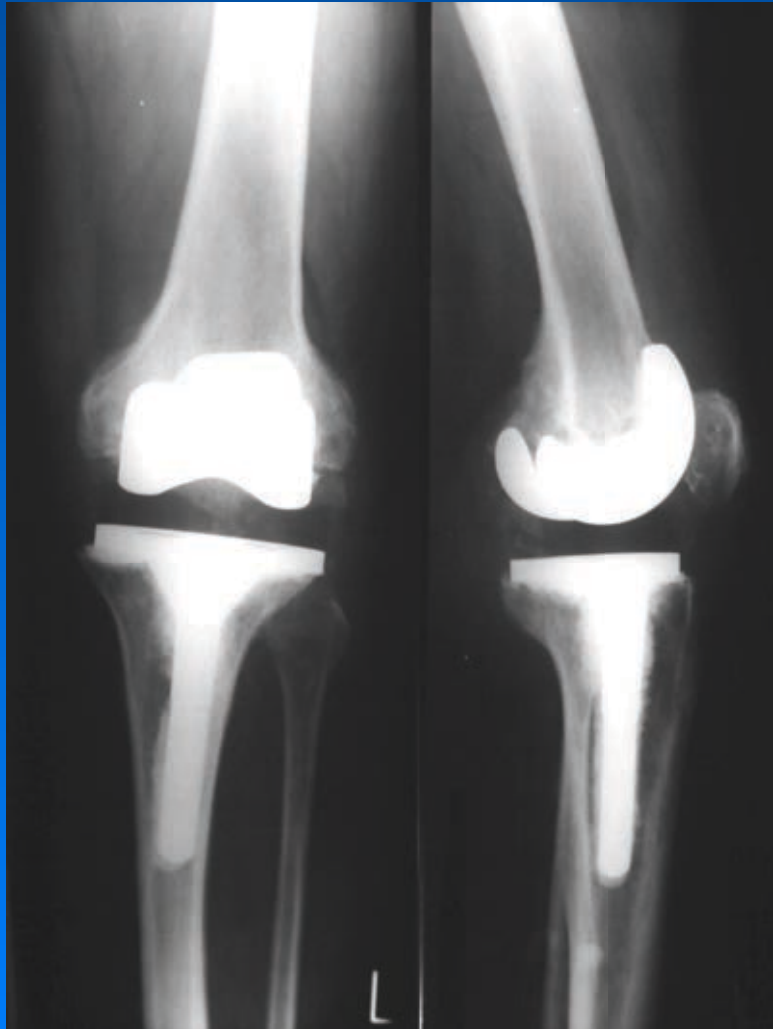


Cementový spacer



Revizní náhrada s TP Beznoska

Revizní náhrady kolena



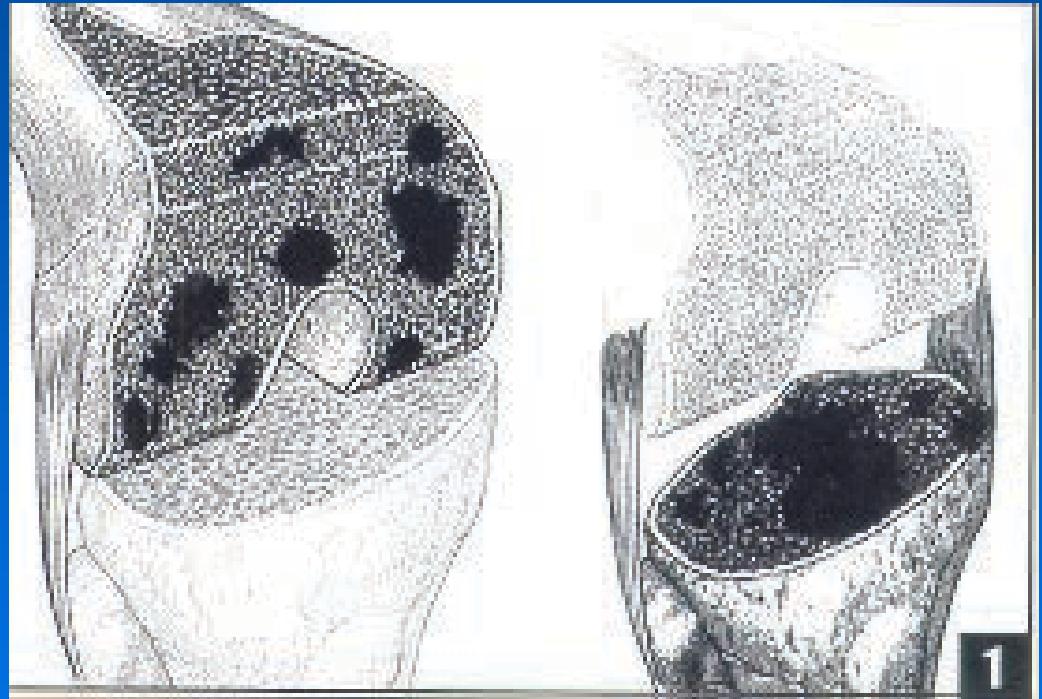
Small - revision of TKR

AORI type I

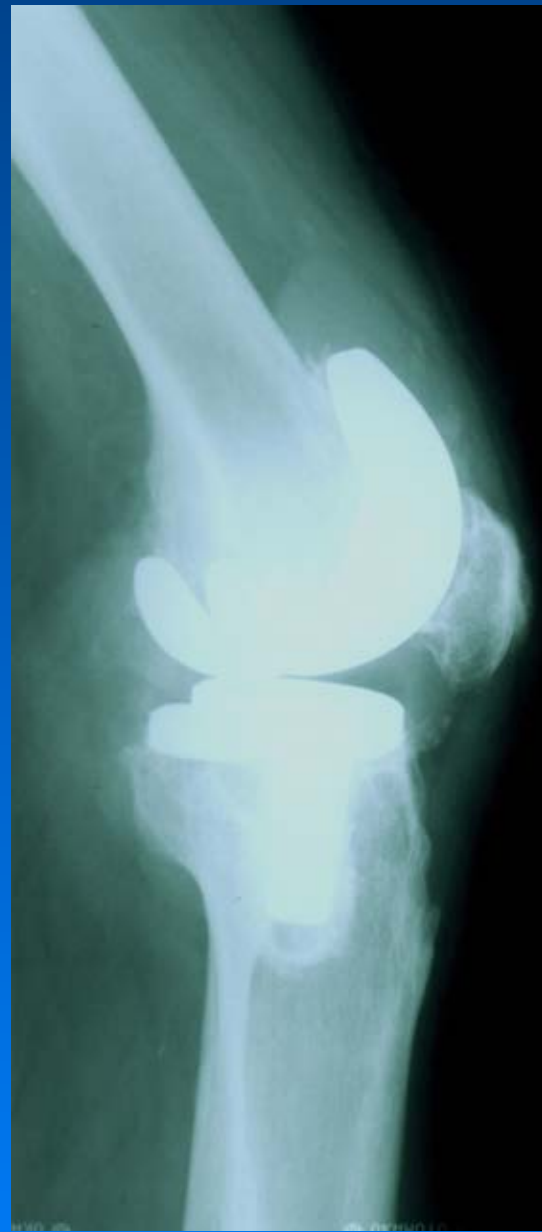
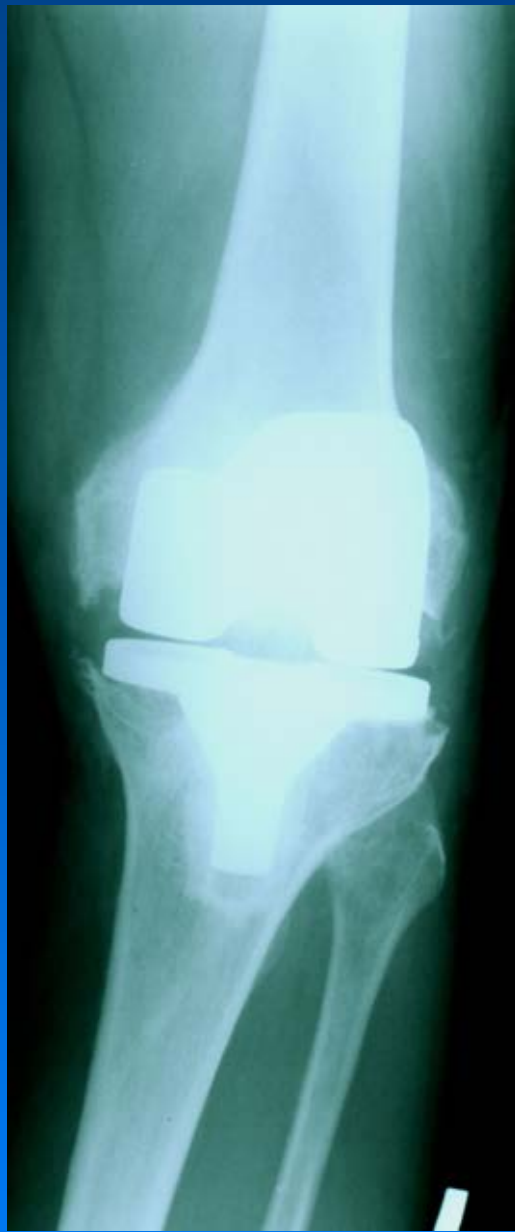intact metaphyseal bone
near normal joint line
no bone defects

Standard component

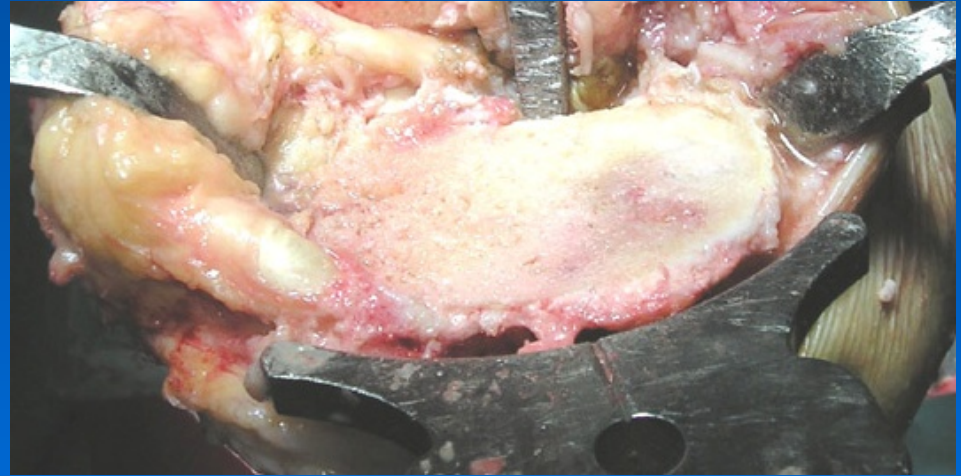
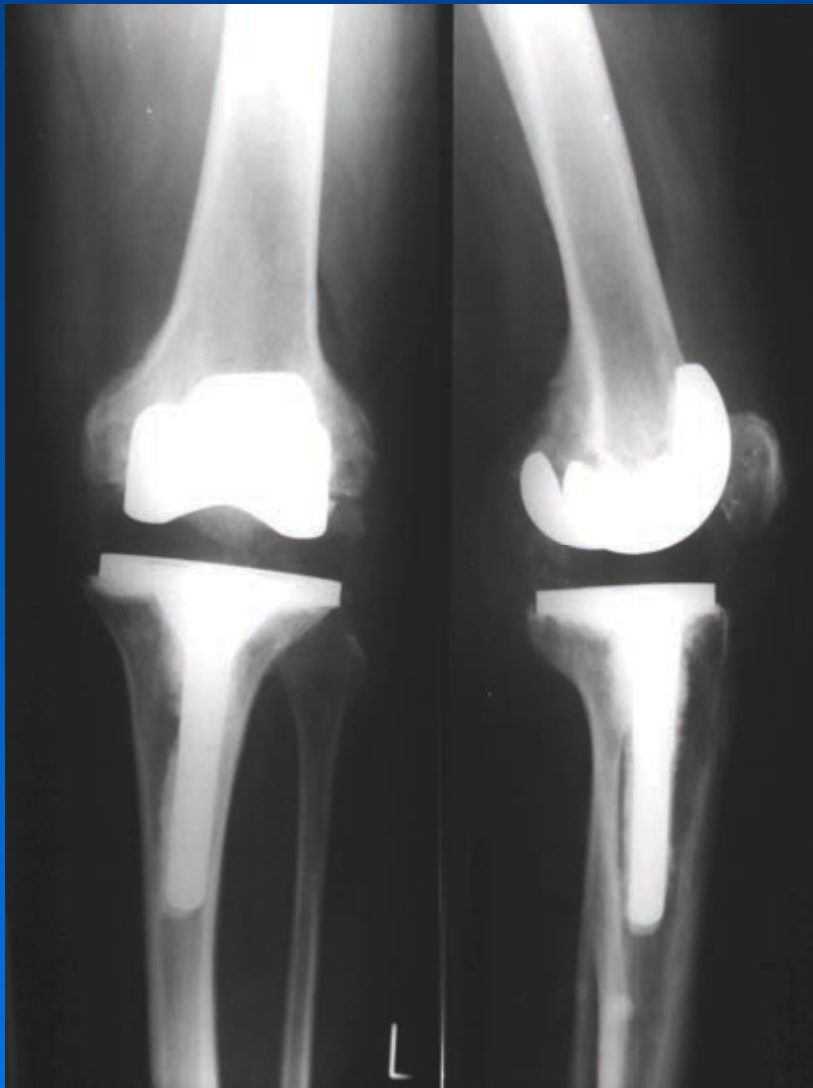
Short stem extension



Type I

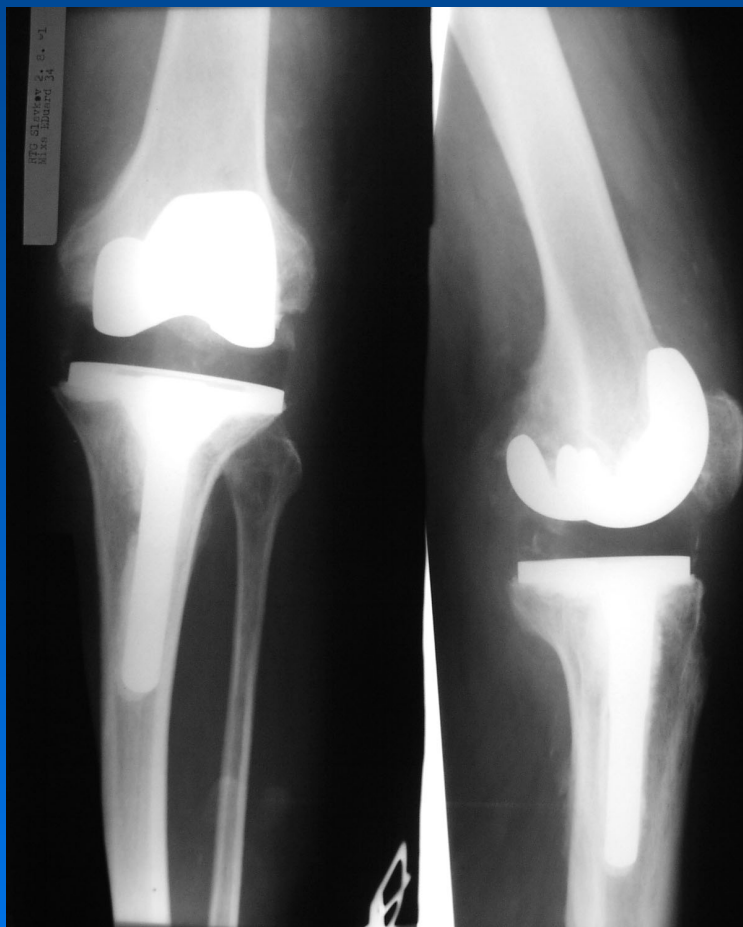


M., 62 y., primary TKR 1995

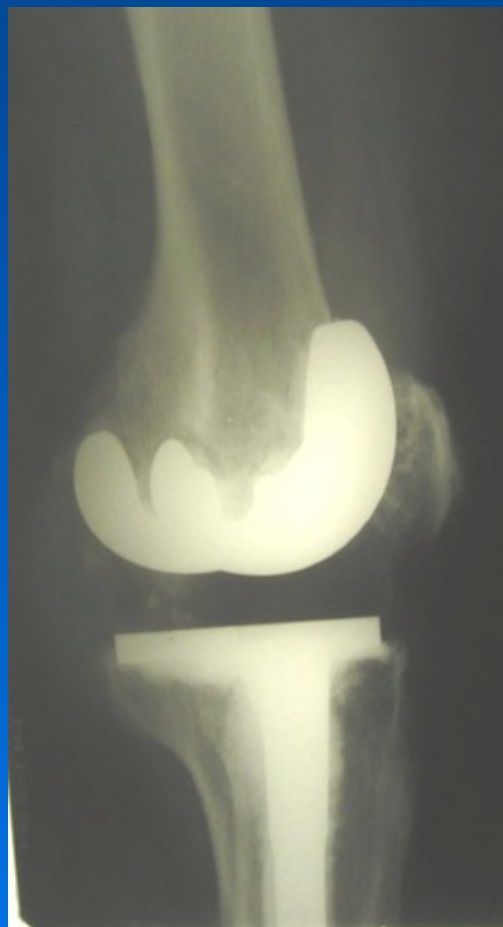


Small resection
Good metaphyseal bone

Revision with PFC Σ Modular knee system,
30 (60) mm cemented tibial stem

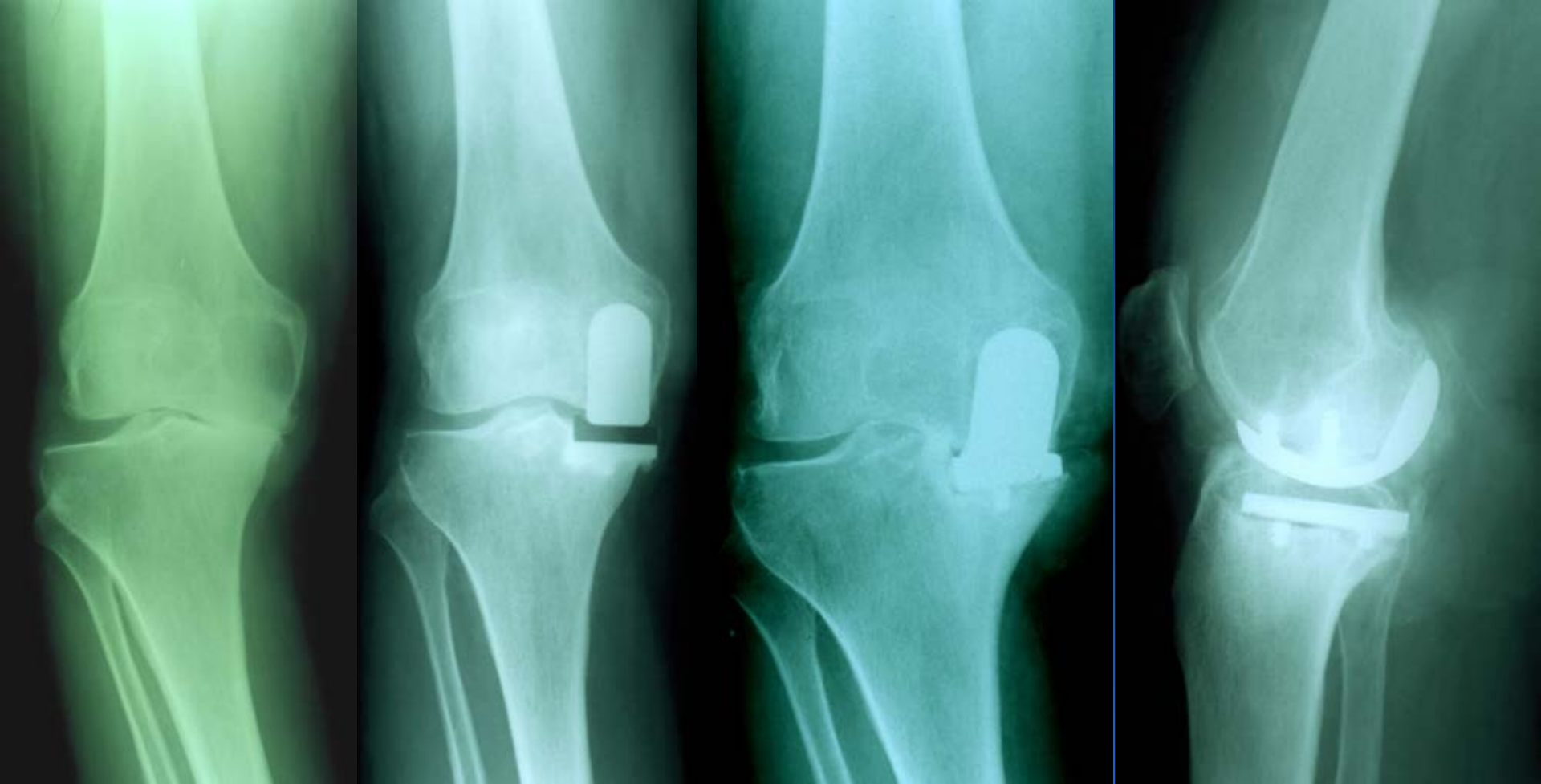

1 y.



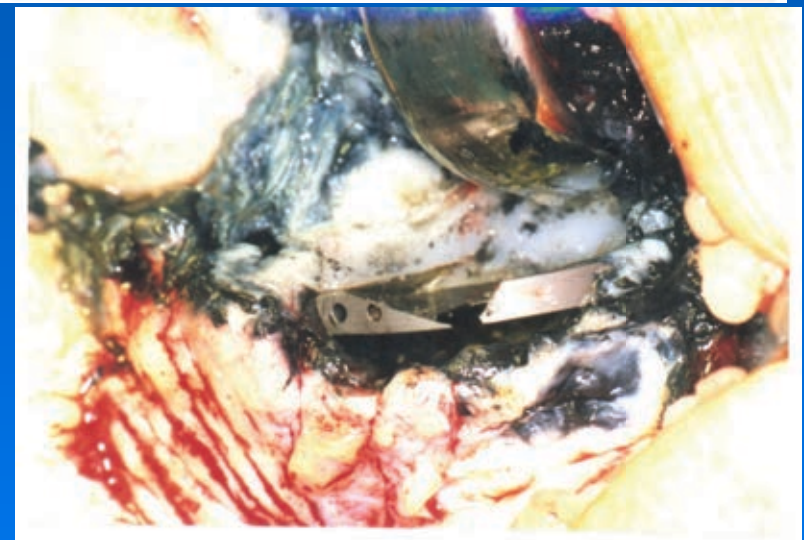
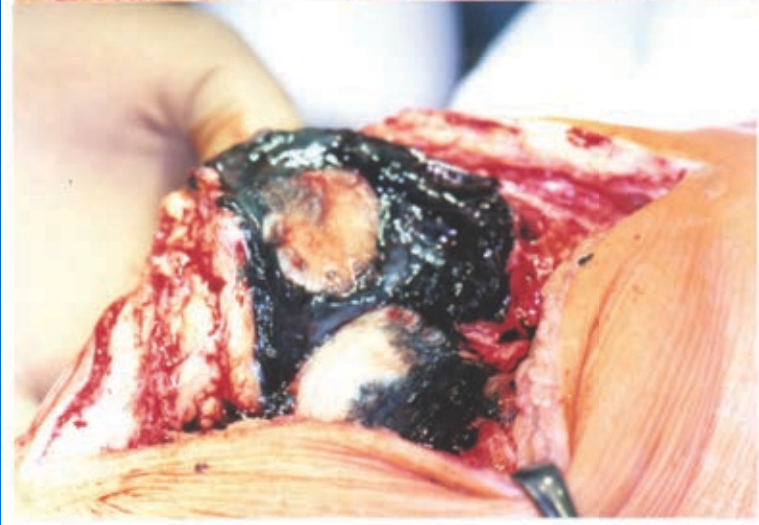
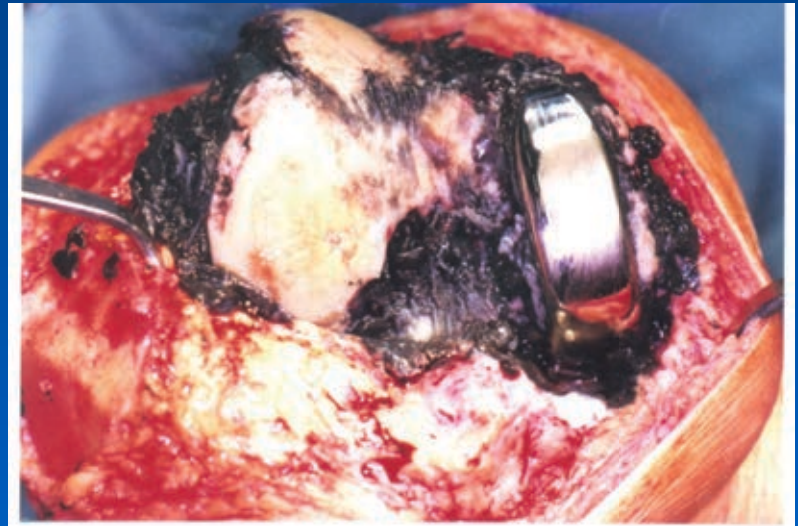
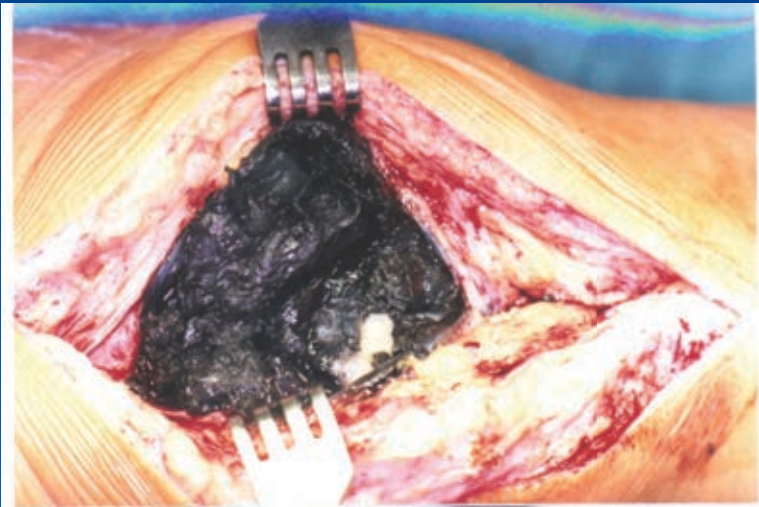
6 y.

2006, Good clinical result



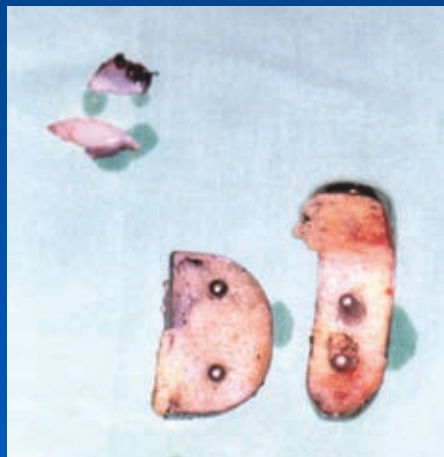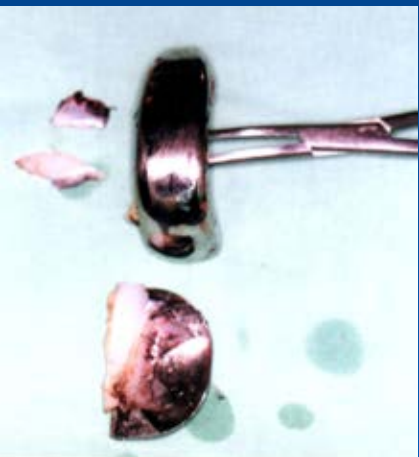
F., 66 y., 1995

2000, aseptic loosening of UNI TKR



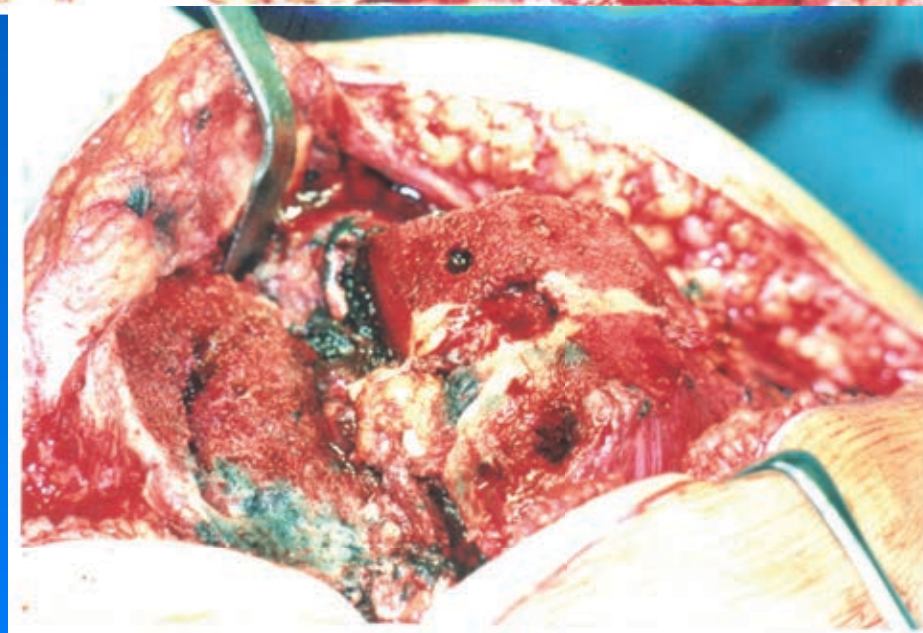
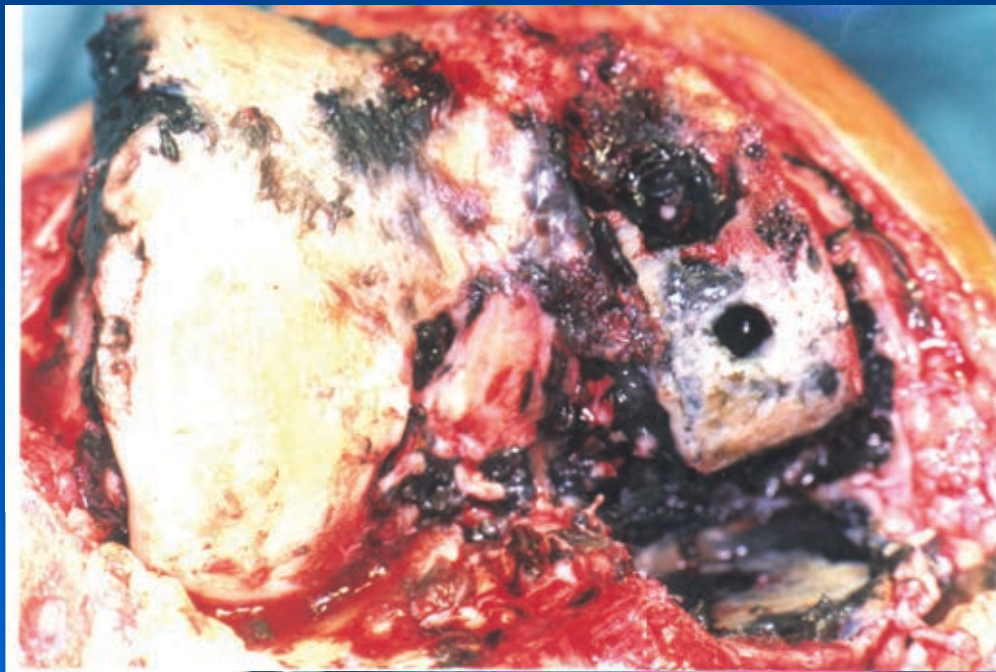
Metallosis

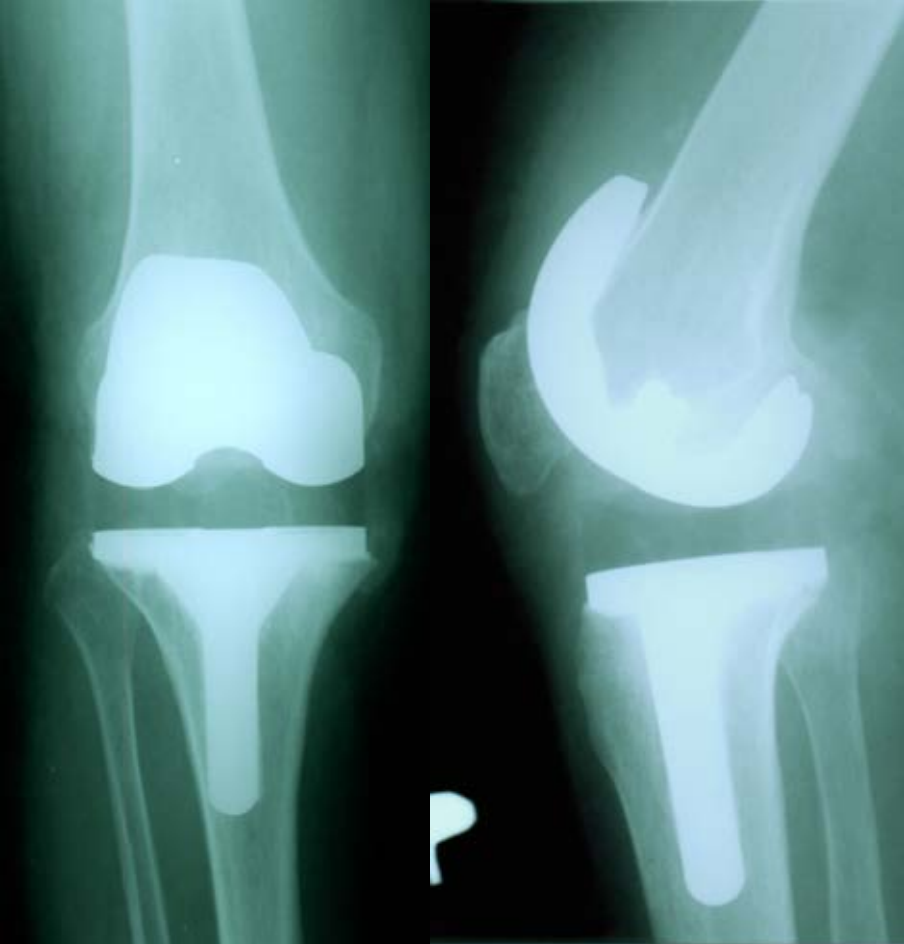Contact of metal components



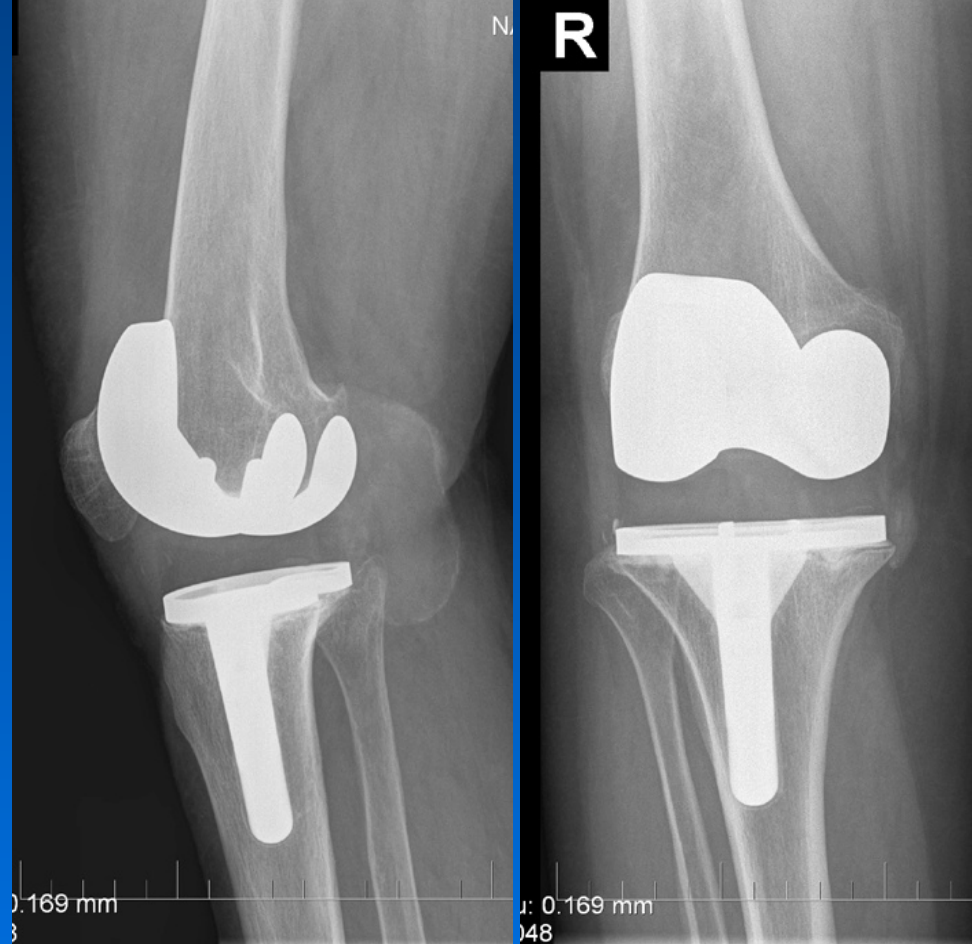
Destruction of
PE insert

Synovectomy
Good quality of
trabecular bone of the tibia





2000

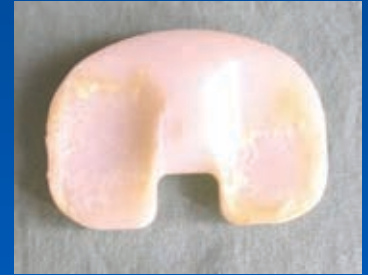

2006

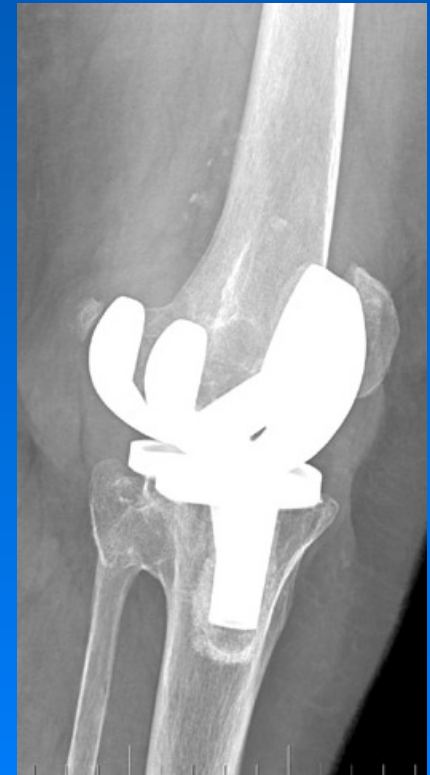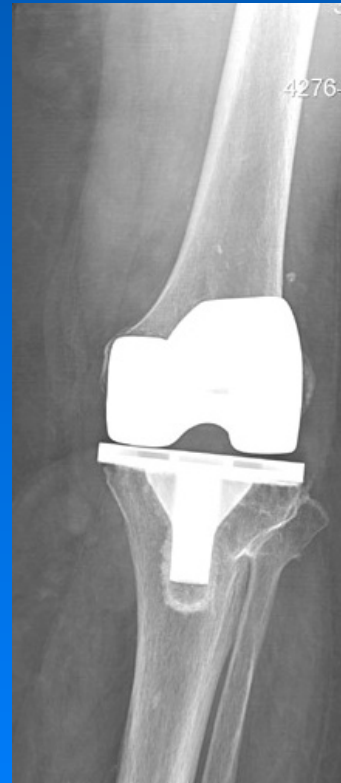Revision surgery, PFC Σ Modular Knee System
 Short cemented tibial stem
 Good result

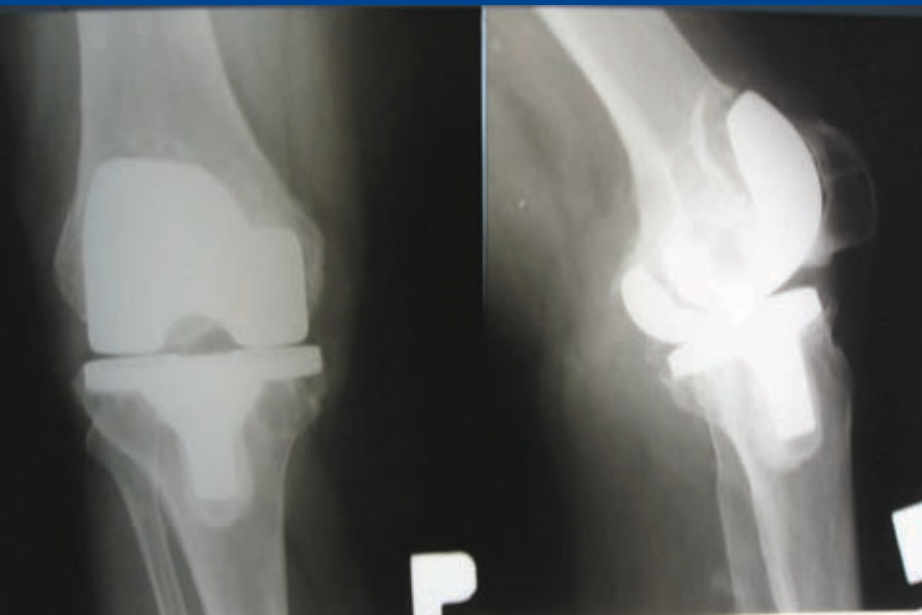Exchange of PE insert

PE wear



In case of :
Good position of components
Good alignment
Good stability
Soft tissue balance

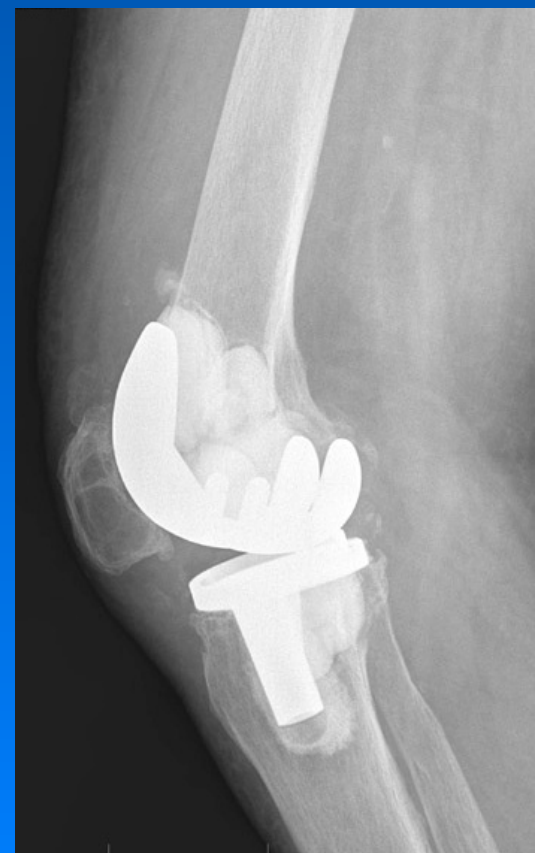
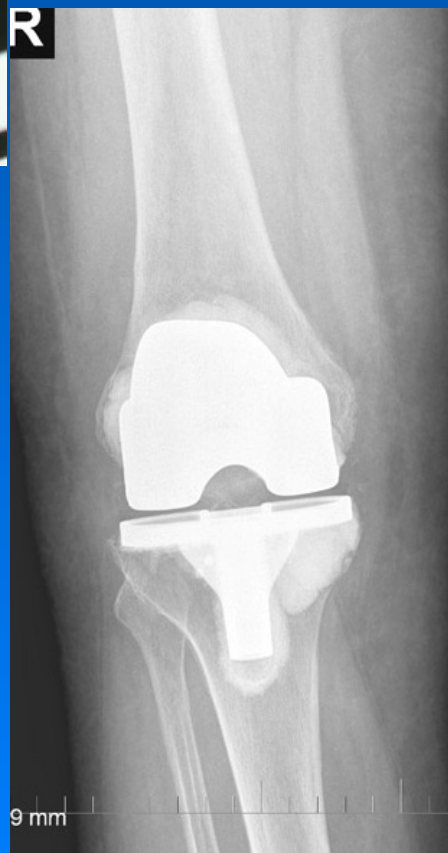


F., 66. y.
Underestimation of osteolysis

Huge cement augmentation
on both sides

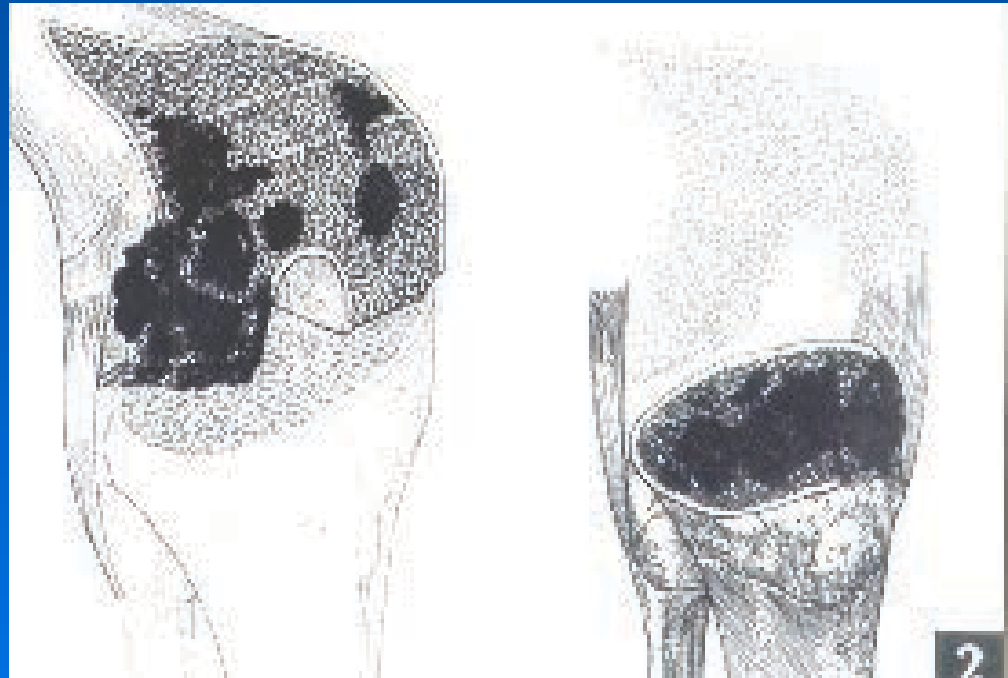
2 y. after revision



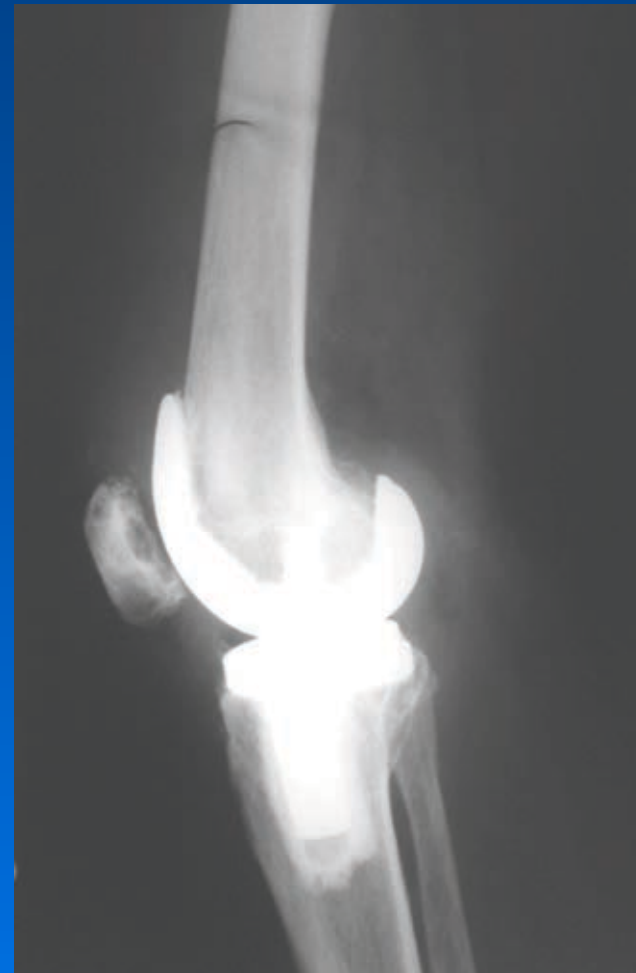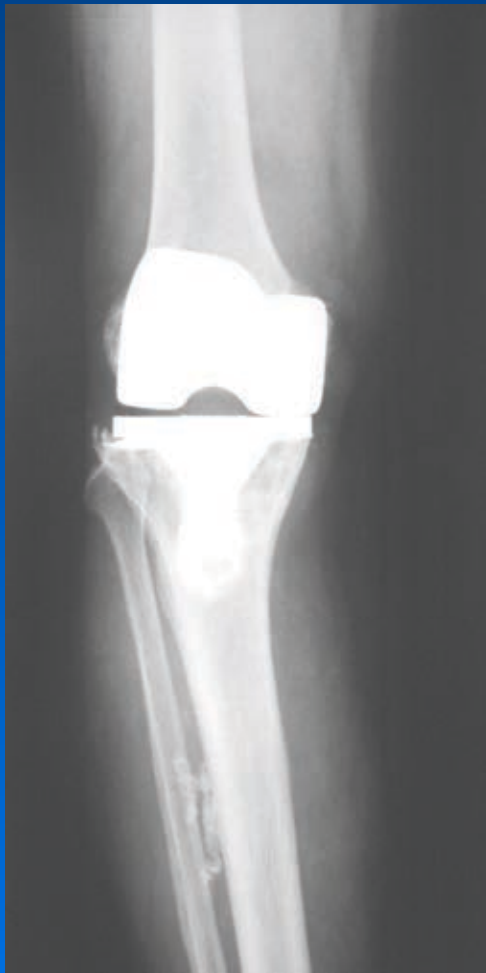Medium - revision of TKR

AORI type II

Damaged metaphyseal bone
requiring cement filling
bone grafting
augments

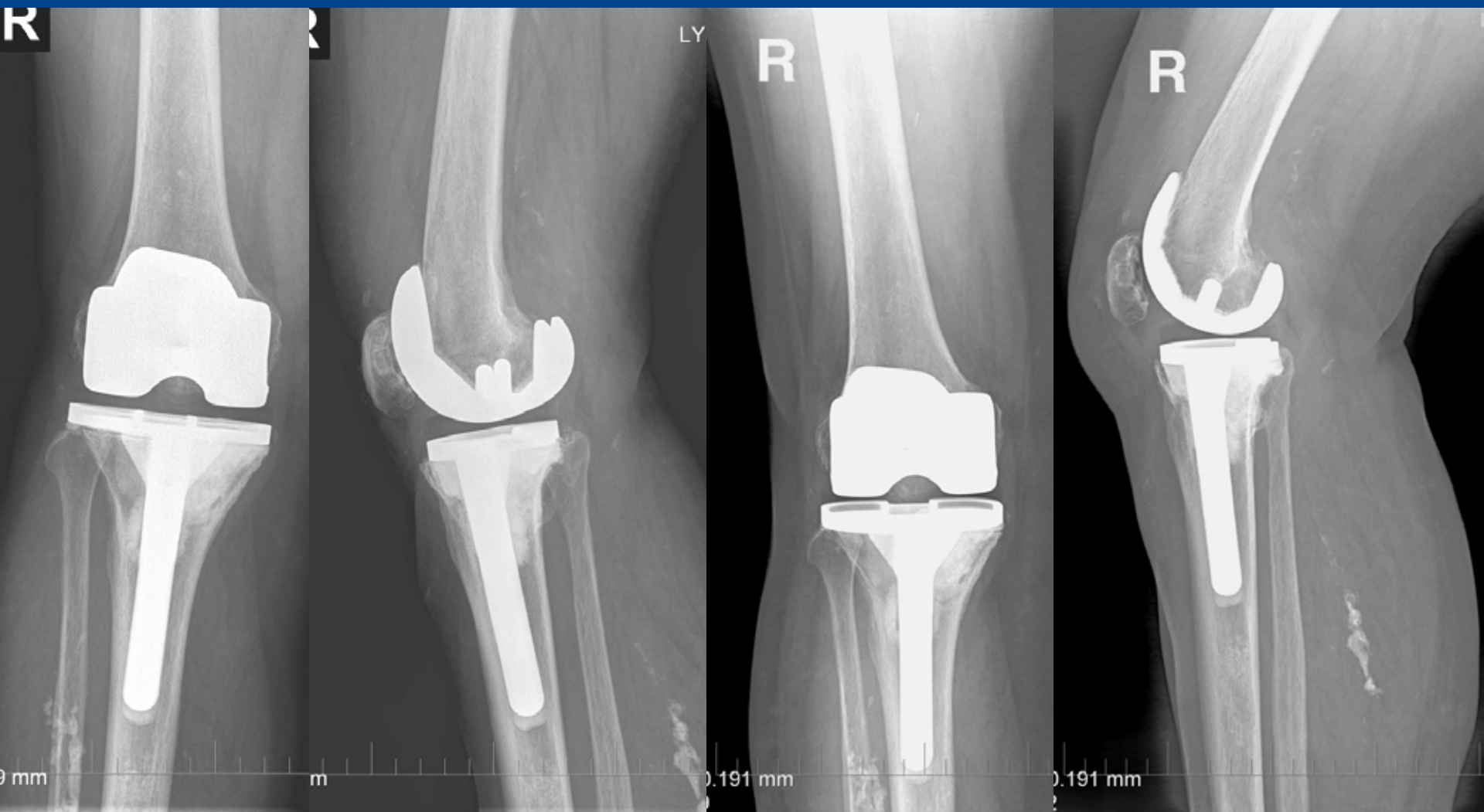


Type II



2004

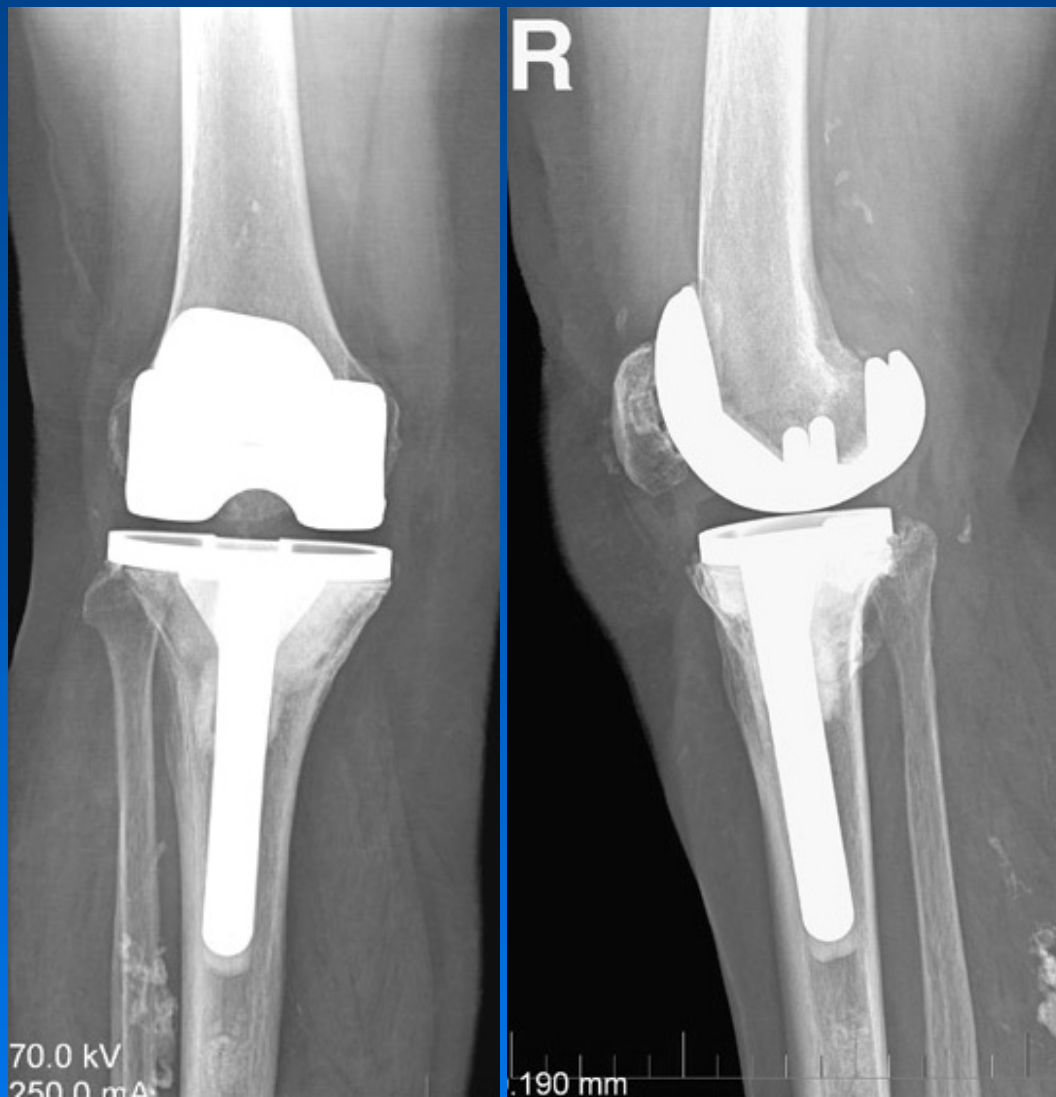
F., 1931, primary TKR in 1998
Aseptic loosening of tibial component



2004
2004

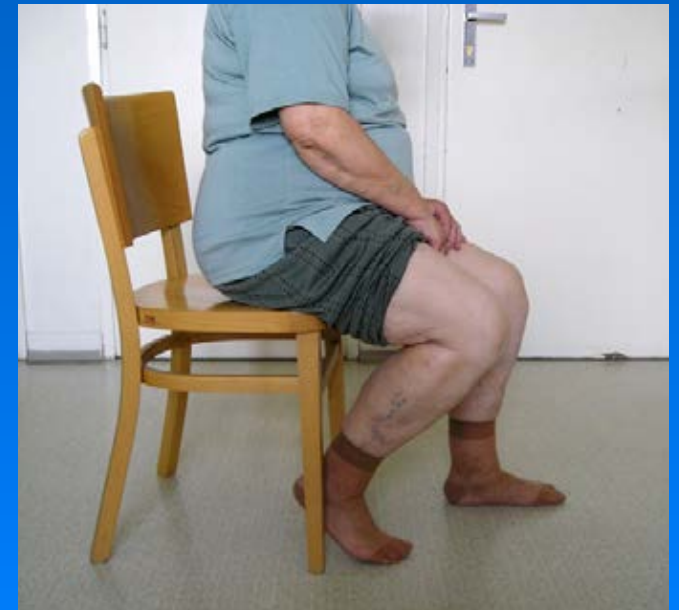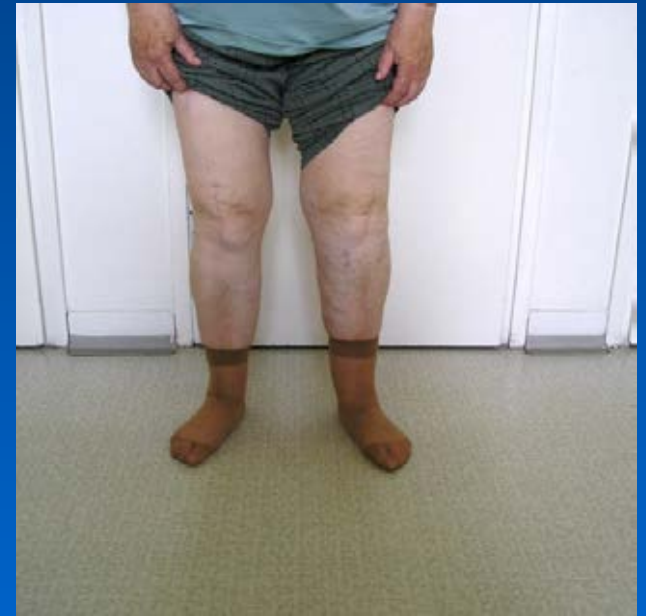2005

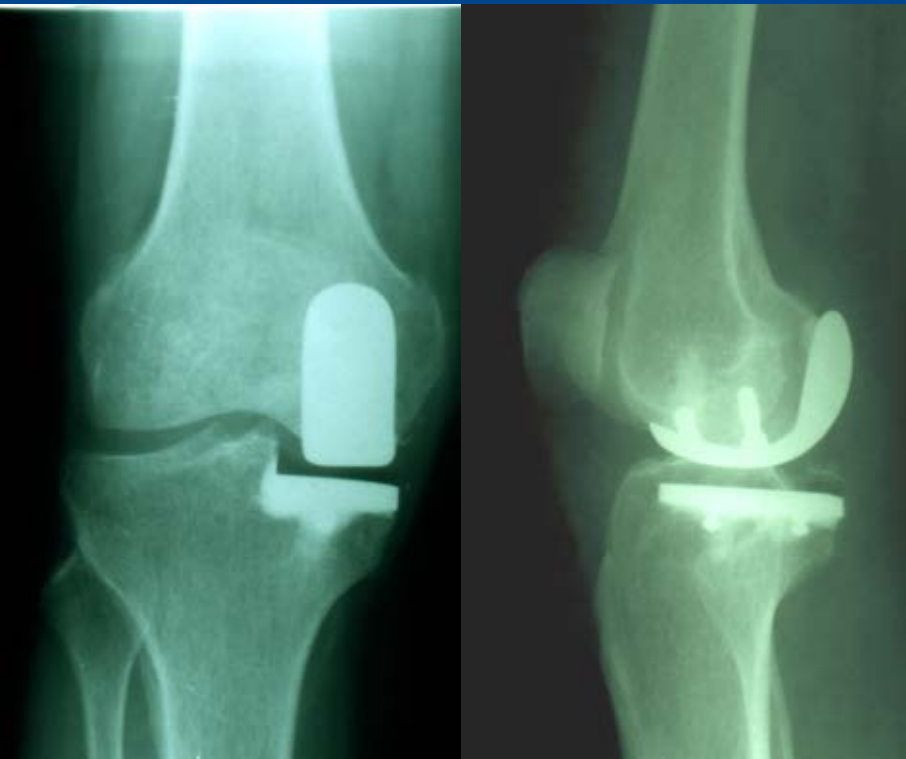F. 1931, revision 2004, PFC Σ , cemented tibial stem
4/04, bone cement in a trumpet type of bone defect



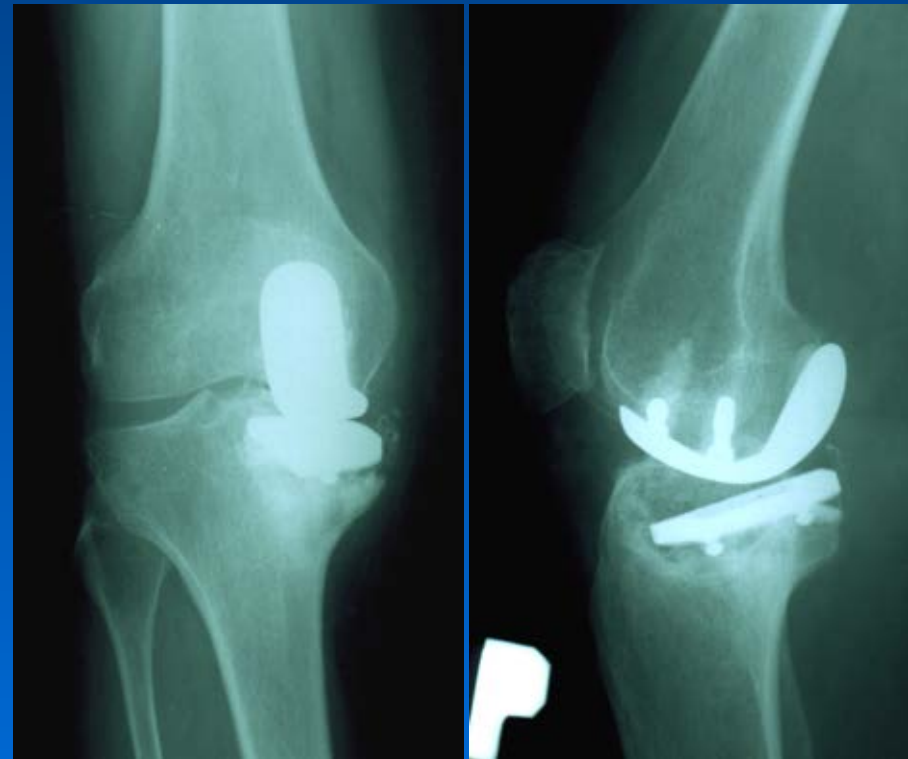2006

No progression of radiolucency
on medial side of the tibia, good result



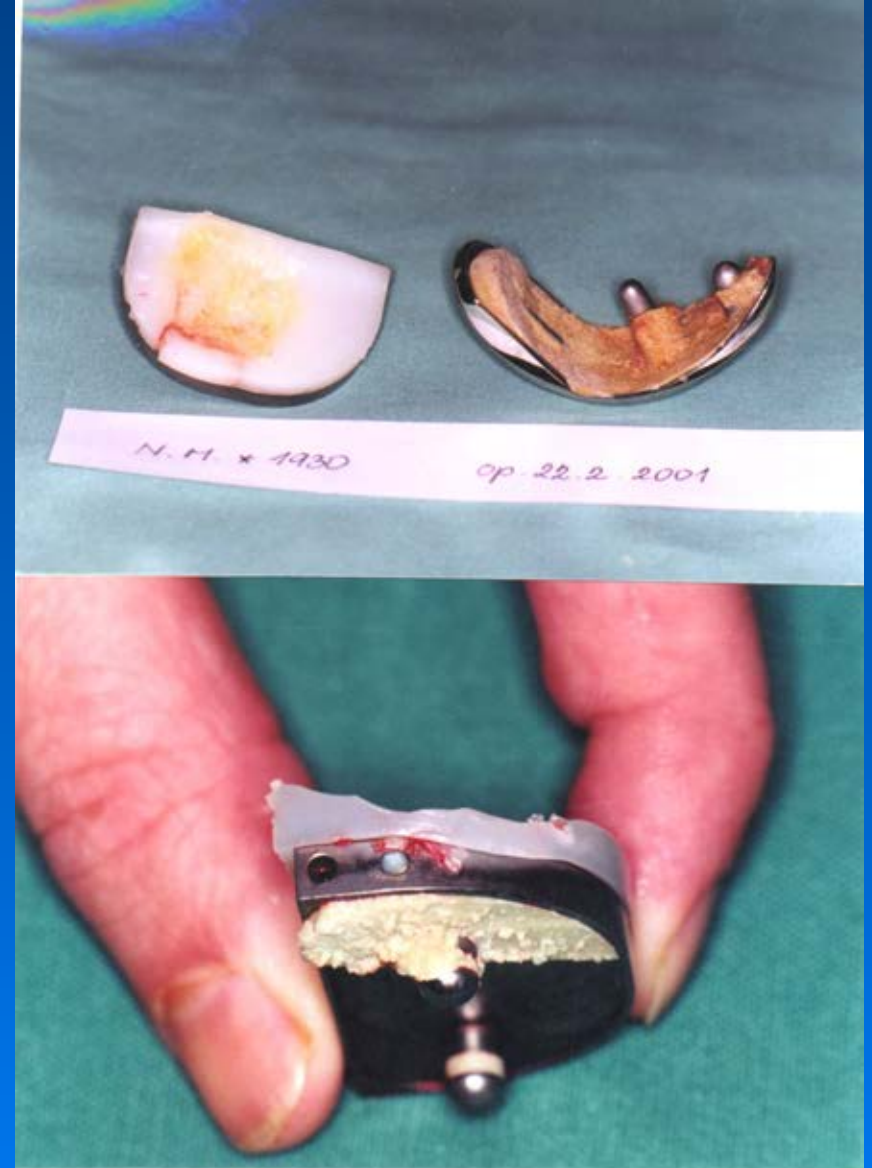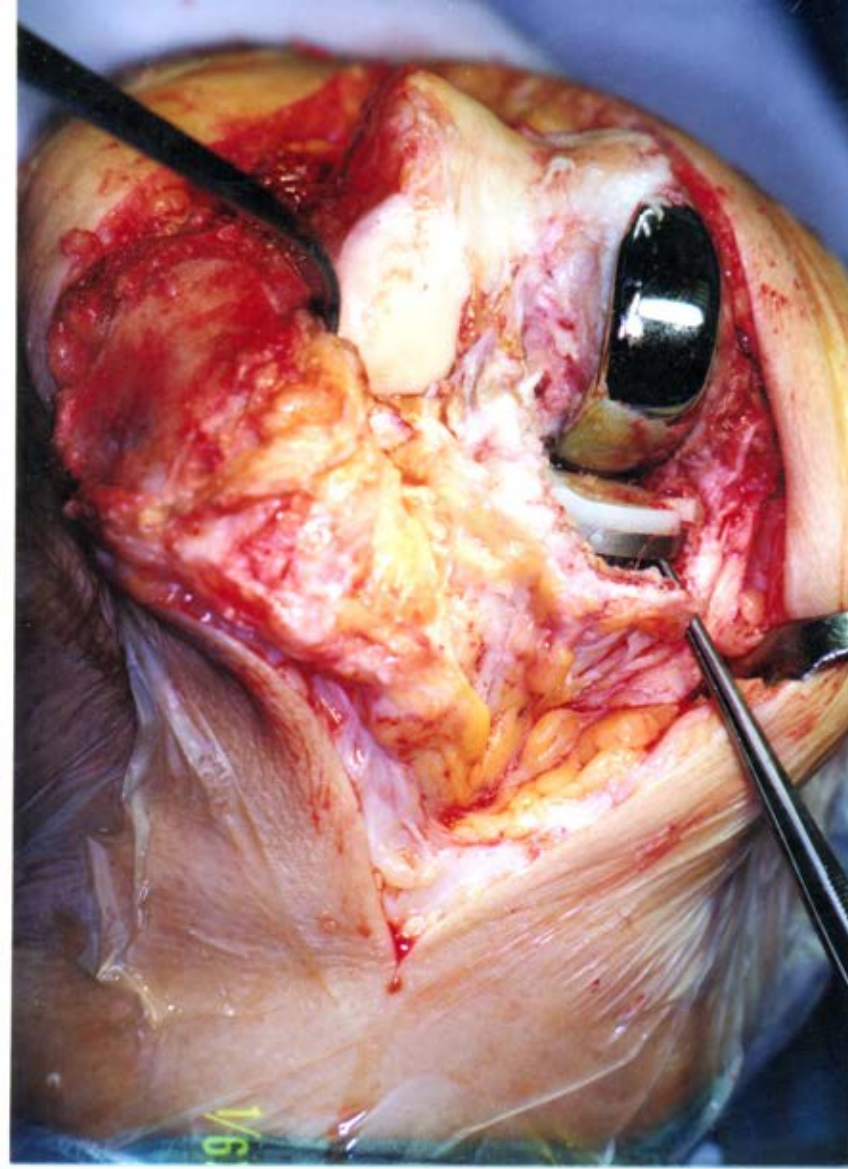


1993

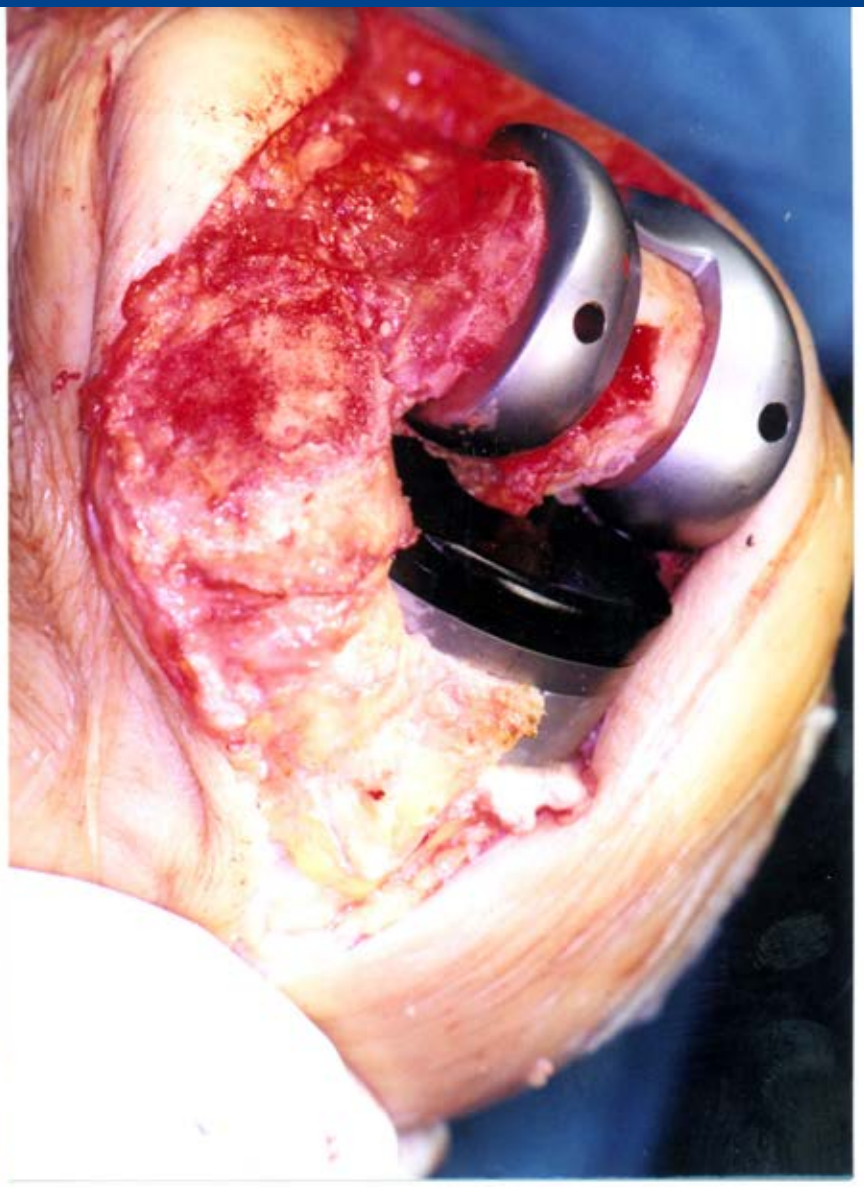
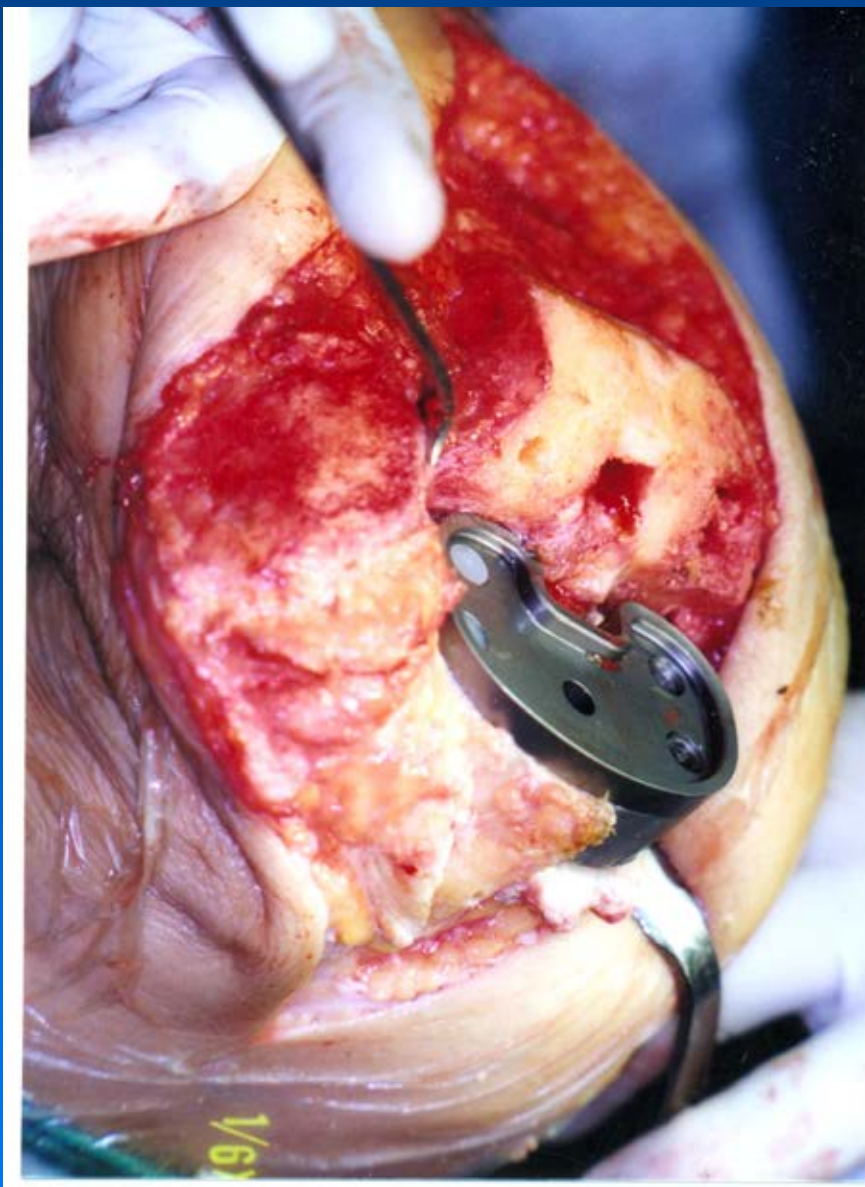


2001

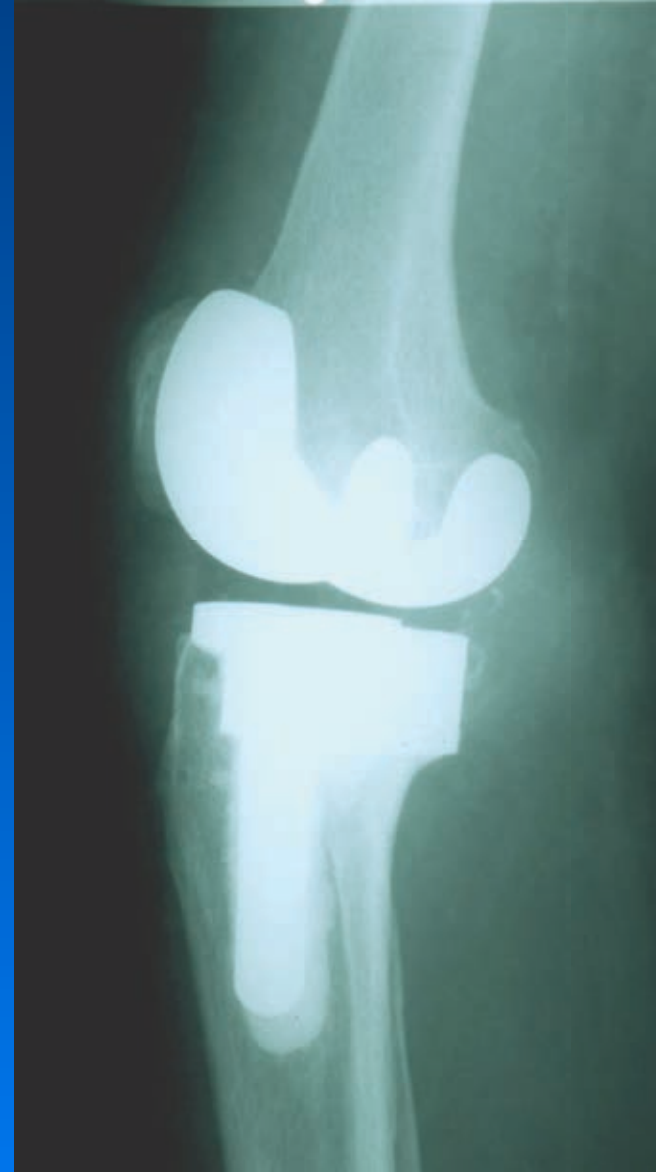
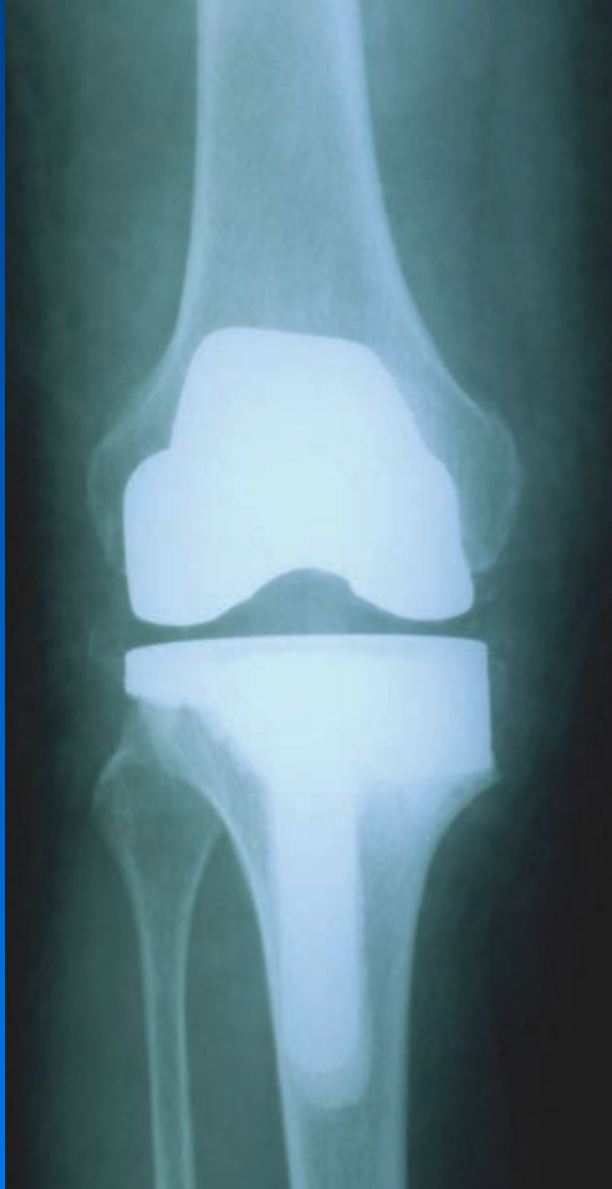F., 63 y, aseptic loosening of UNI TKR, bone loss



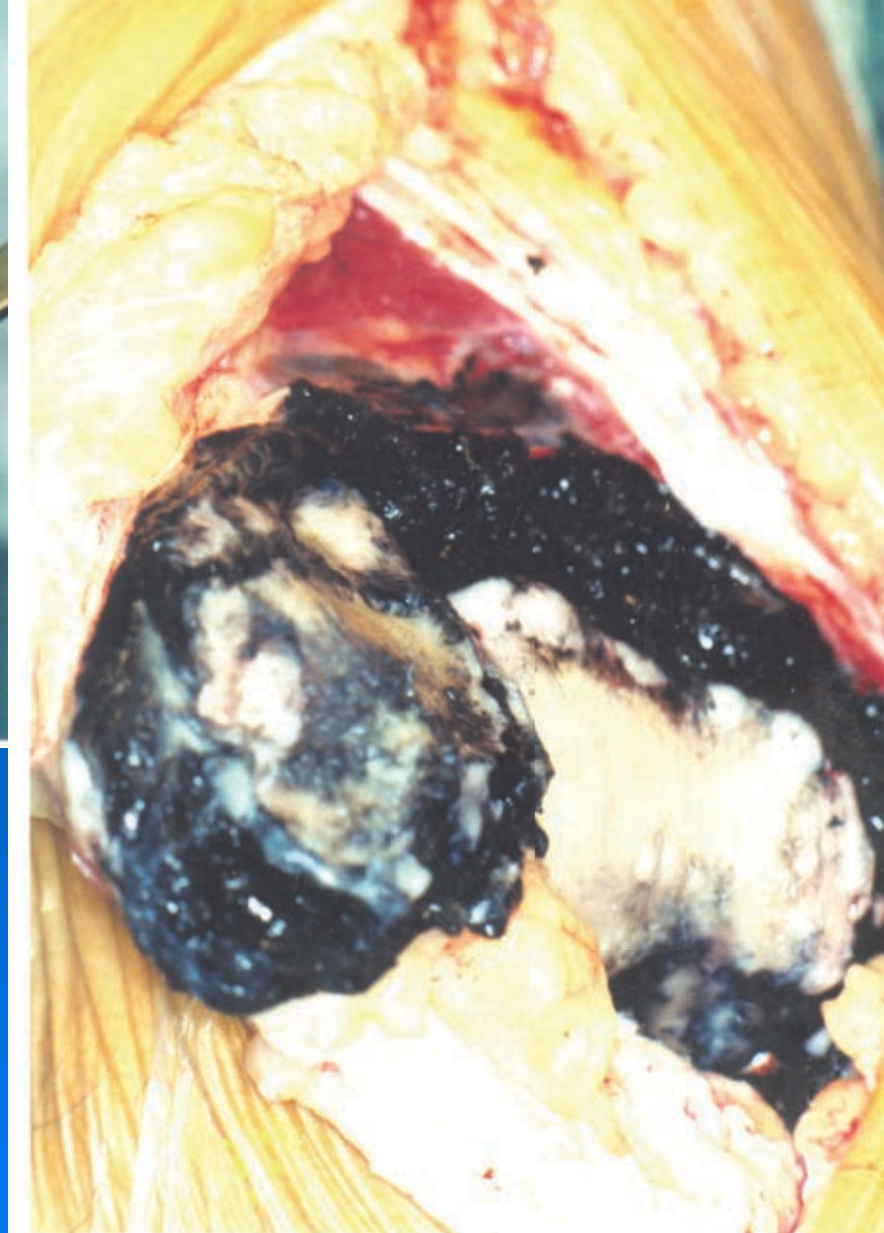
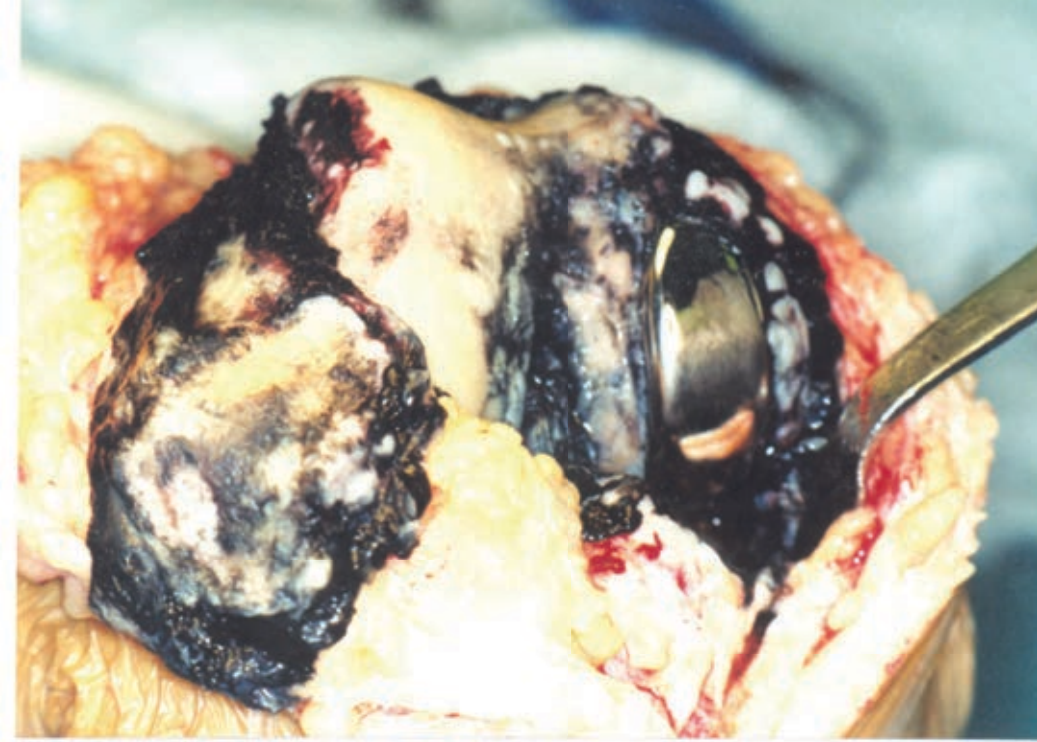Aseptic loosening of UNI, 2001



Augmentation of tibial bone loss, PFC Σ Modular Knee System



5 y. after revision TKR, PFC Σ Modular Knee system.
Augmentation, short cemented tibial stem, good result

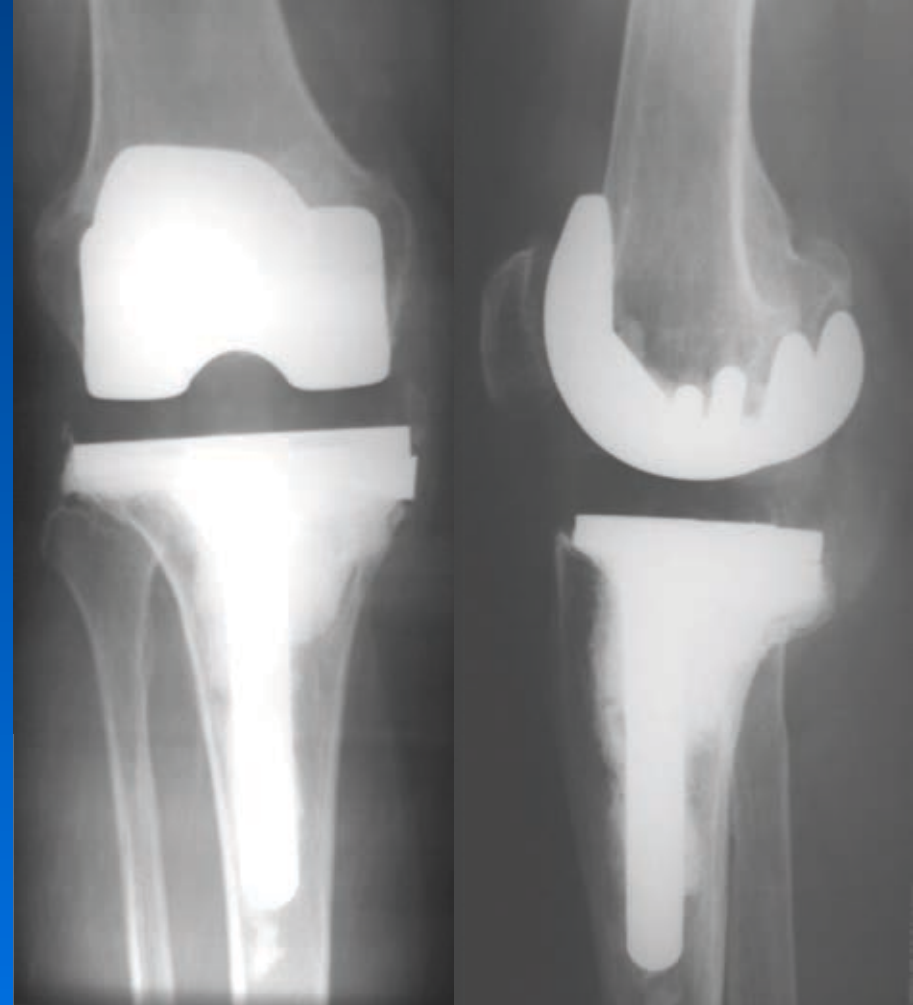
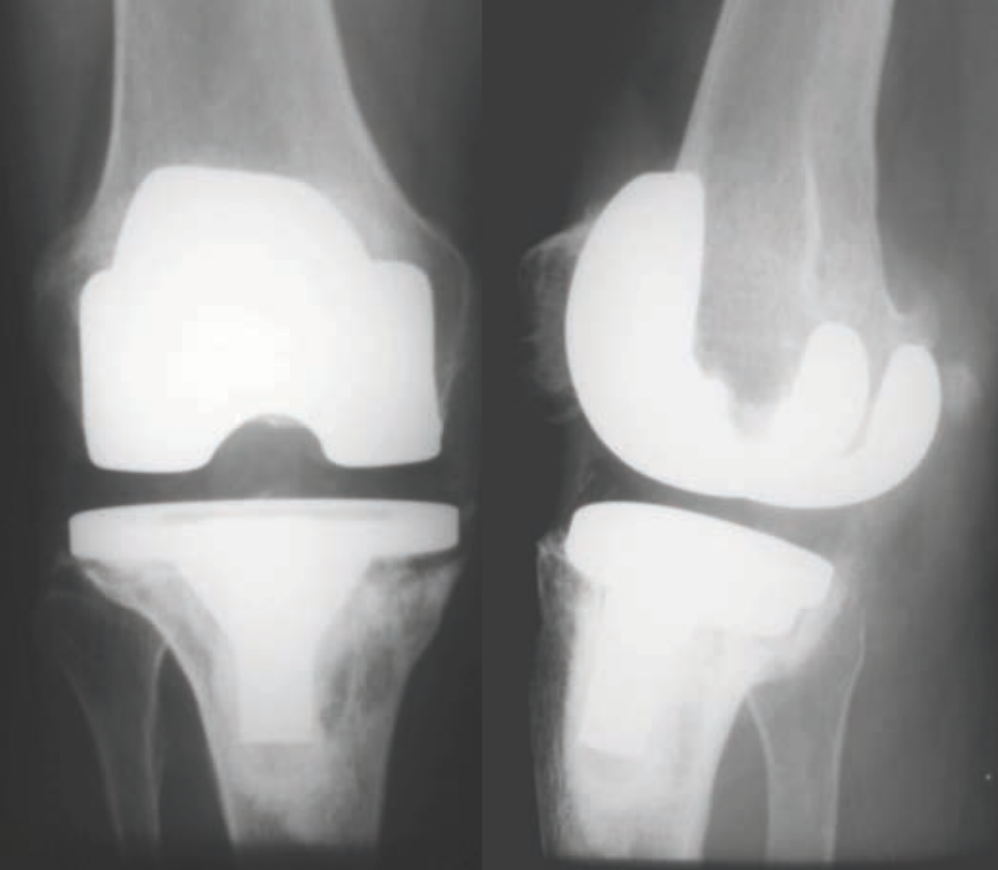


F., 1930

1993 - UNI TKR

1996 - metallosis at the site of UNI

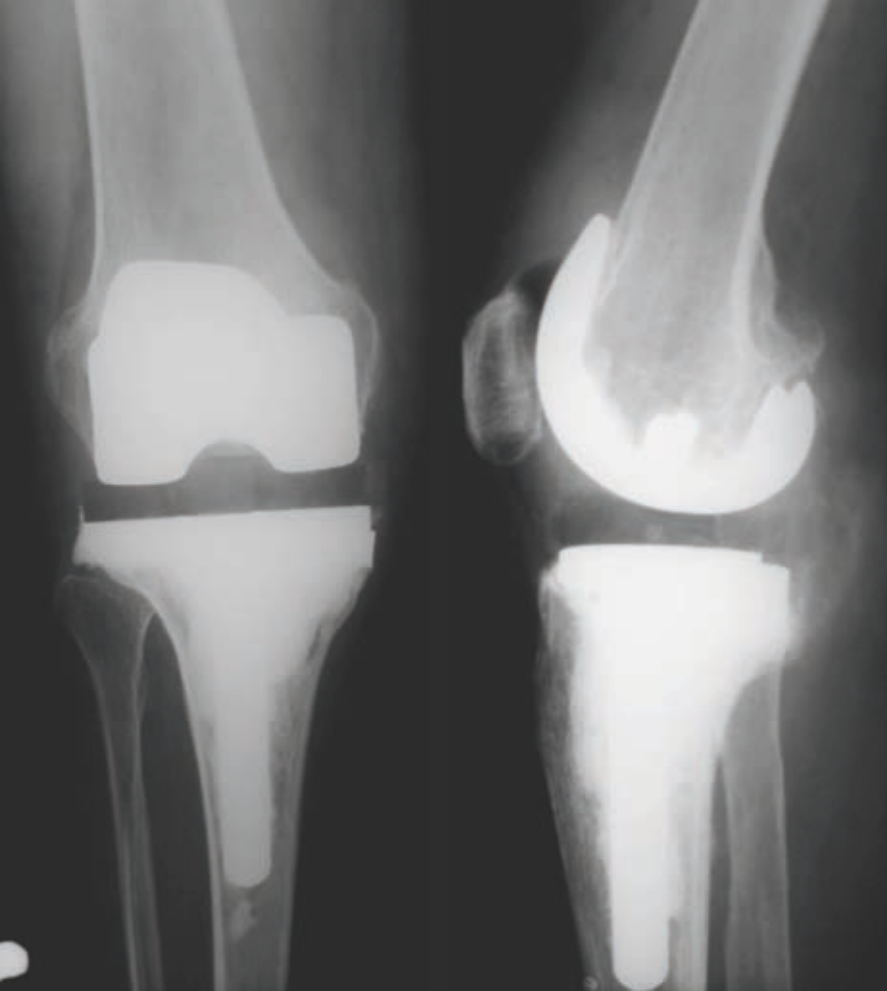
1996 - 1. revision with standard TKR



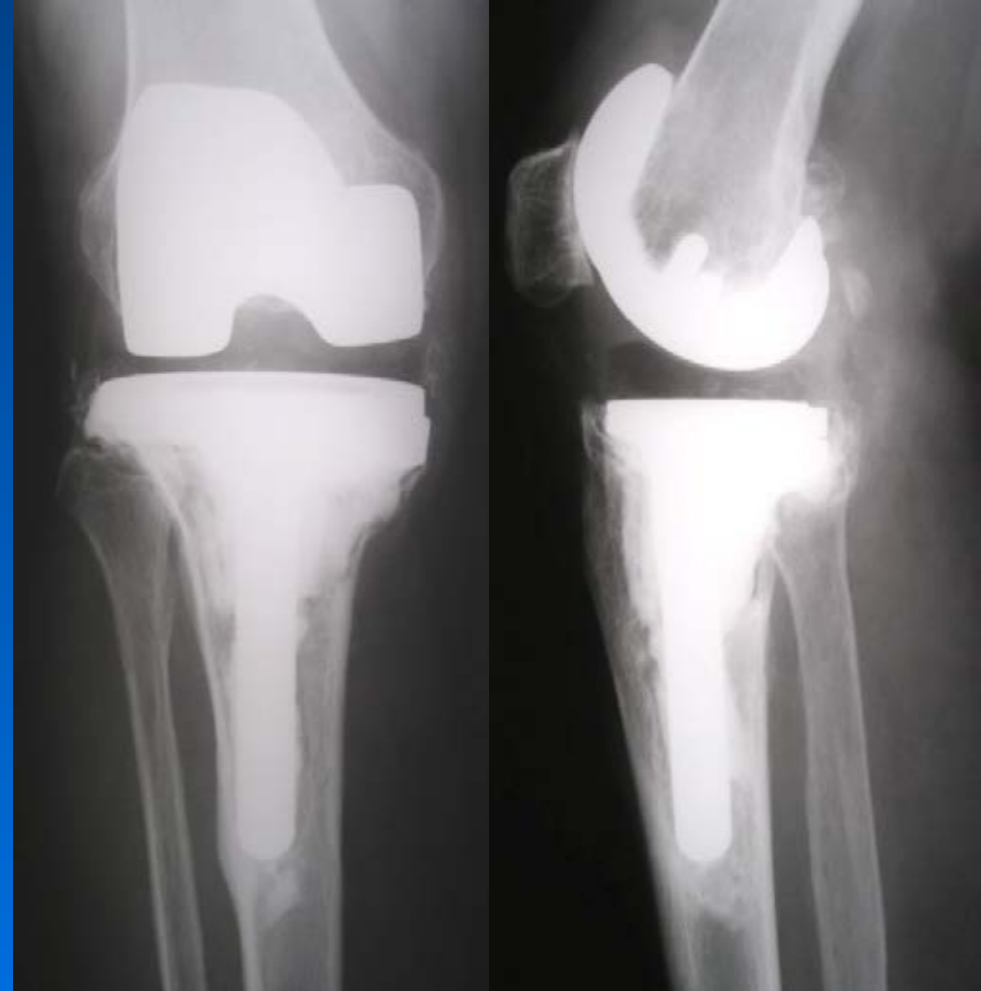2000- aseptic loosening
after 1. revision with standard TKR

2000

2. Revision with PFC Σ ModularAR Knee system, 2000,
Wedge on medial side, defect of the tibia filled with bone cement
Cemented tibial stem.

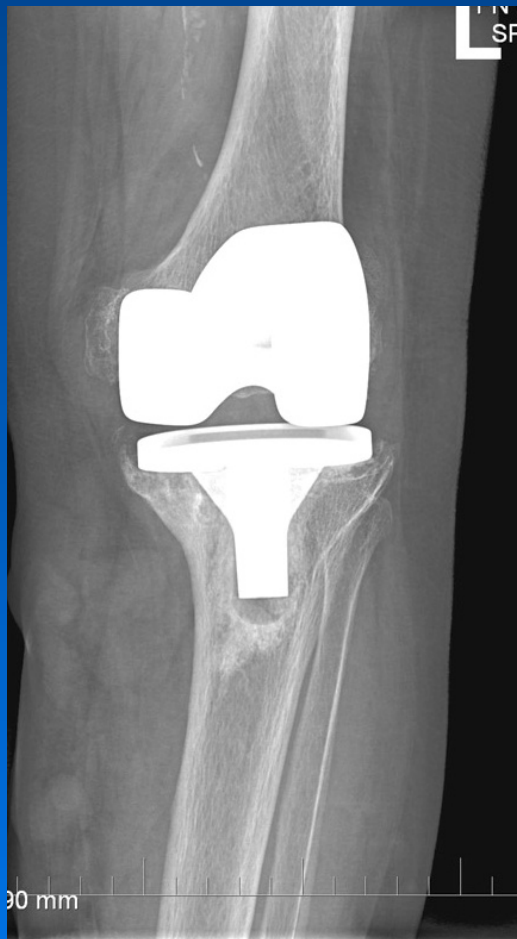

2002

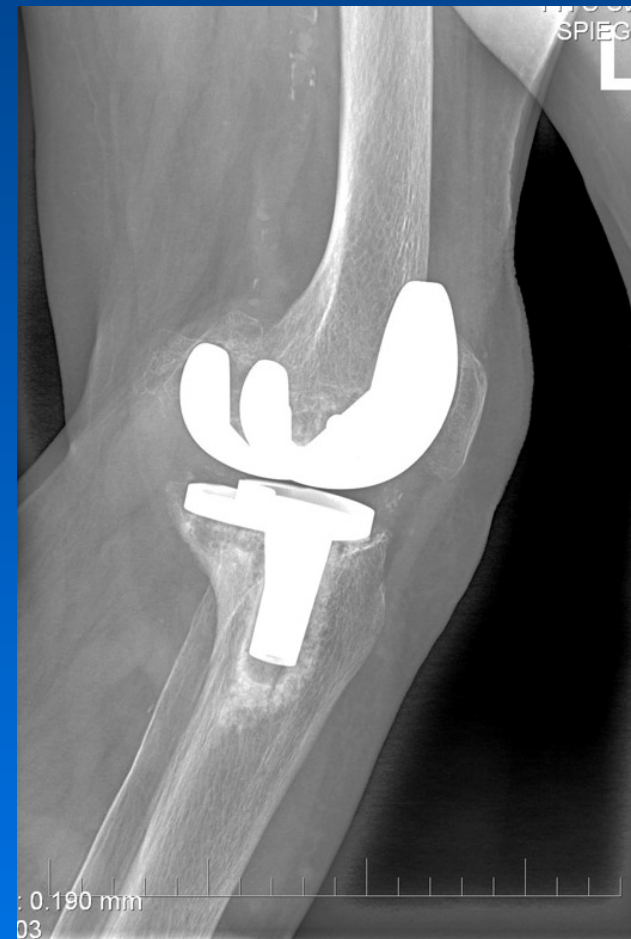

2006

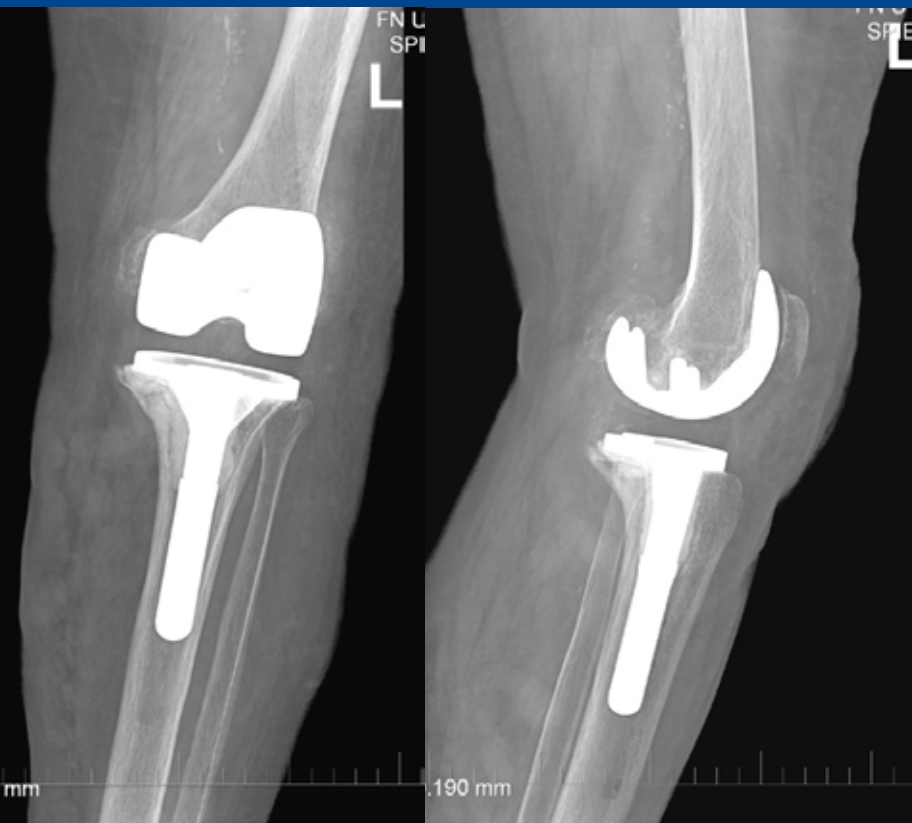Resorption of bone in medial condyle of the tibia
Lateralisation of the tibial stem



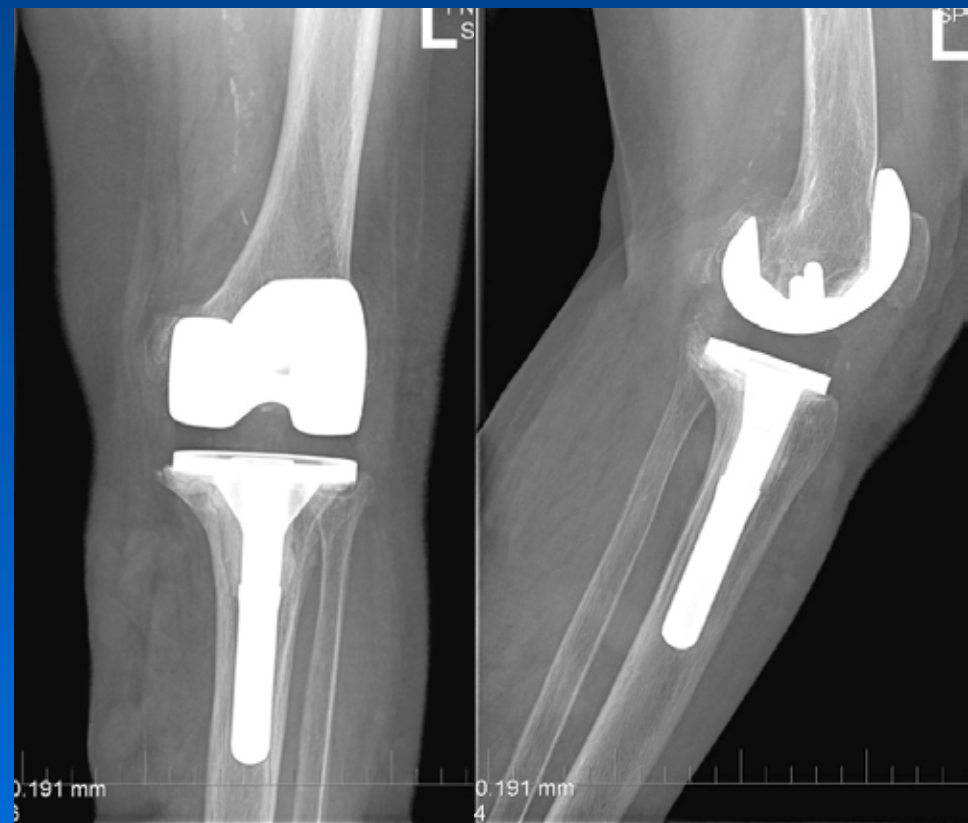2002



F., 1928, primary TKR 1994
aseptic loosening of the tibial component

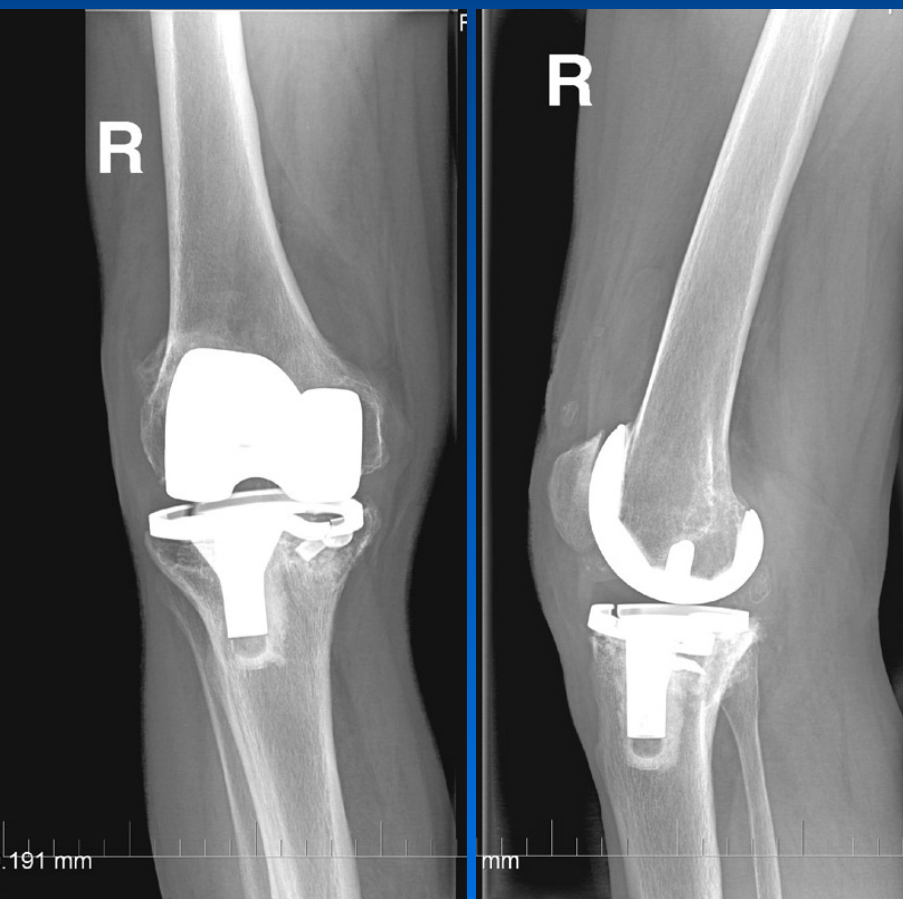

2002

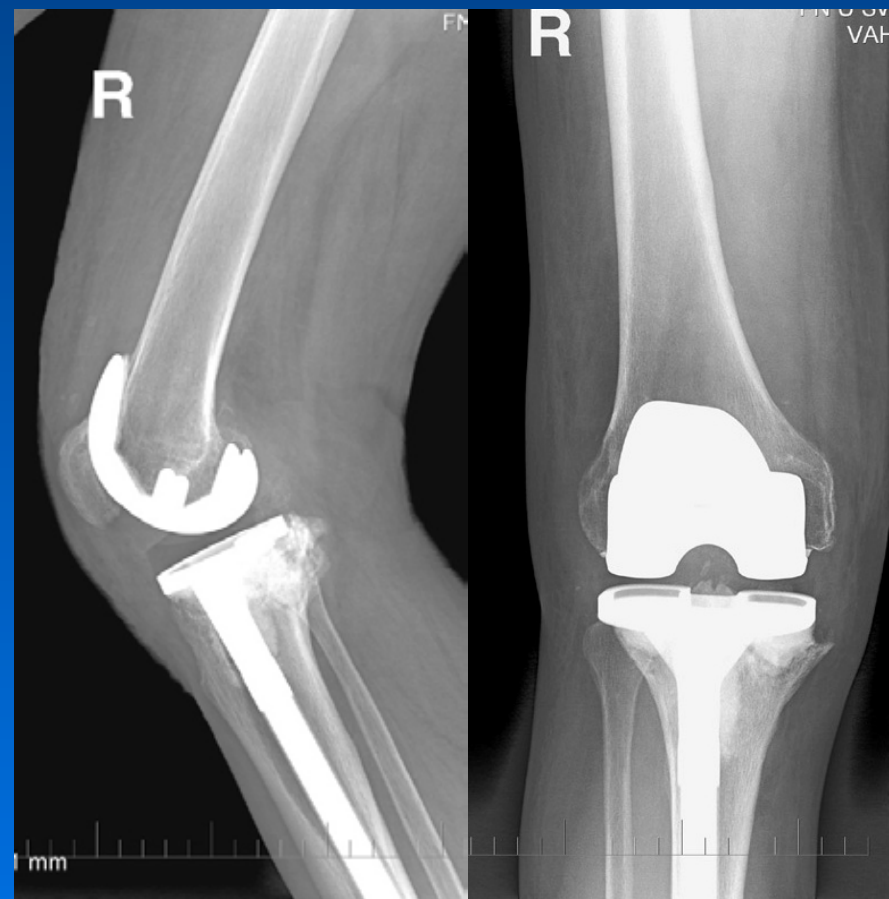


2006

F., 1928, PFC Σ Modular Knee system
 Good alignment, well seated tibial tray,
 short uncemented stem, good clinical result



2004

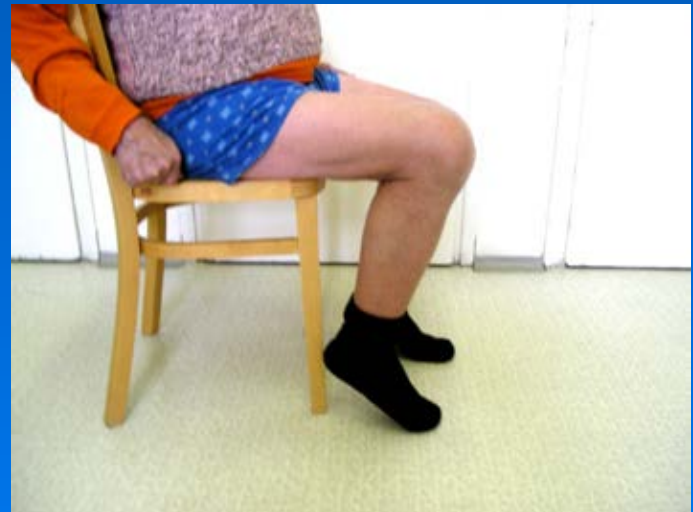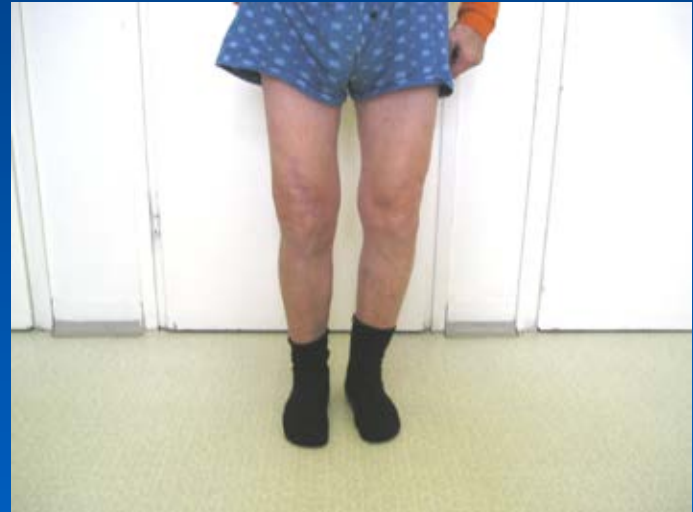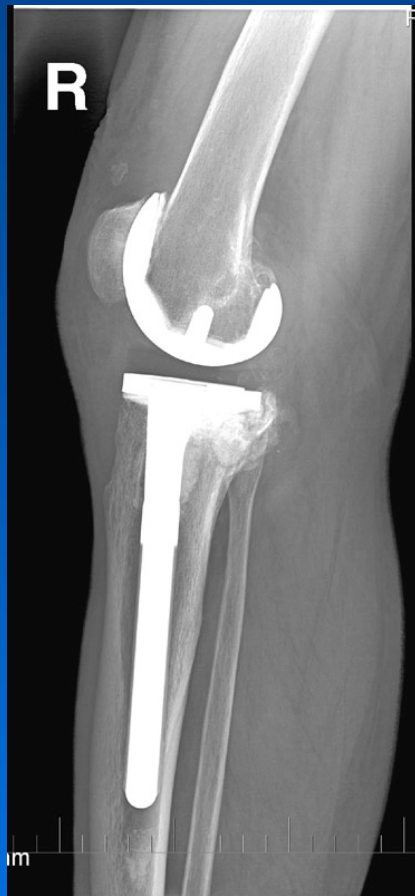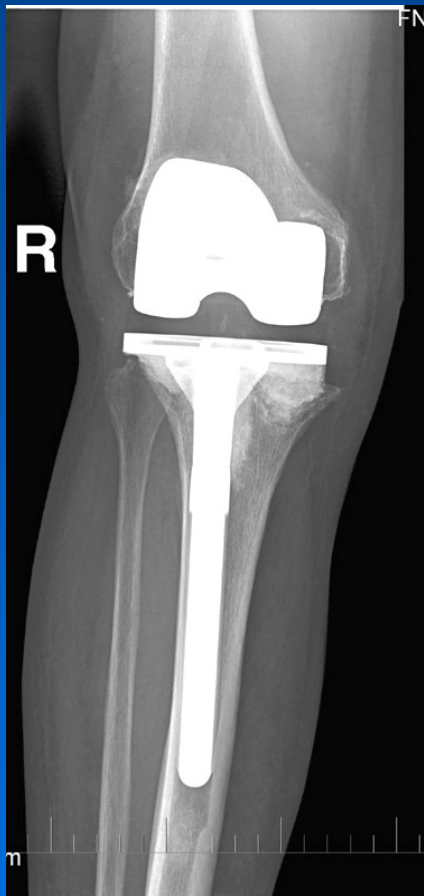


2005

M, 1942, primary TKR 1993

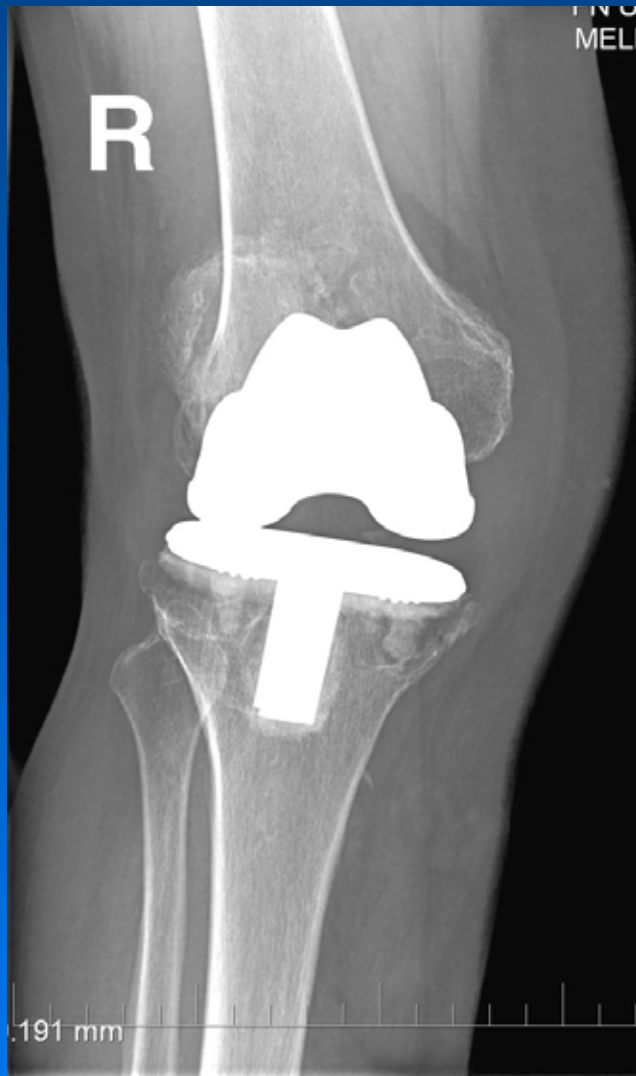Fracture of the tibial tray, PFC Σ Modular Knee system, 1/2005

Cortical contact of the uncemented stem,

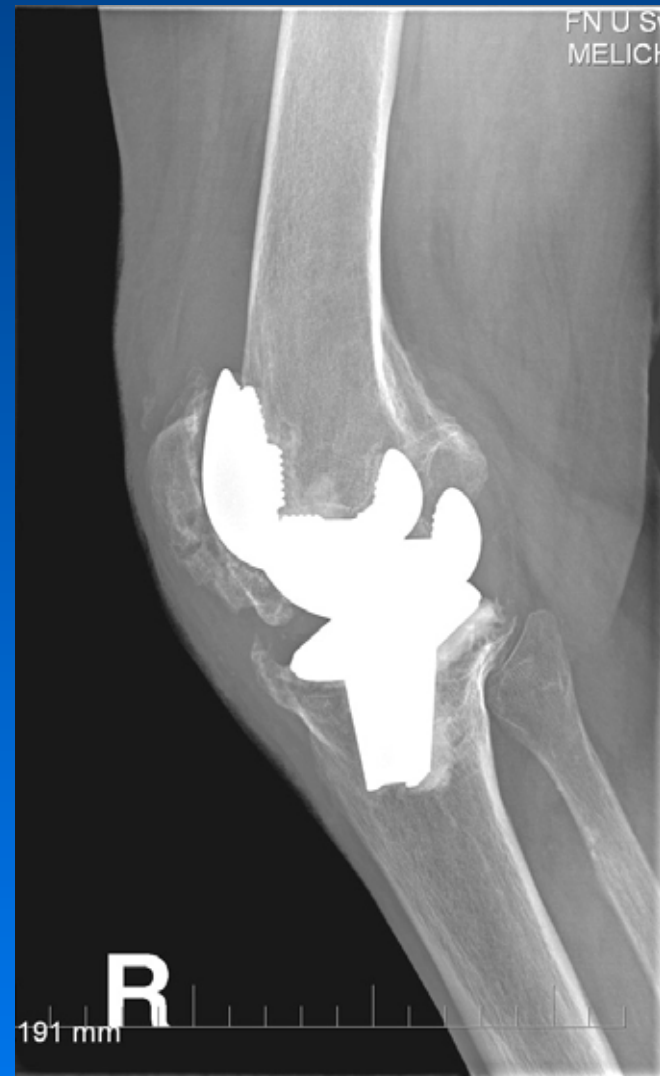

2006

M., 1942, PFC Σ Modular Knee system,
Cortical contact of the uncemented stem,
Less amount of bone cement in metaphyseal region, good result.

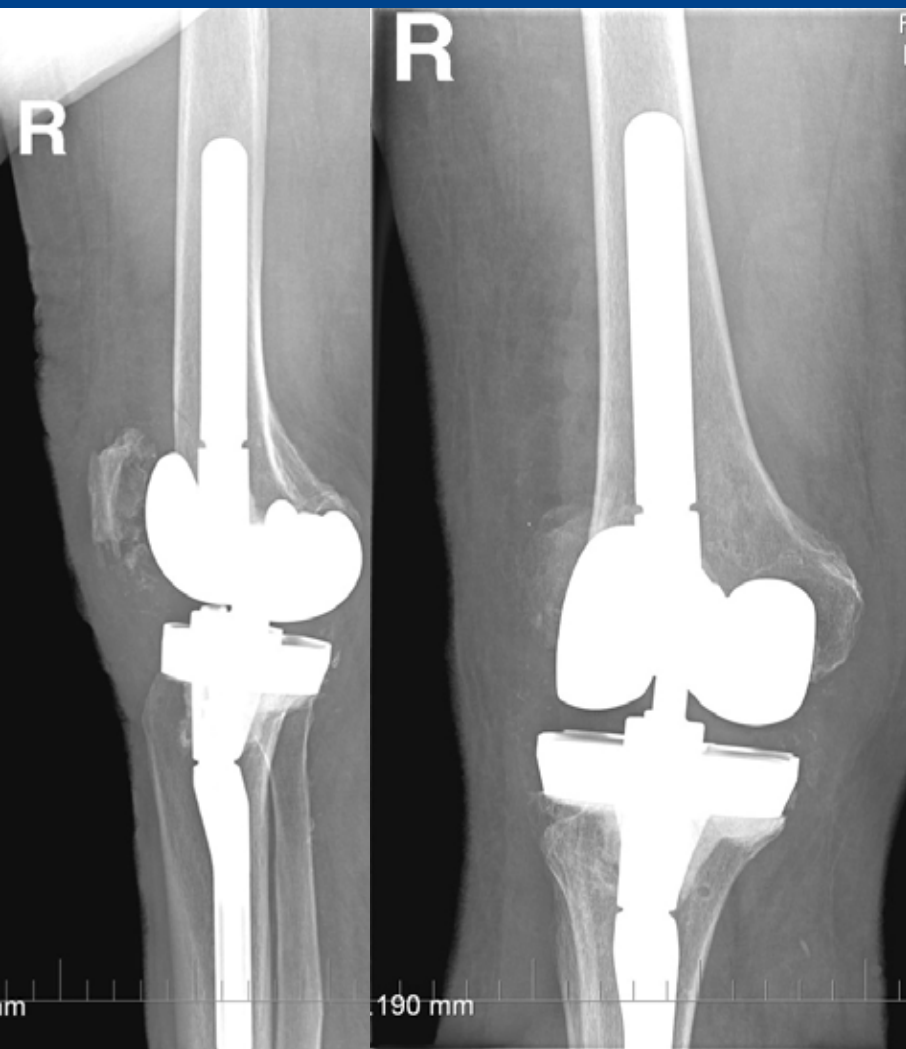


2004

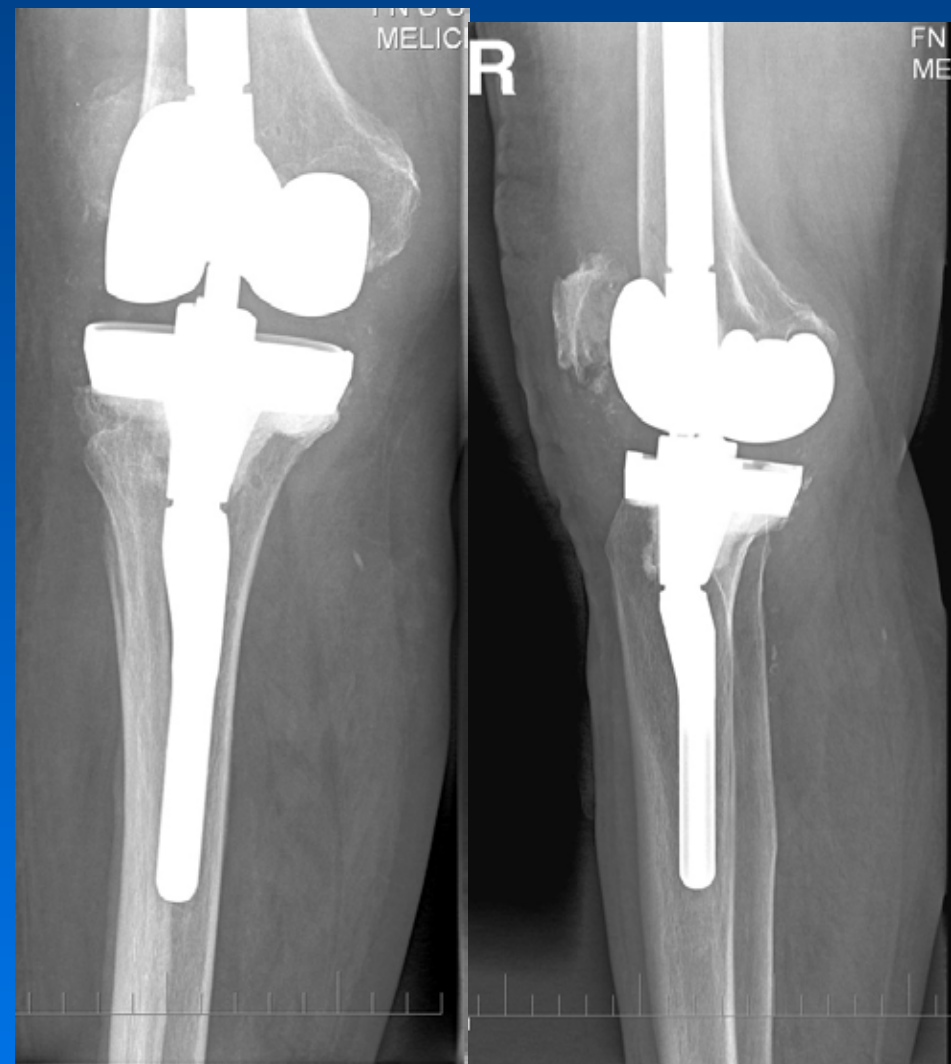


F., 1933, primary TKR 1993

Walter – Motorlet TKR, instability of the knee after THA

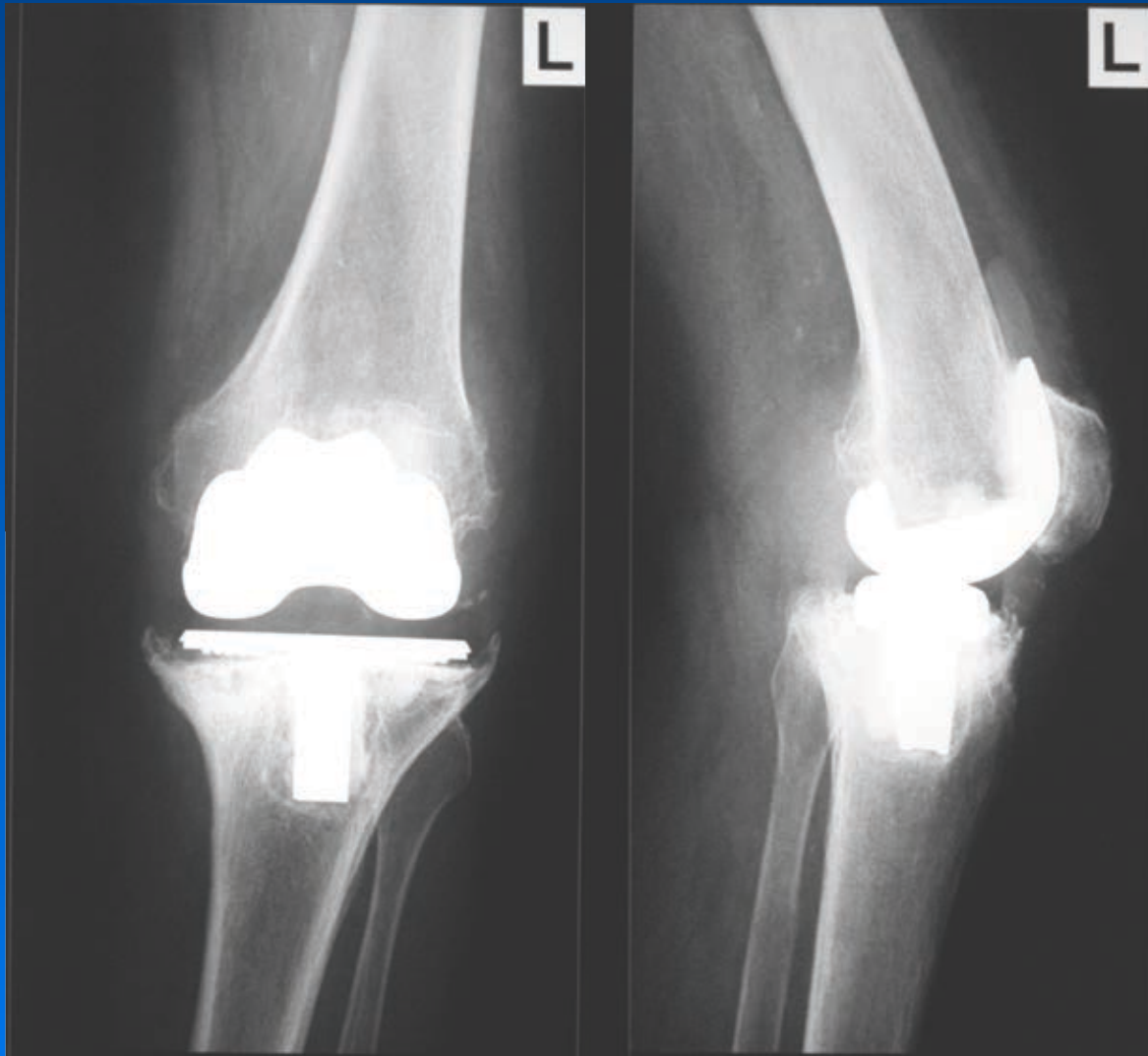


2005

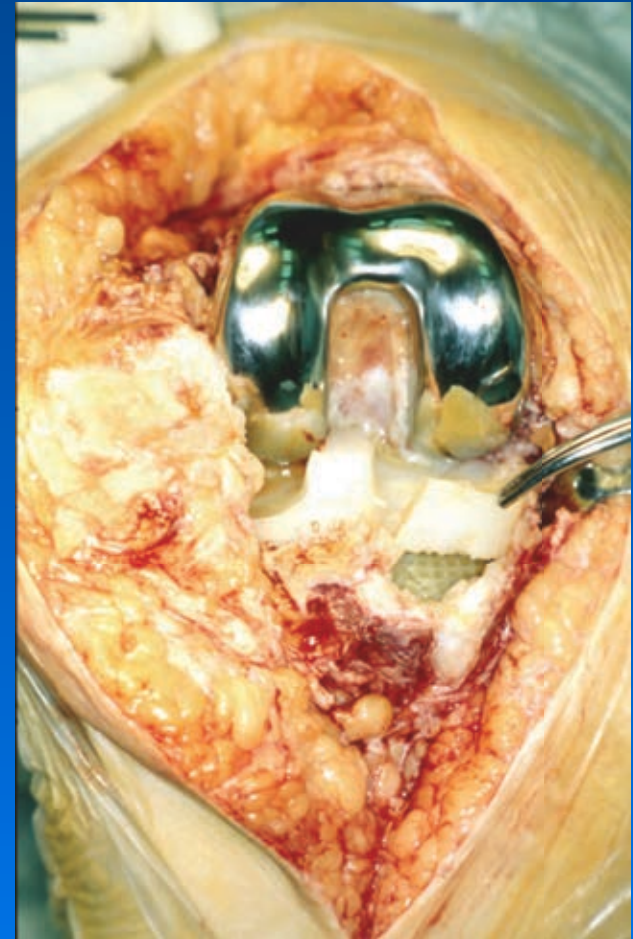


2006

Revision 10/2004, revision system LCCK, Next – Gen, Zimmer
 PS type, well seated tibial tray on proximal part of the tibia
 Good stability, very good result

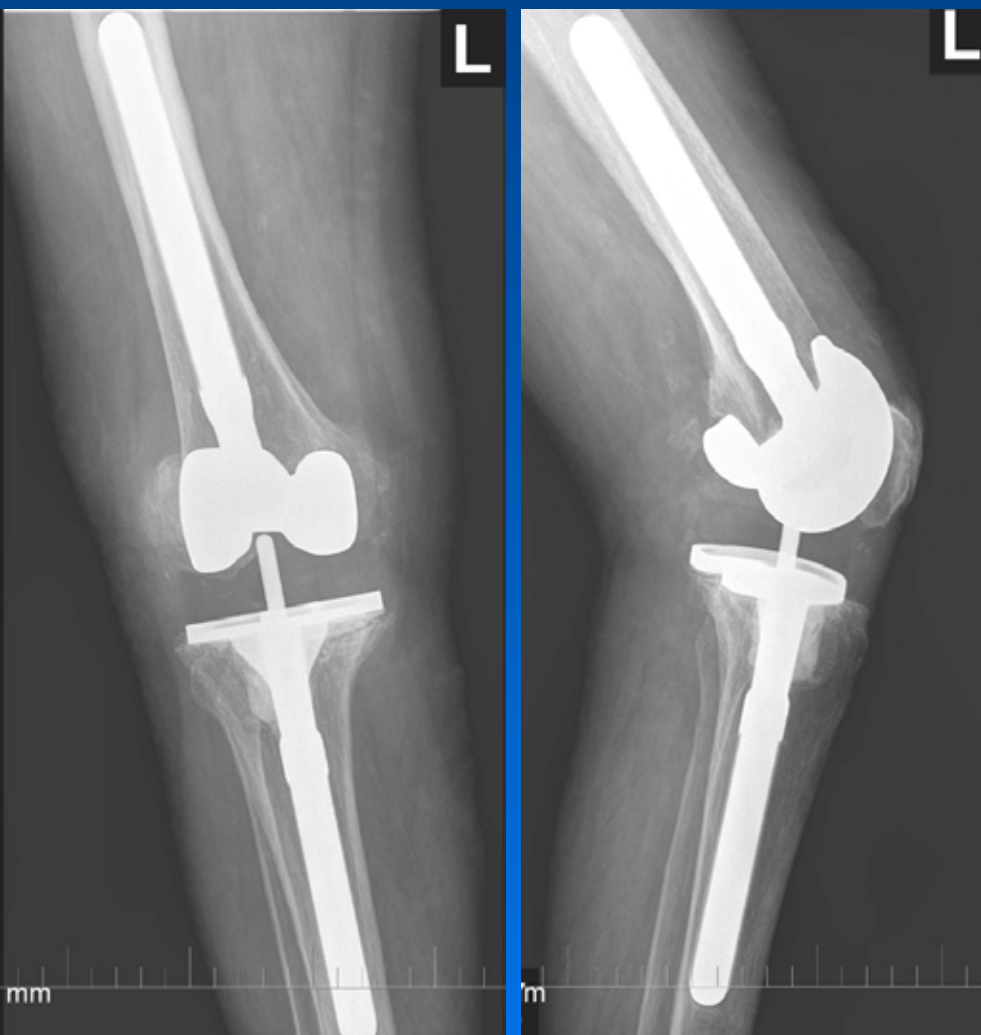


2004



Fracture of PE insert

F., 1927, primary TKR 1992



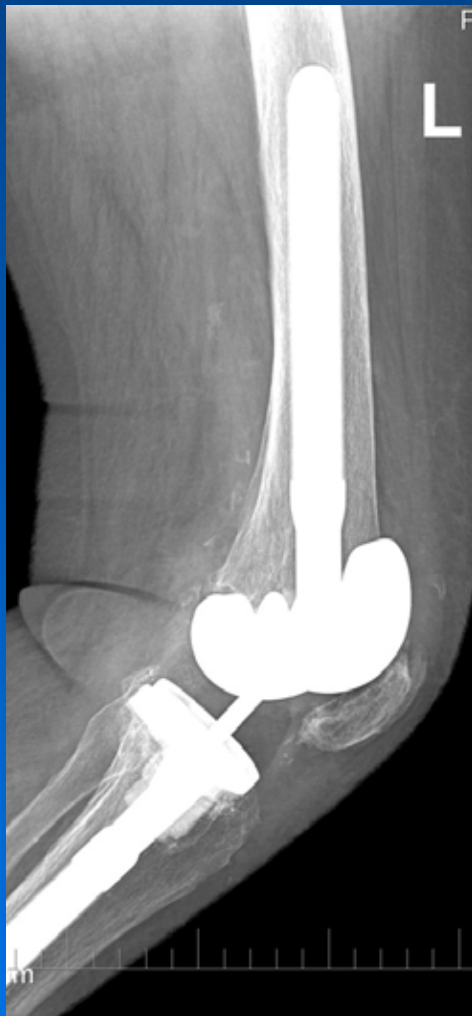
2004

F., 1927, PFC Σ revision system 1/2004,
Long stems, PS type, high PE insert,
Wide femoral stem

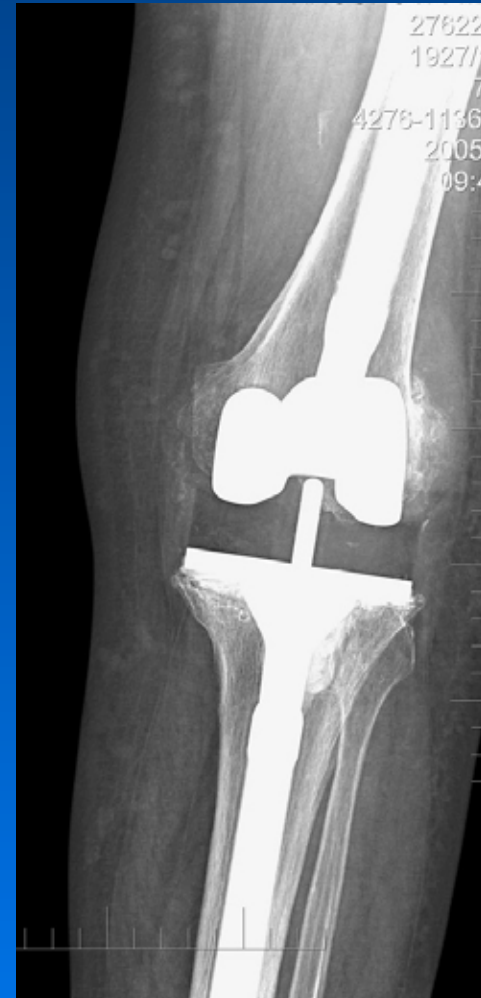Uncemented stems:

Femur - 125 mm, 175 mm

Tibia - 75, 115, 150 mm

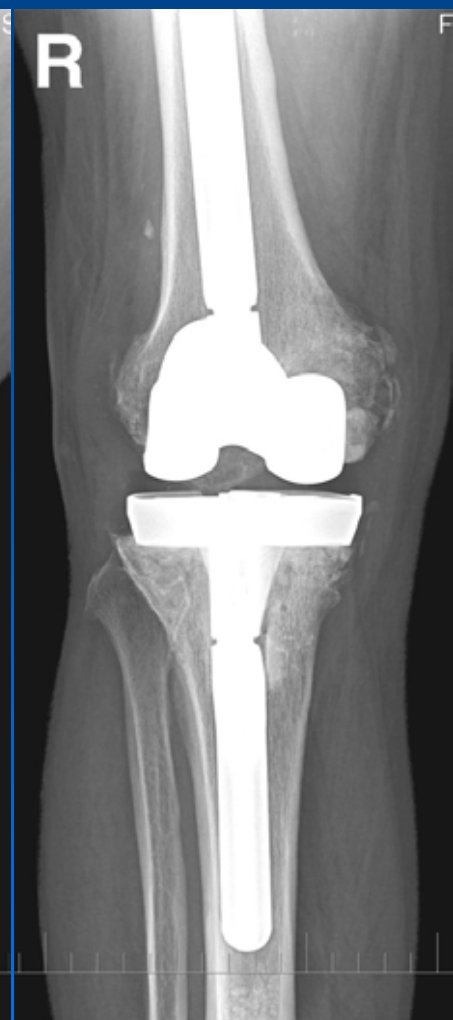
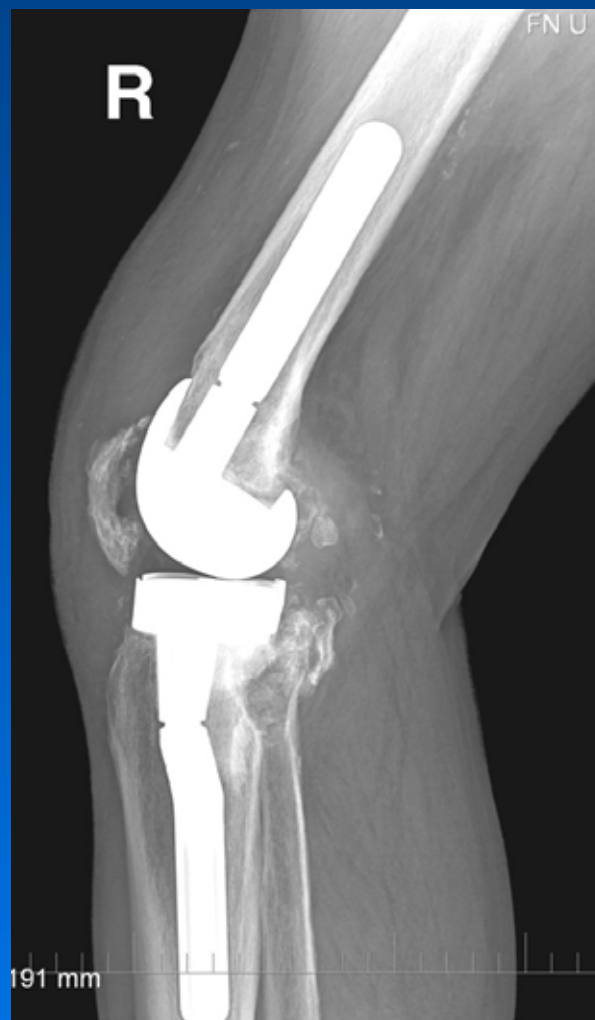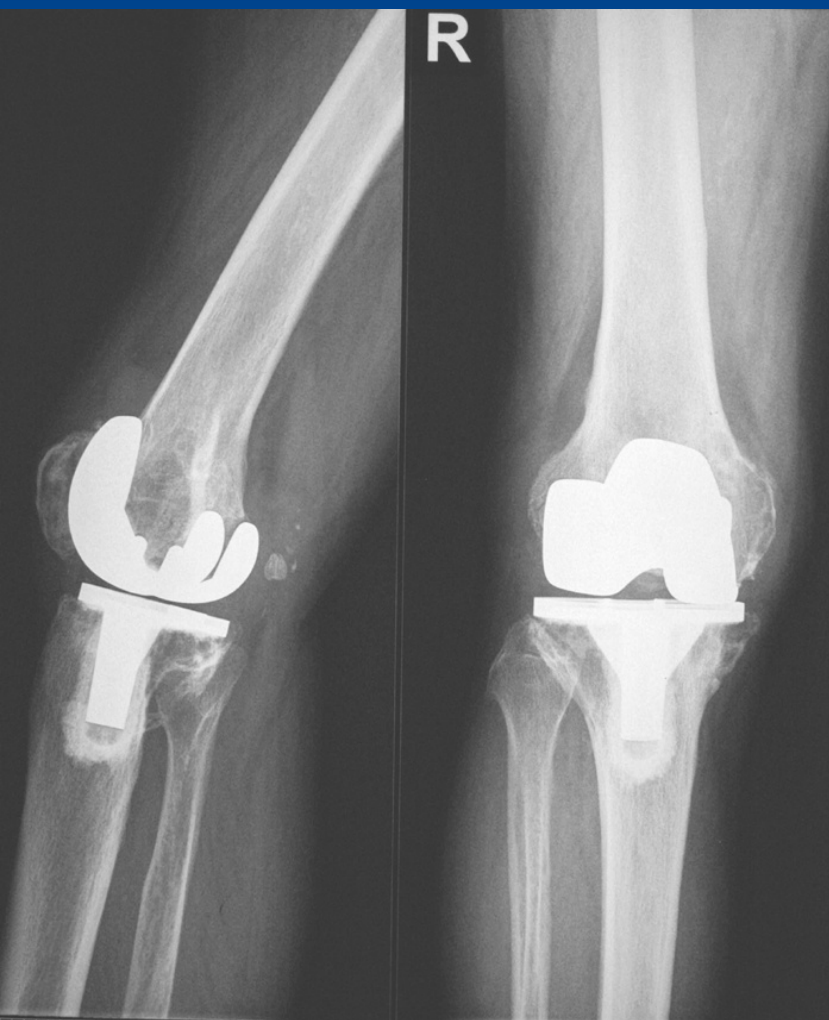


2006



PFC Σ revision system

Long stems, PS type, high PE insert, wide femoral stem
2 y. after revision, good result

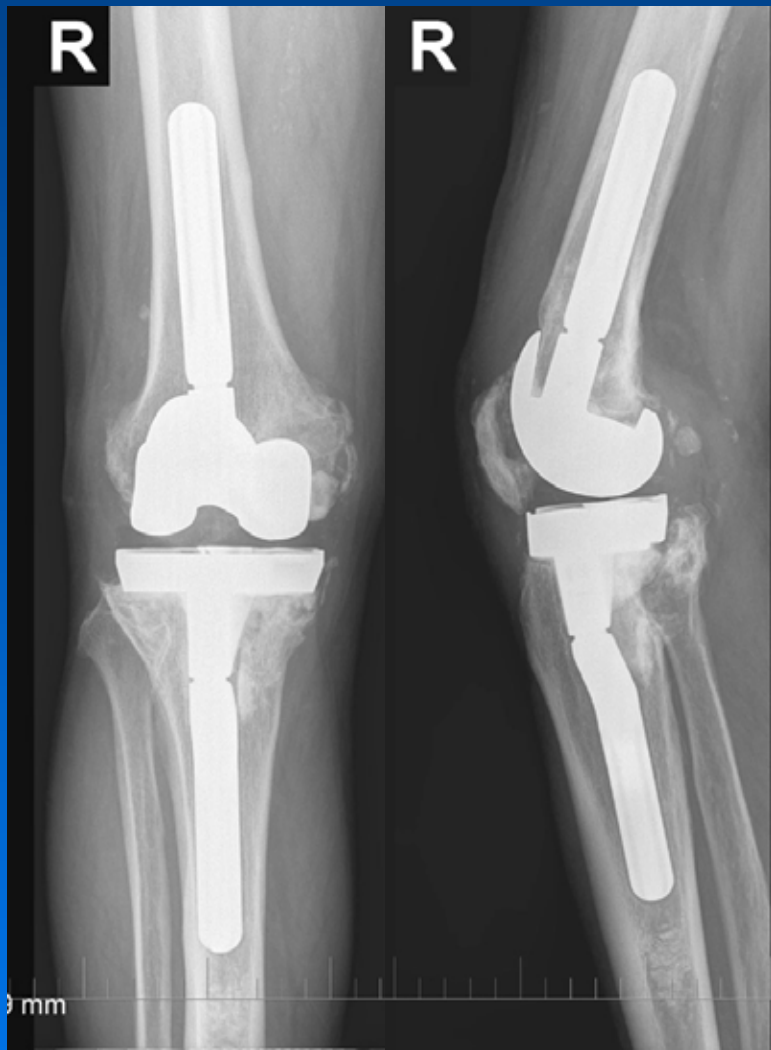

M, 1933, primary TKR 1996, R.A.

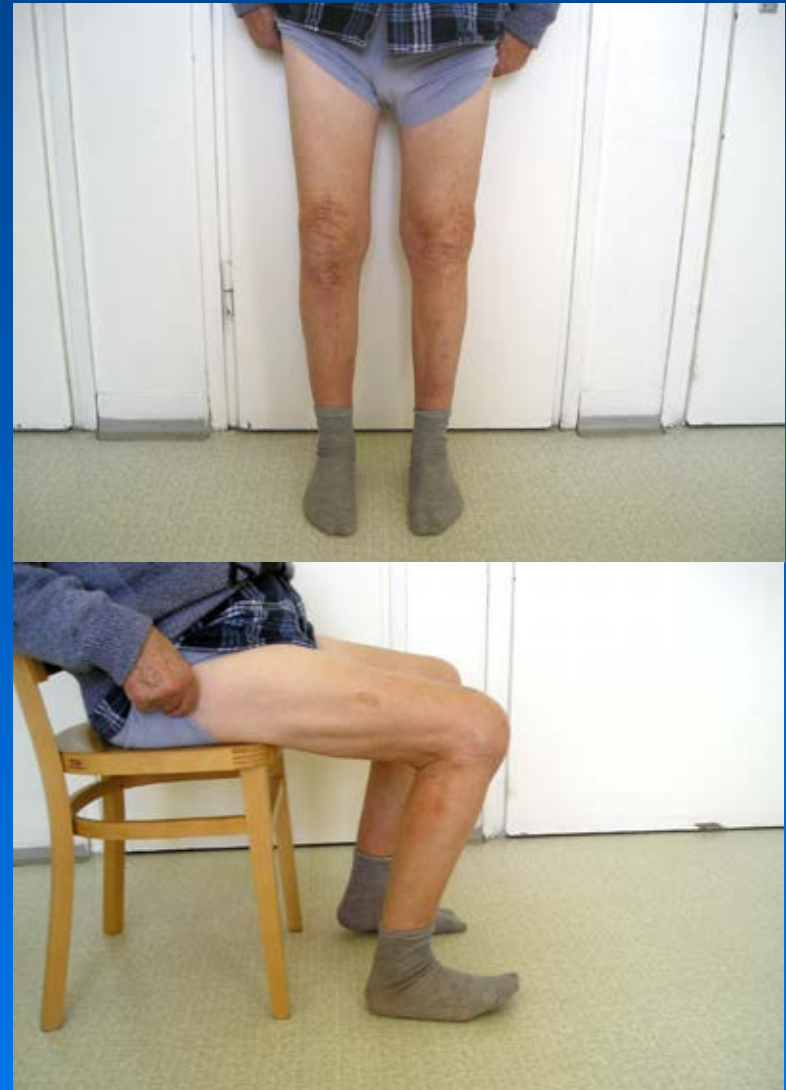1/2005

Osteolysis on both sides

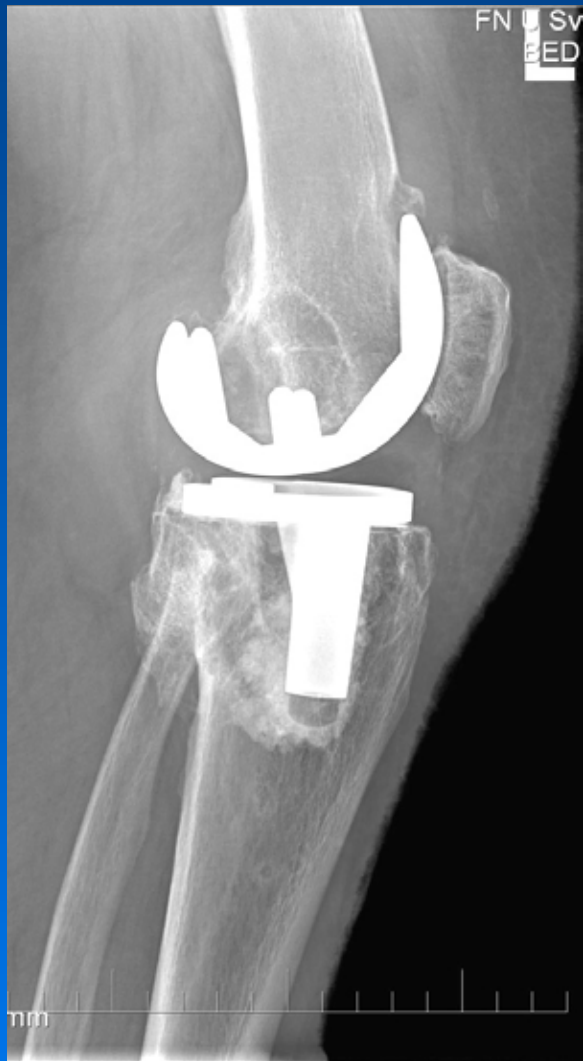Revision TKR with LCCK, Next Gen, Zimmer, PS type, 1/2005,
patella baja, good position of tibial tray on bone, wide stems with cortical contact



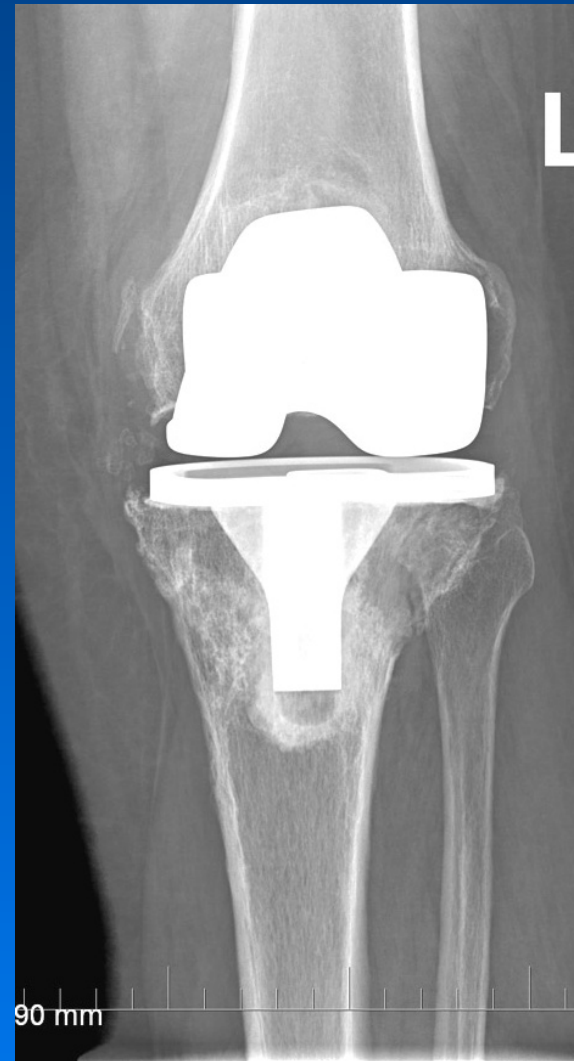
4/2006



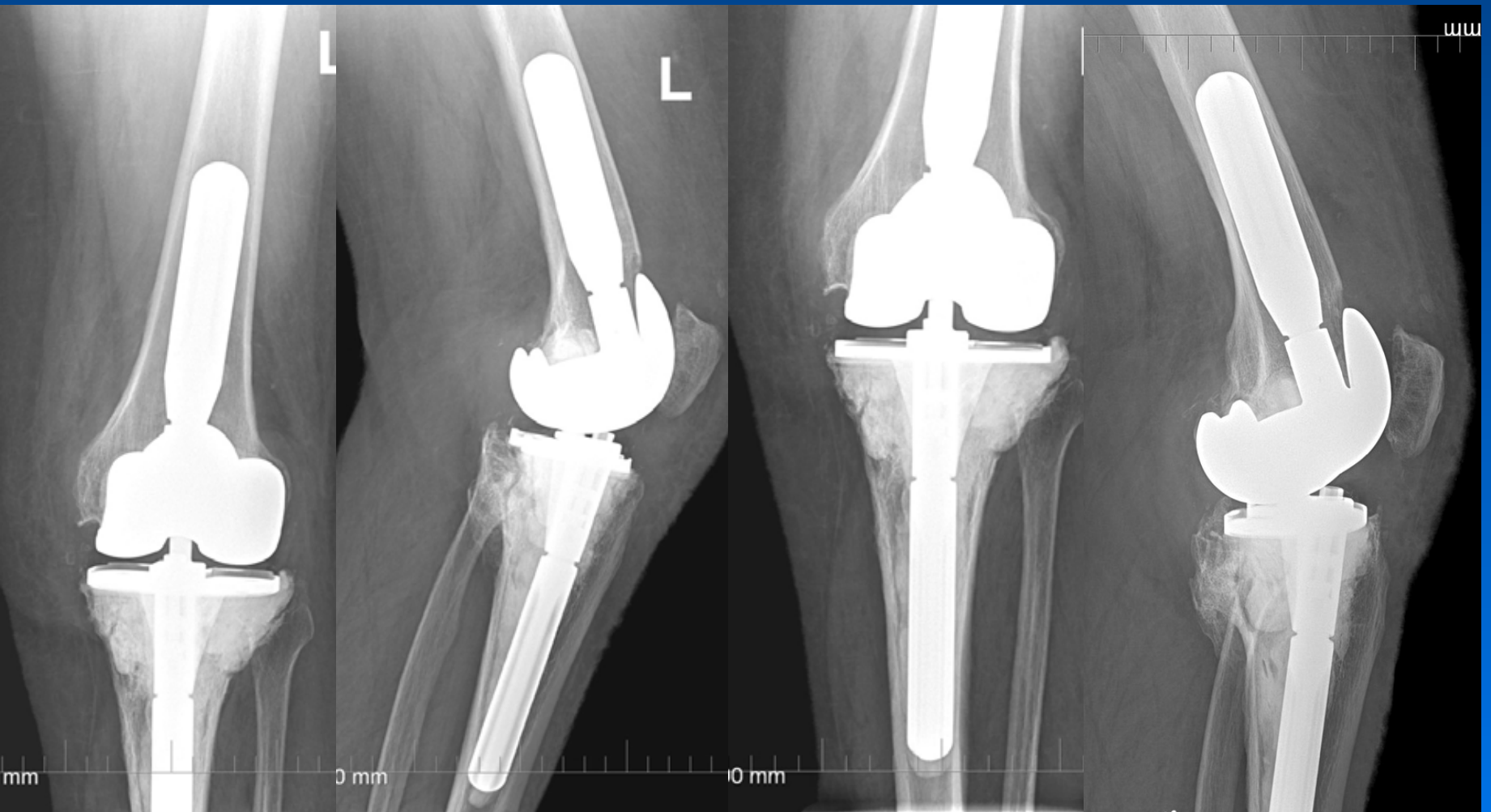Revision of TKR with LCCK, Next Gen, Zimmer
patella baja, good position of tibial tray on bone,
Wide stems with cortical contact, good result



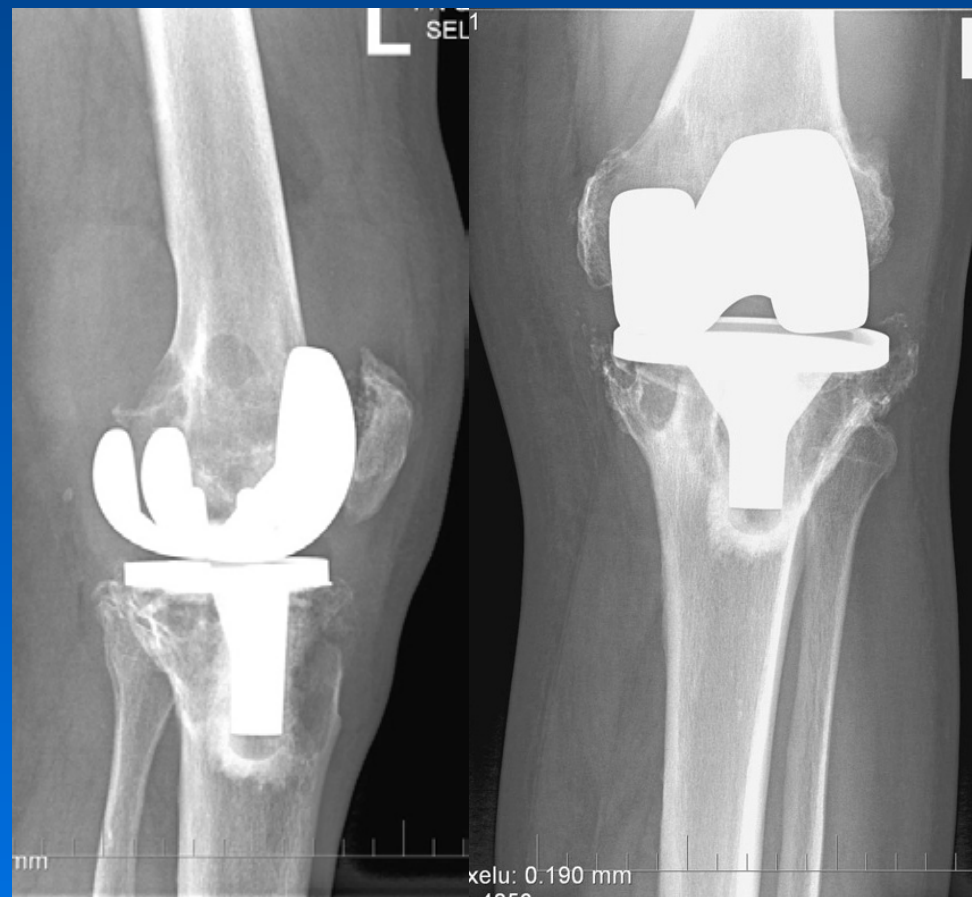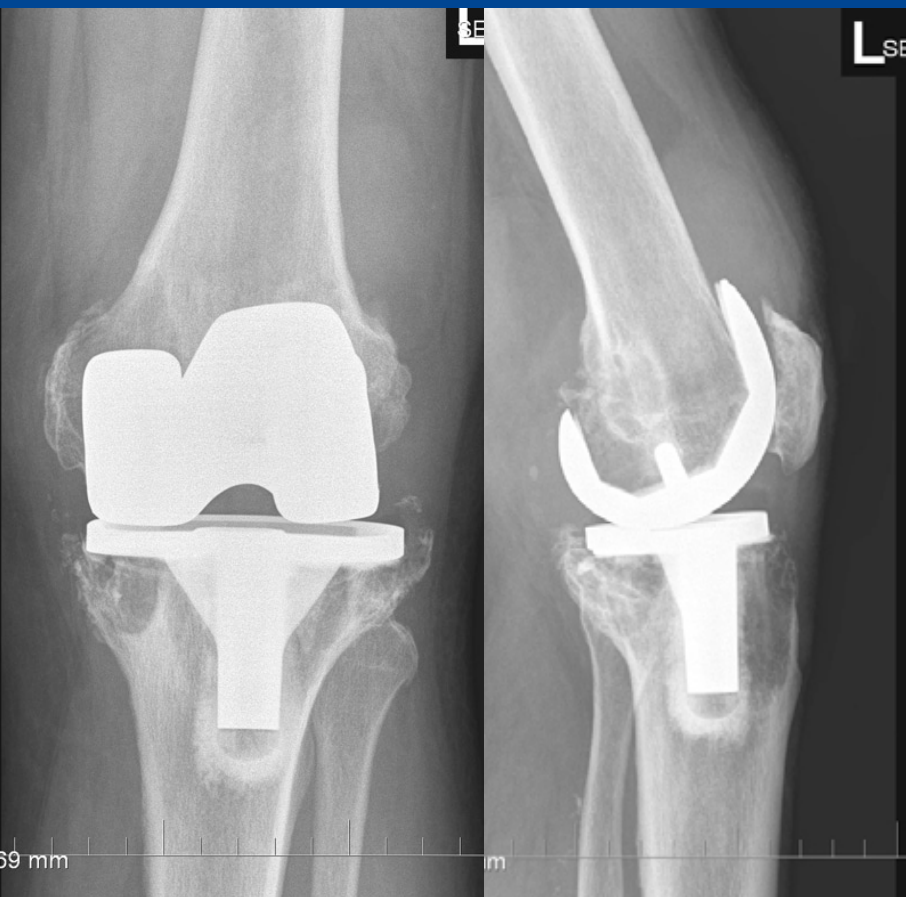5/2005



M., 1947, primary TKR 1996
Osteolysis on both sides

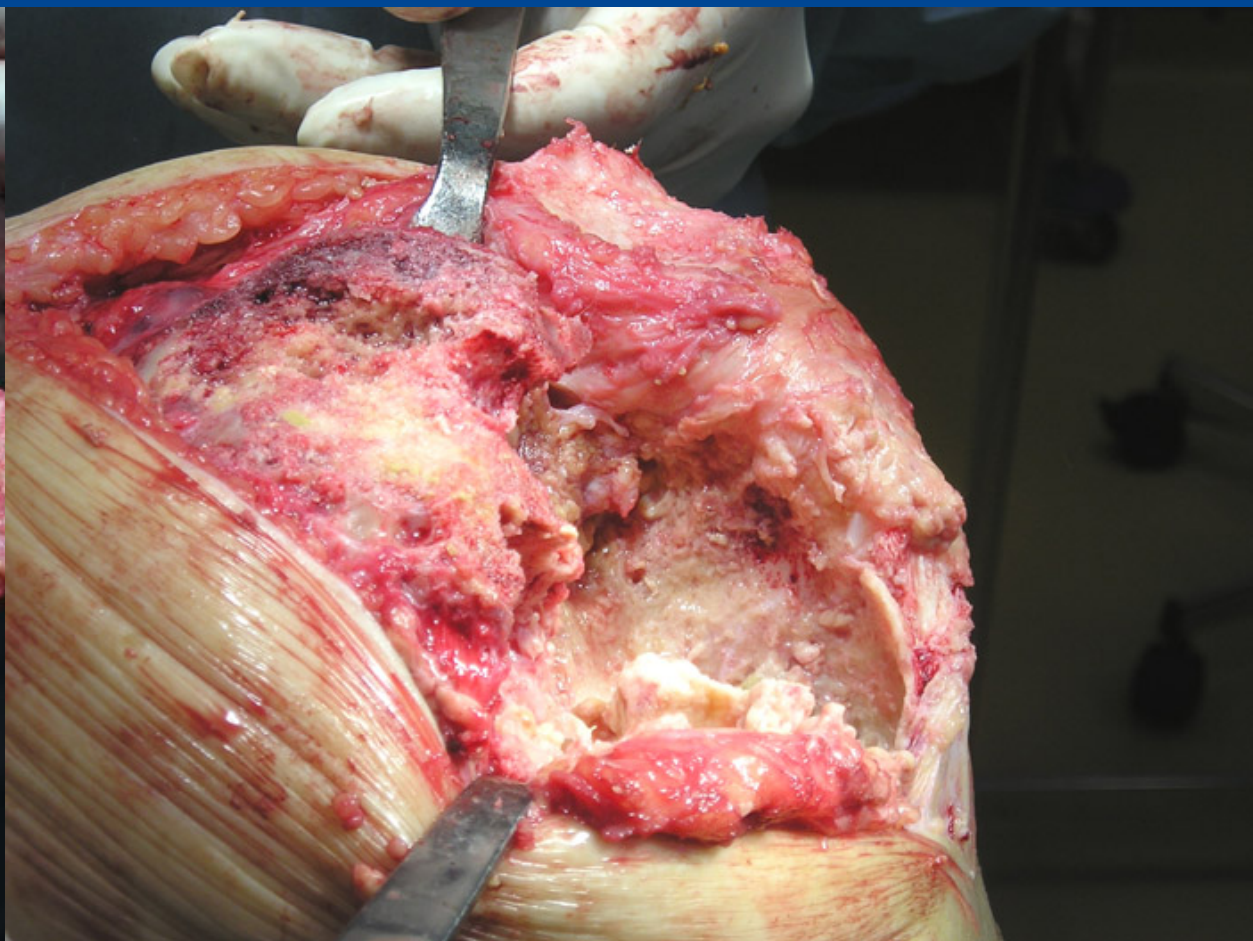
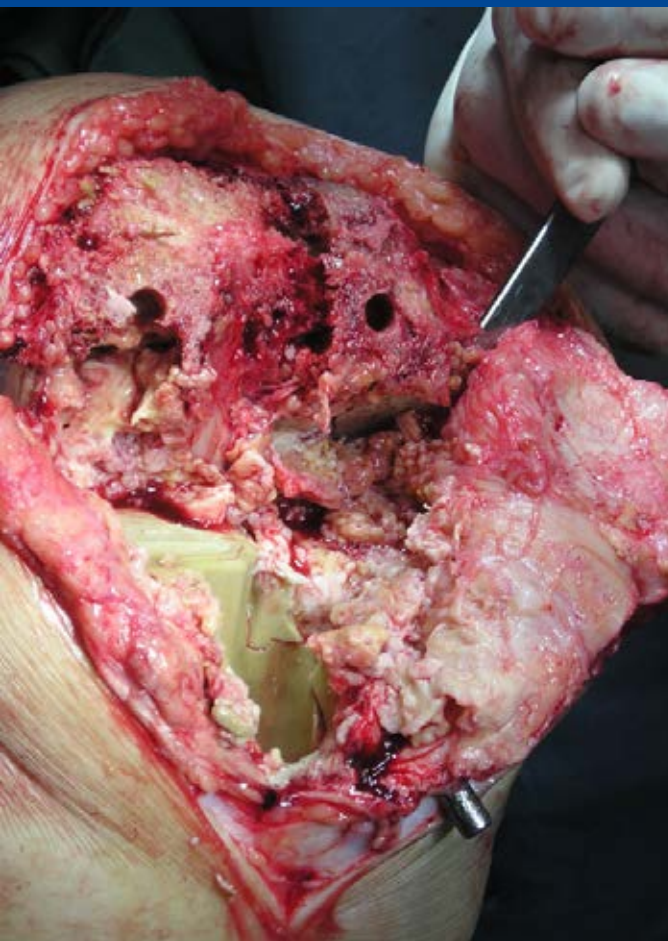


M., 1947, revision TKR with LCCK, Next Gen revision system
8/2005, wide stem in the femur, huge amount of bone cement in tibia

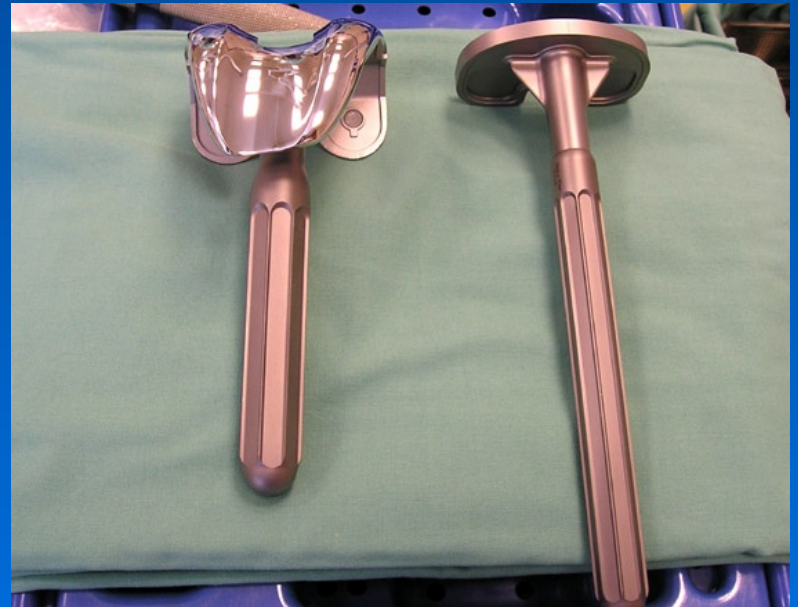
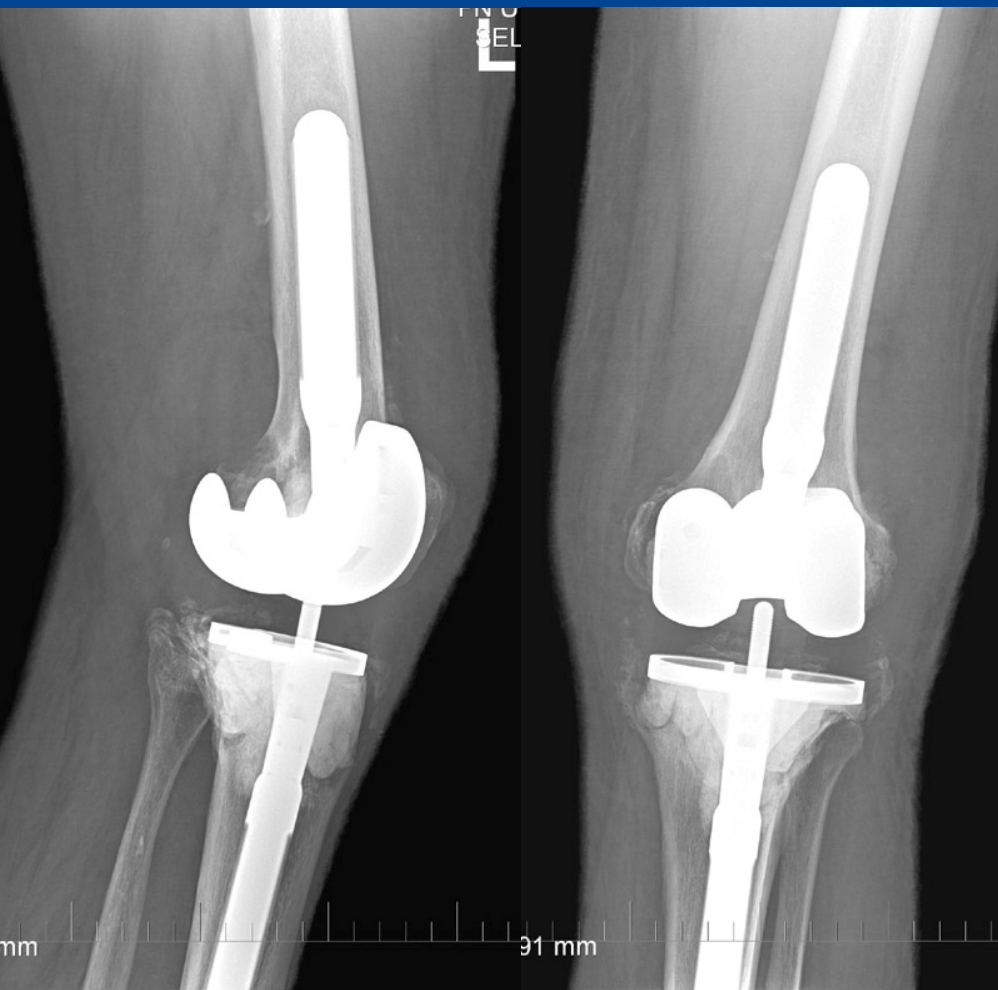
2004

M., 1927., primary TKR in 1997
Osteolysis on both sides
Progression of osteolysis on both sides

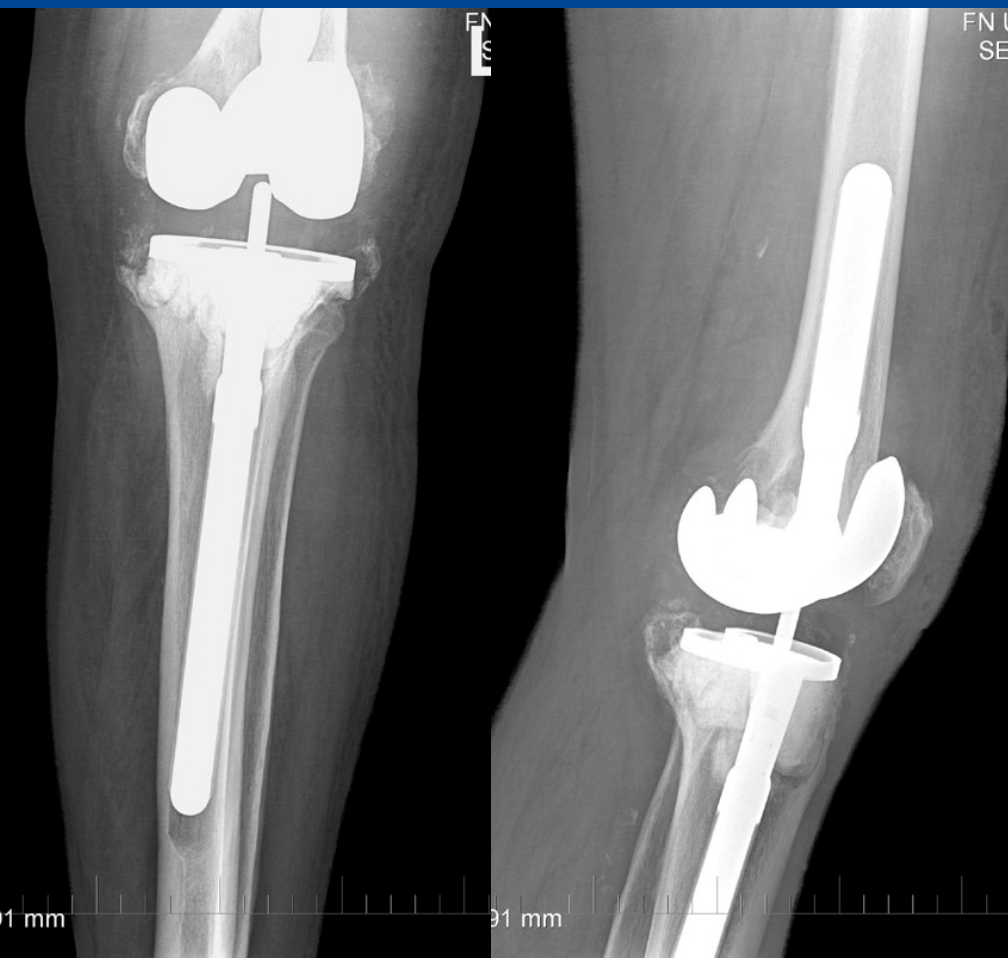

M., 1927., primary TKR in 1997
Large defect of bone in the tibia

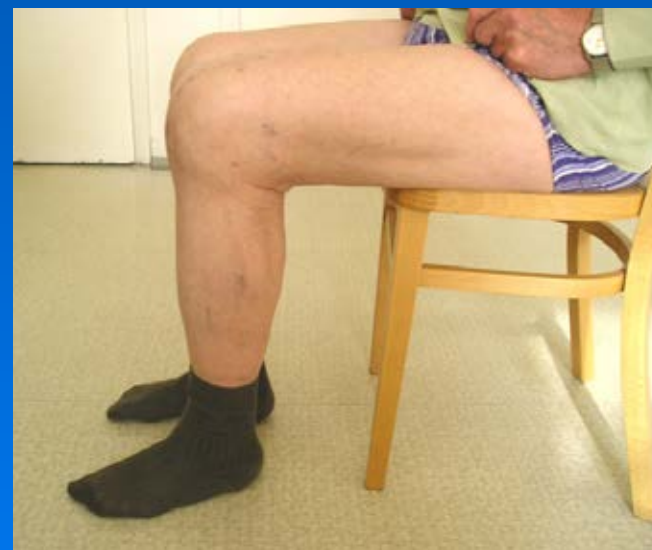
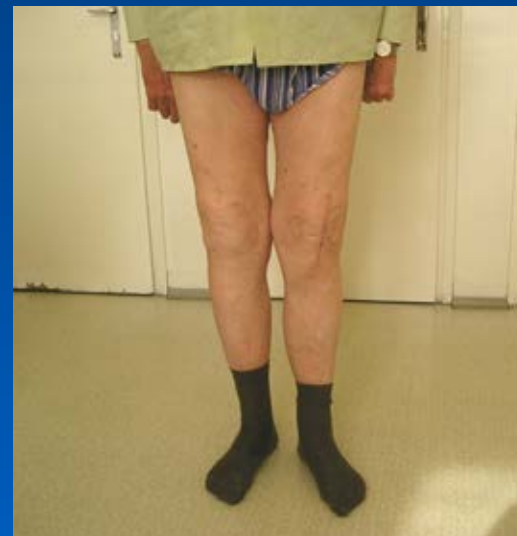
2004

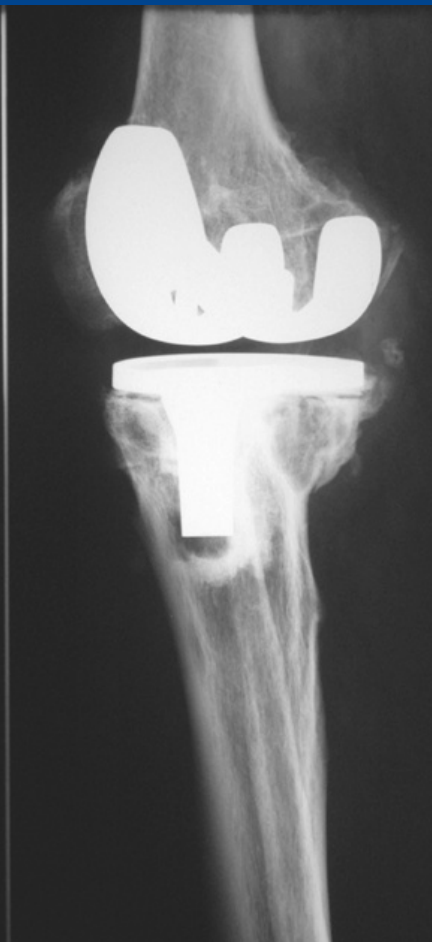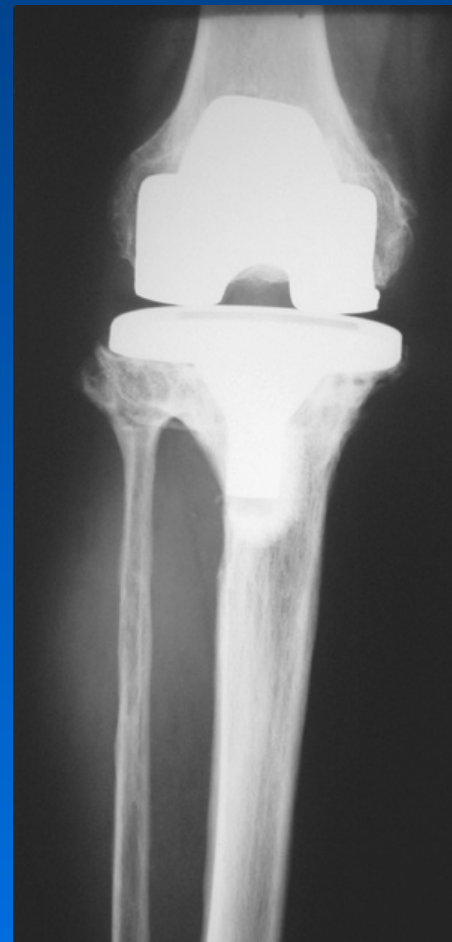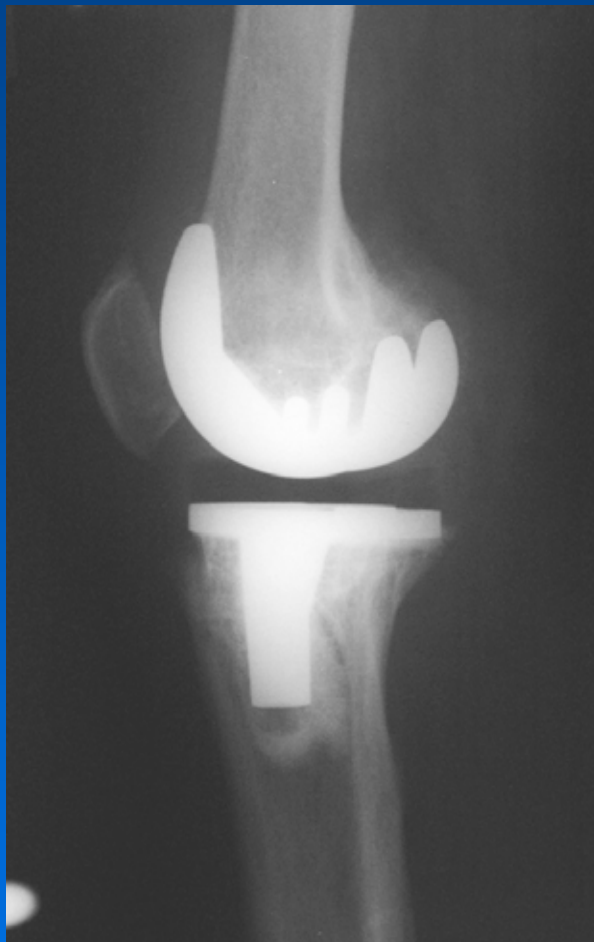
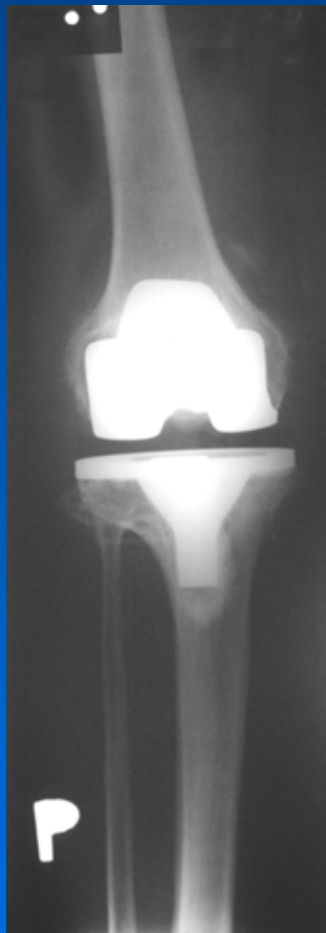Revision TKR ,PFC Σ Modular Knee System
Bone cement in the tibia



2006

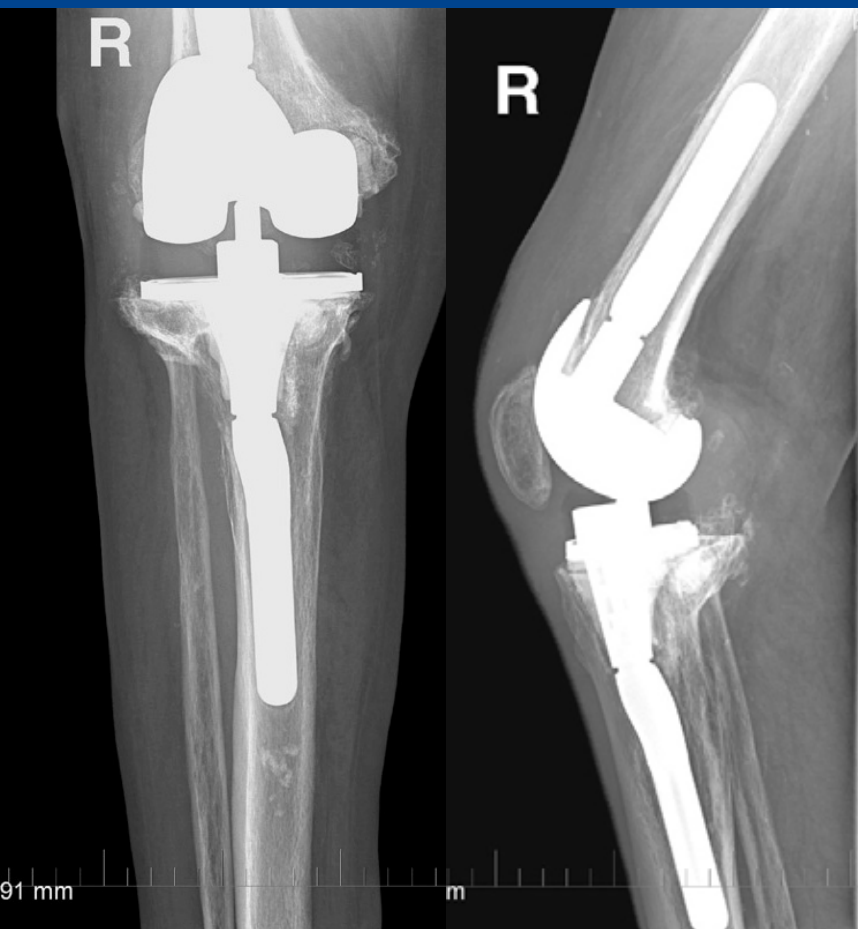

M., 1927., revision TKR ,PFC Σ Modular Knee System
 Bone cement in tibia, cortical contact of the stems

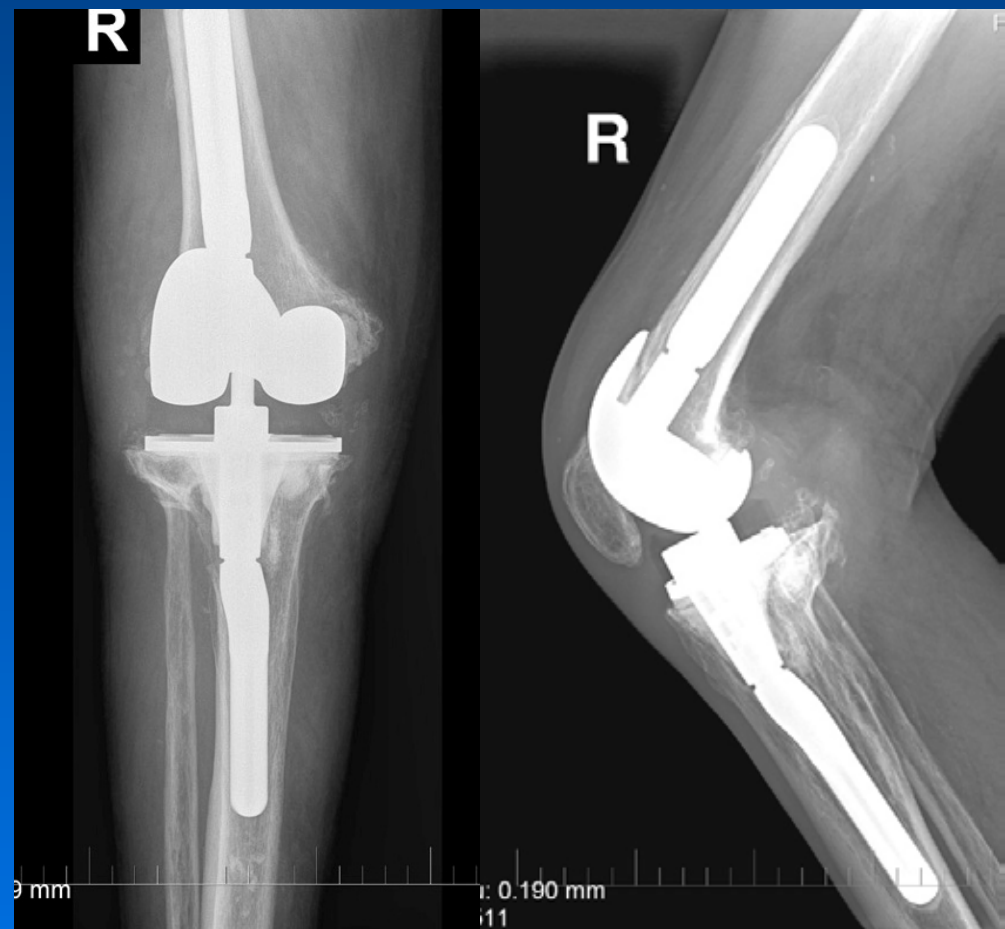


M:, 1931, Coventry osteotomy 1989
primary TKR 1995

Aseptic loosening
of the tibial component

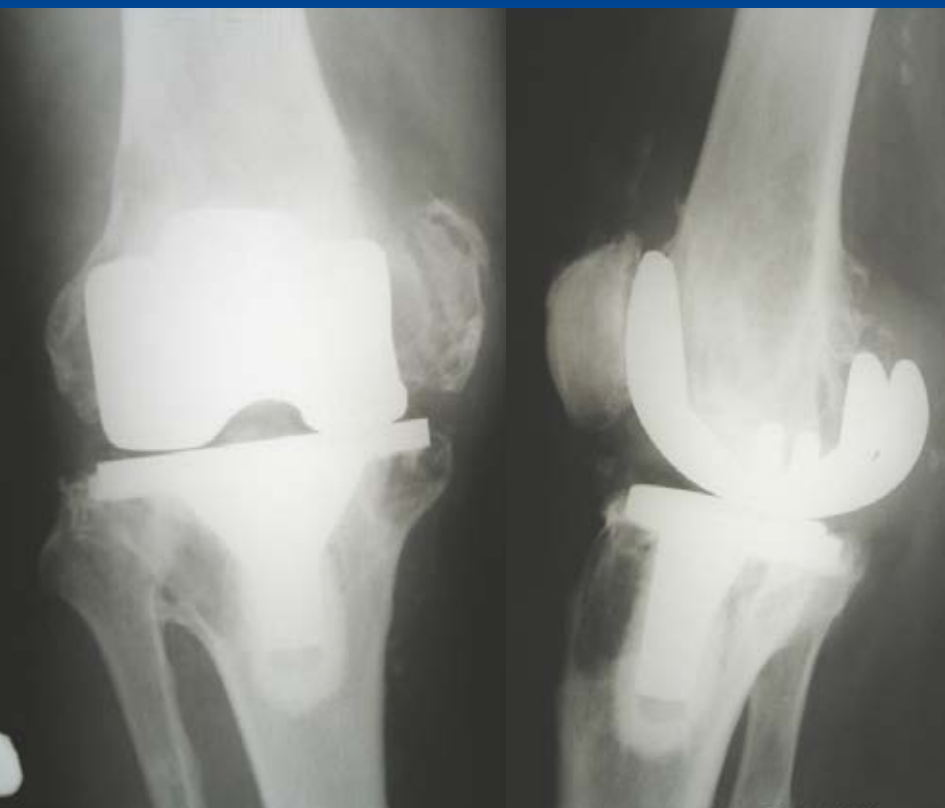

2004

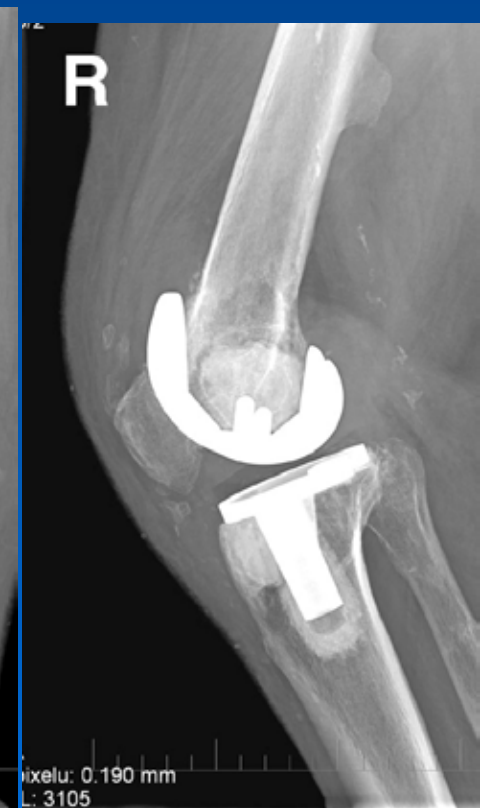
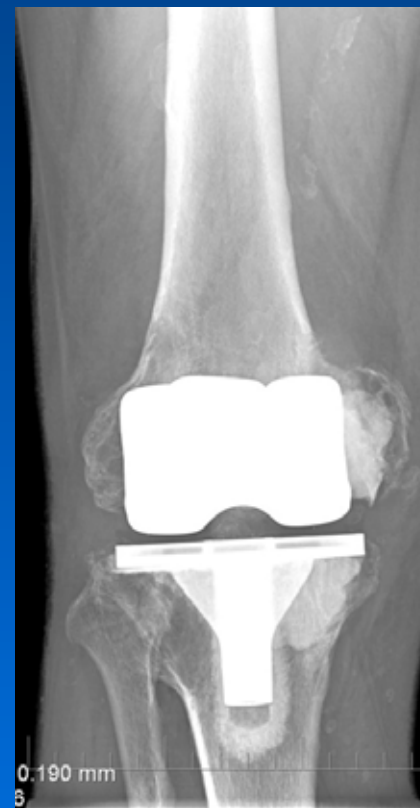


2006

Wide offset stems, LCCK revision system, Zimmer
Revision TKR 9/04, good position of tibial tray on bone
Good clinical result

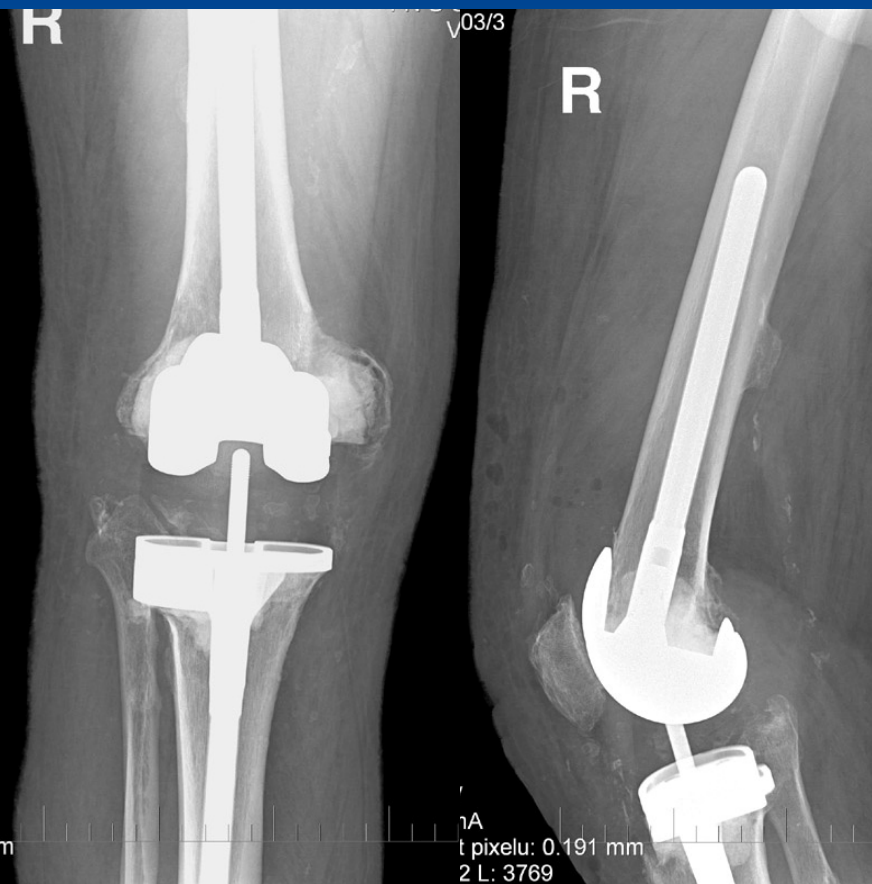

2002

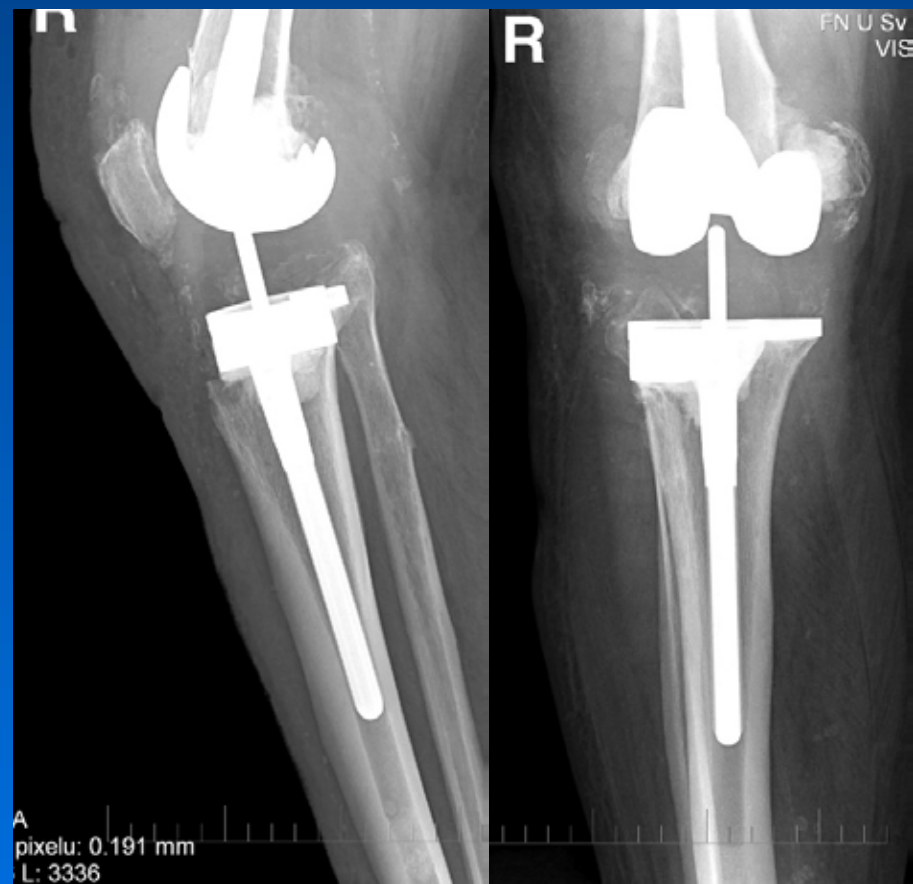

2004

M., 1940, primary TKR 1996
2002 – 1. revision with cement filling

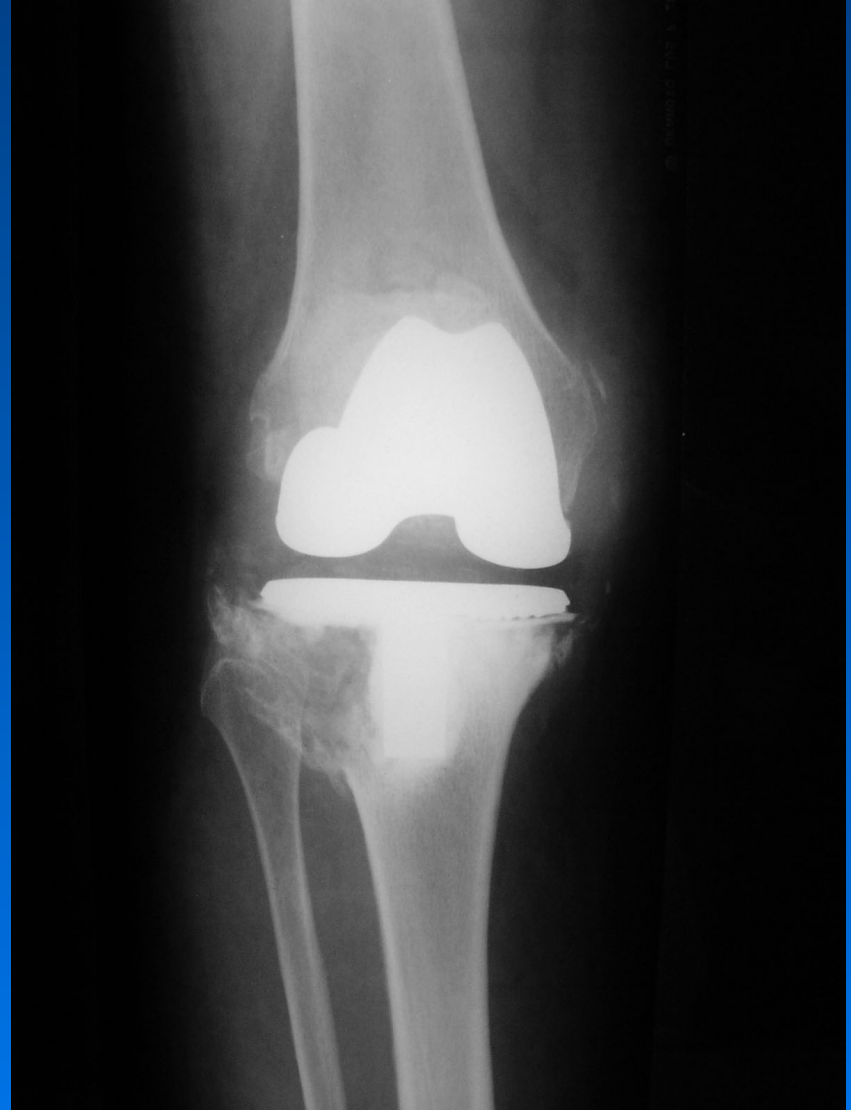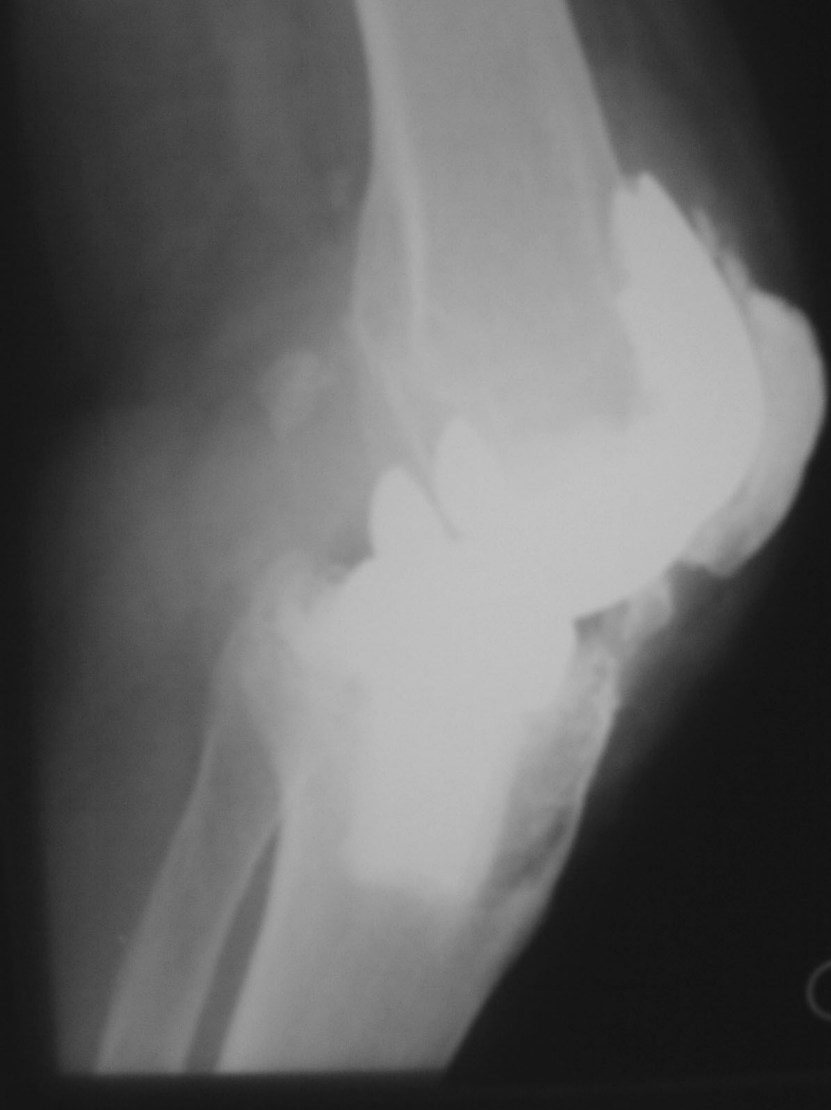


2005



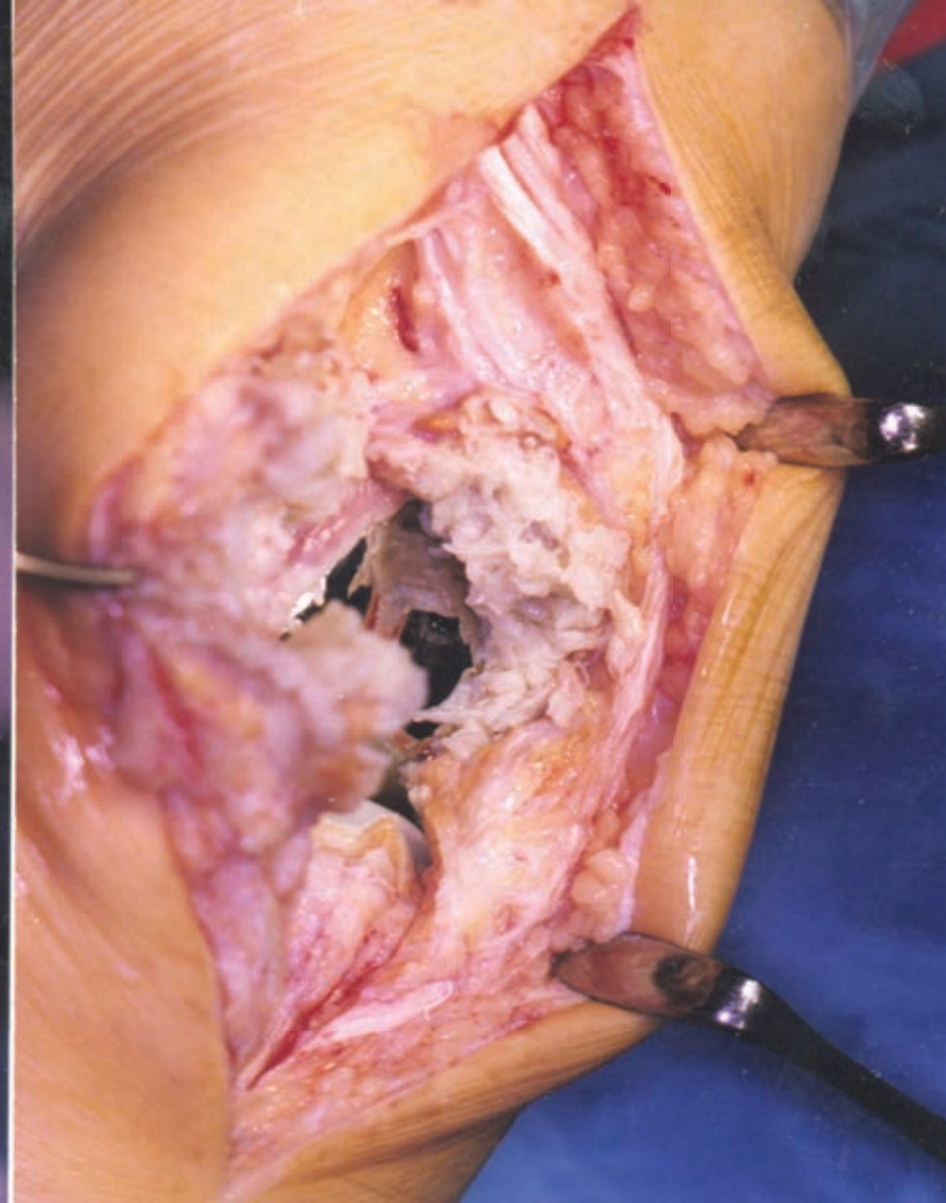
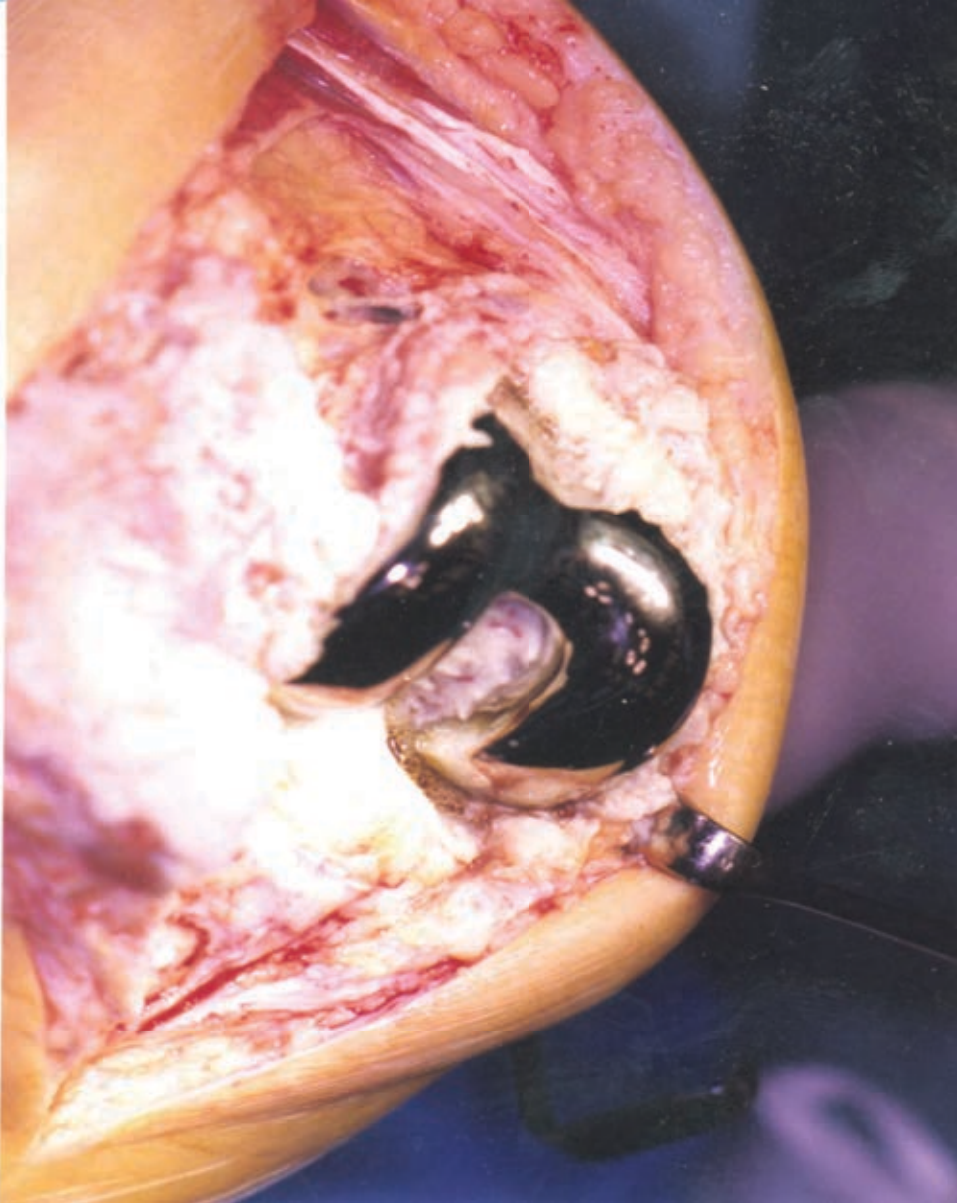
2006

M., 1940, 2. revision, PFC Σ Modular Knee System, PS type augmentation of the tibia, 30 mm PE insert,



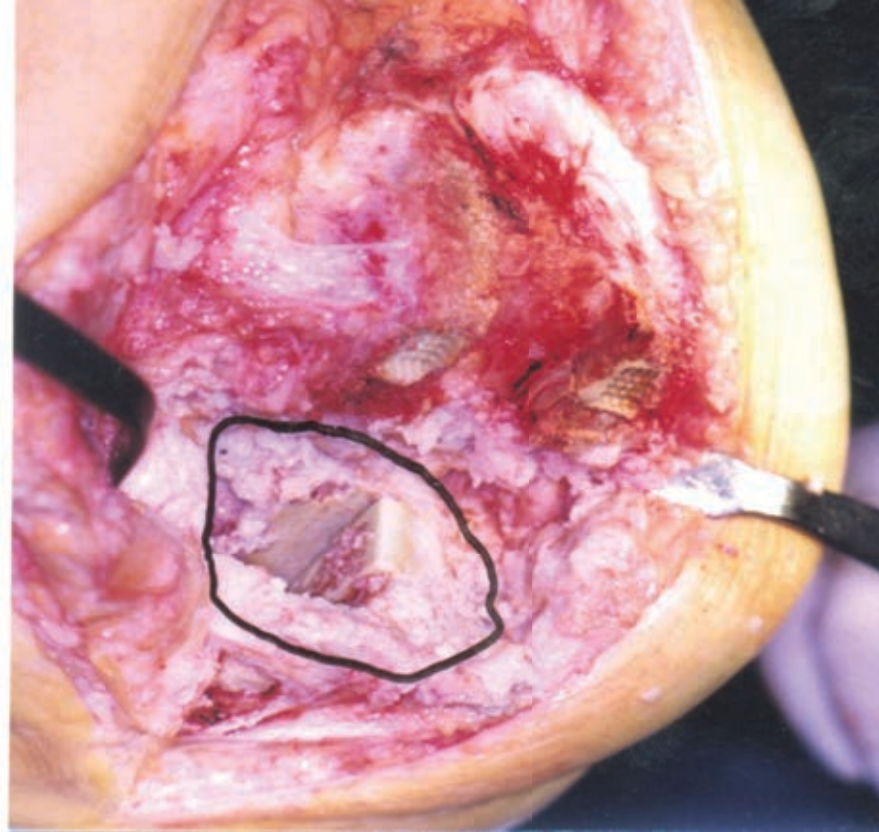
2000

F., 1927, primary TKR 1994,
aseptic loosening with cavitory defect in the tibia

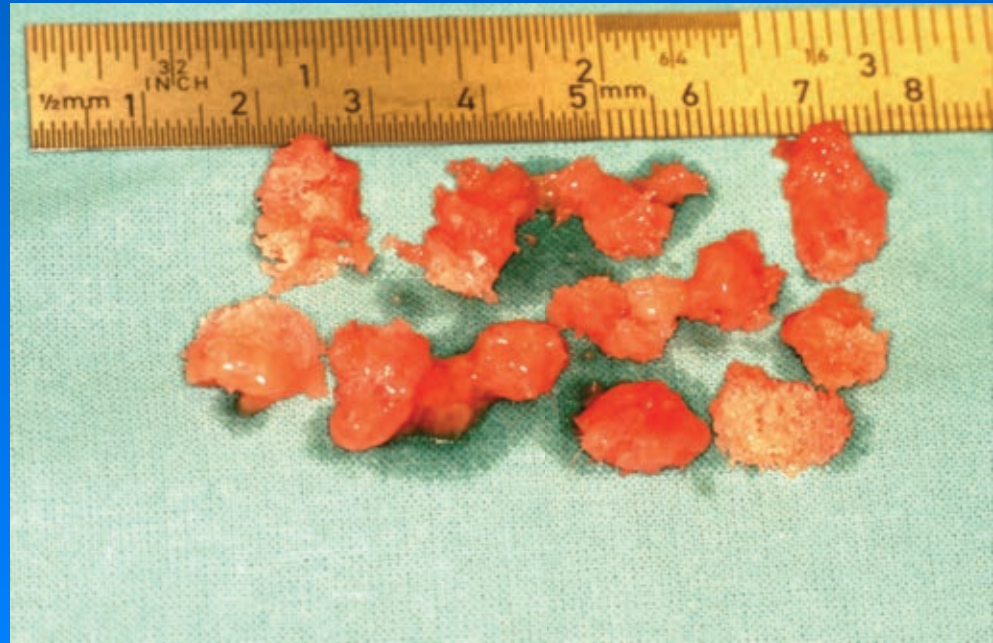


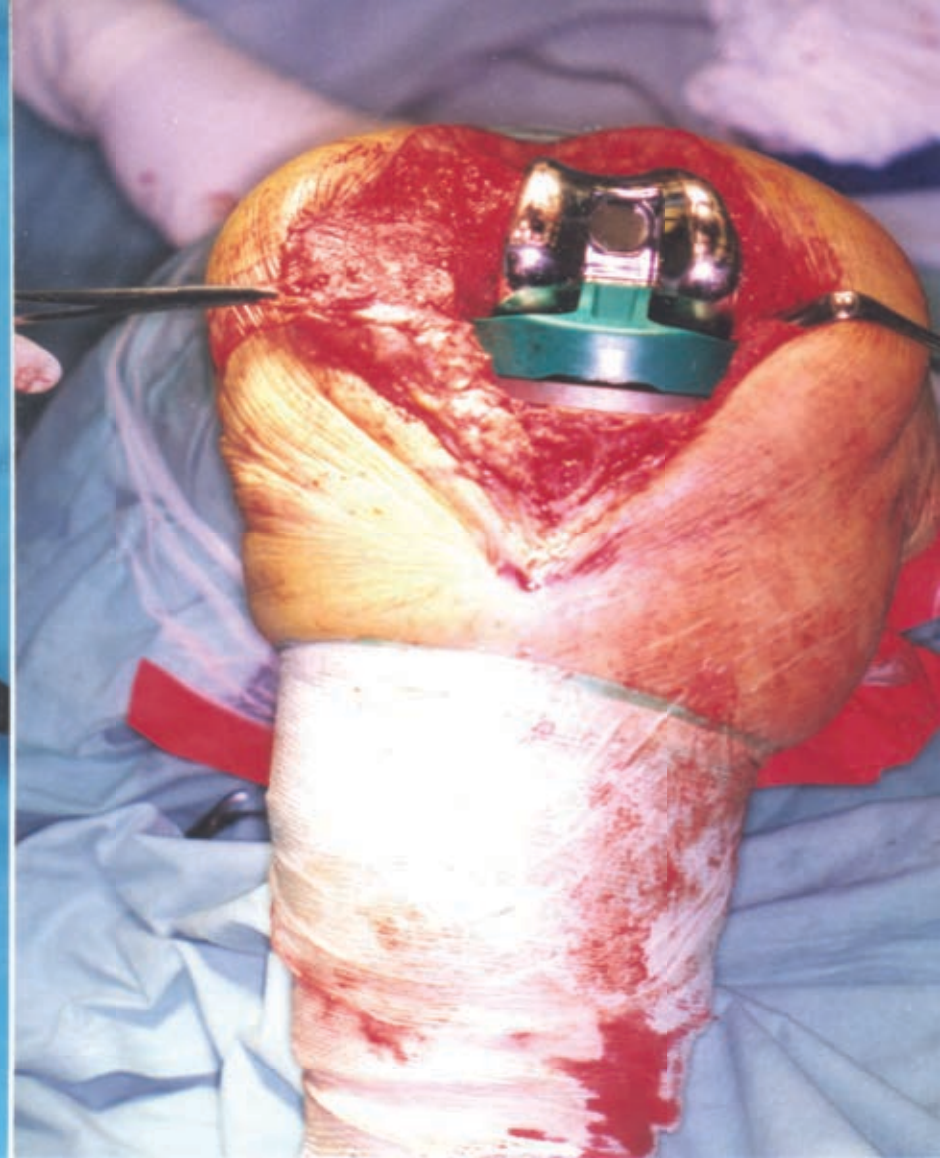
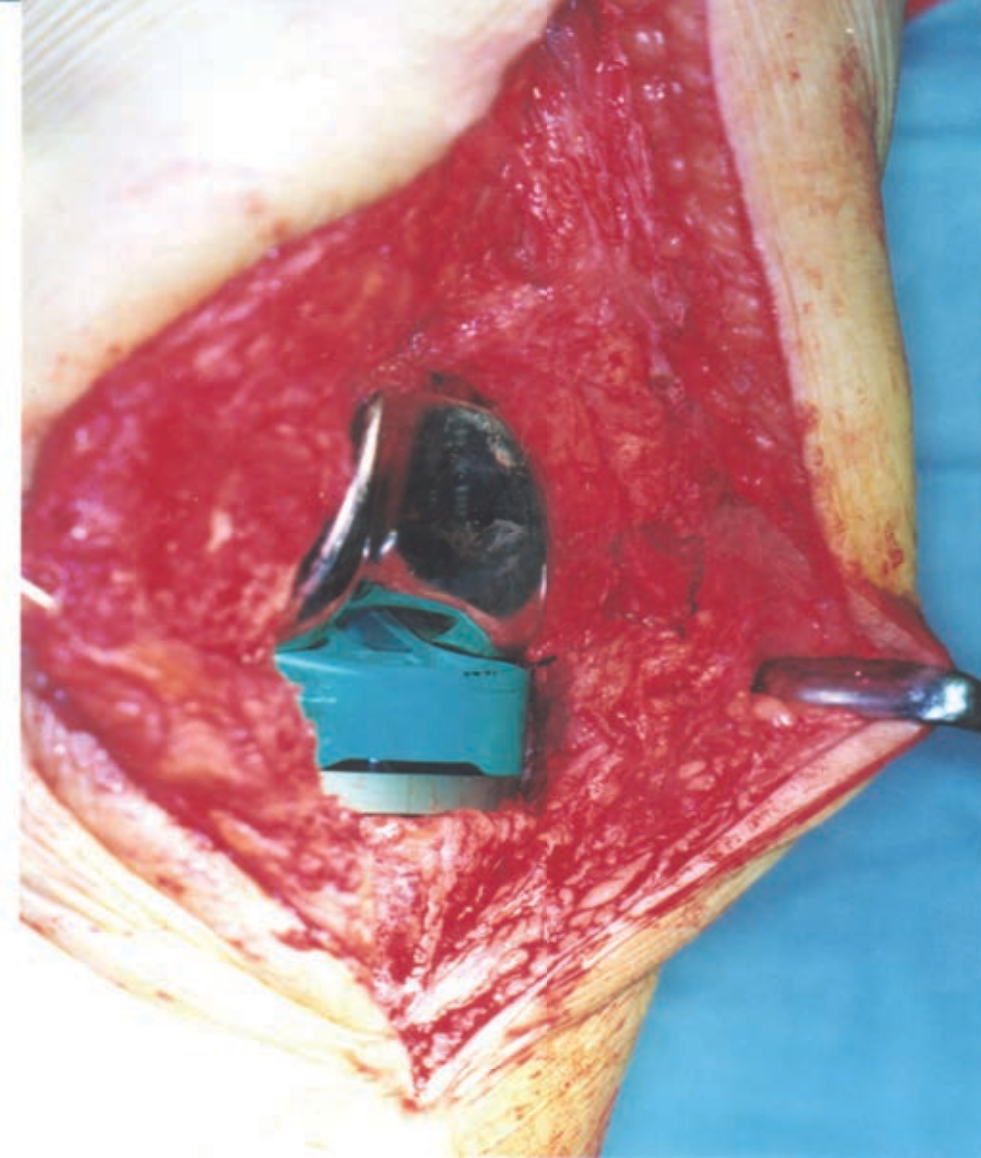
PE granulom

Cavitory defect
in lateral condyle of the tibia

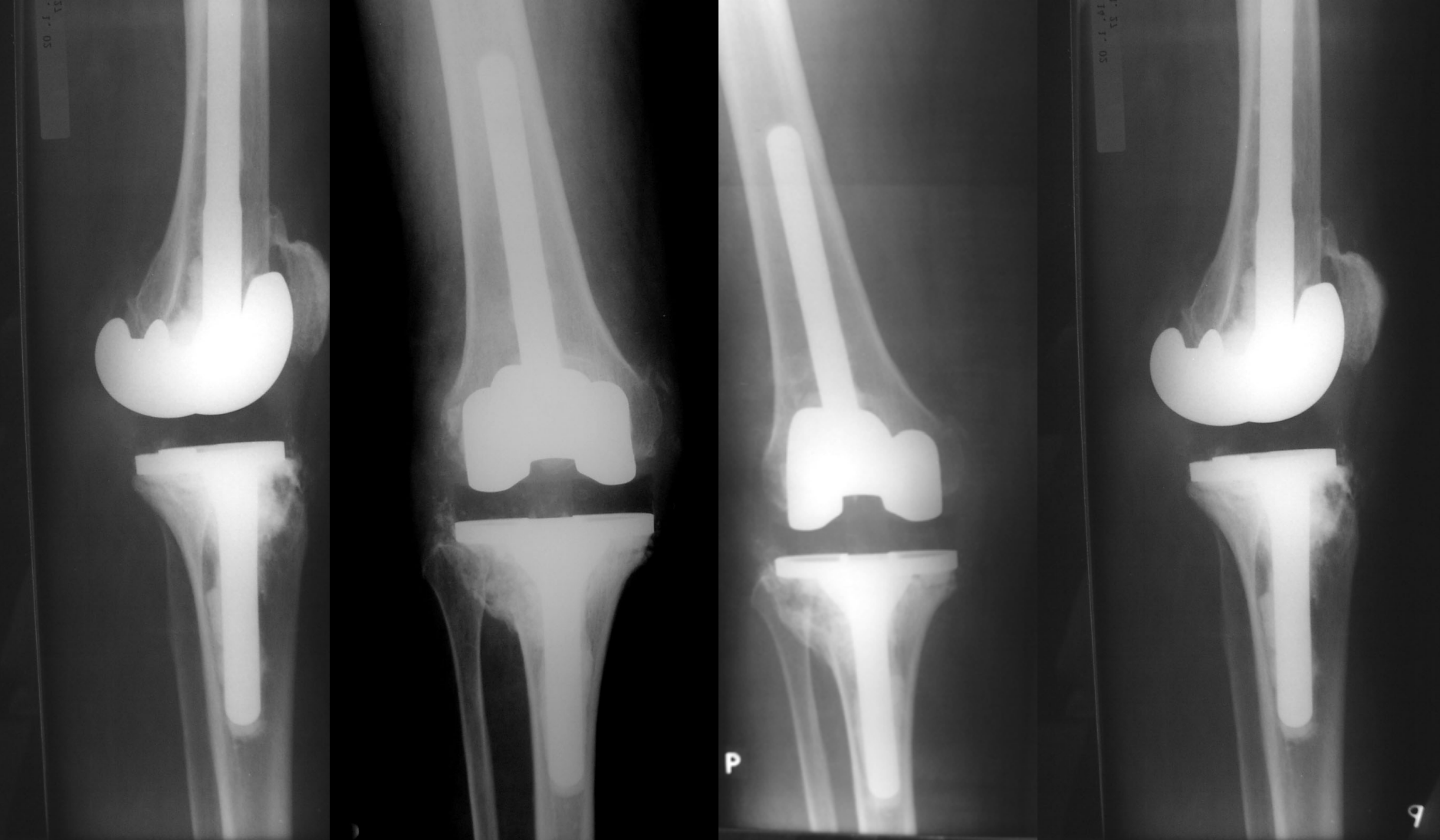

Particulate bone grafts



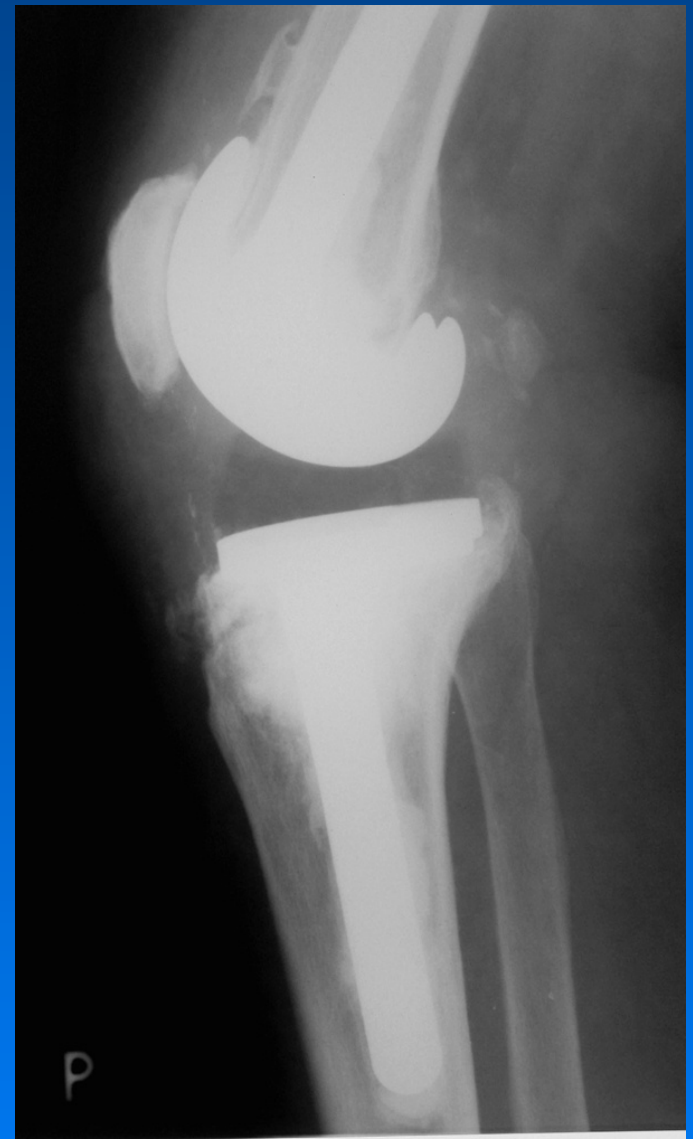
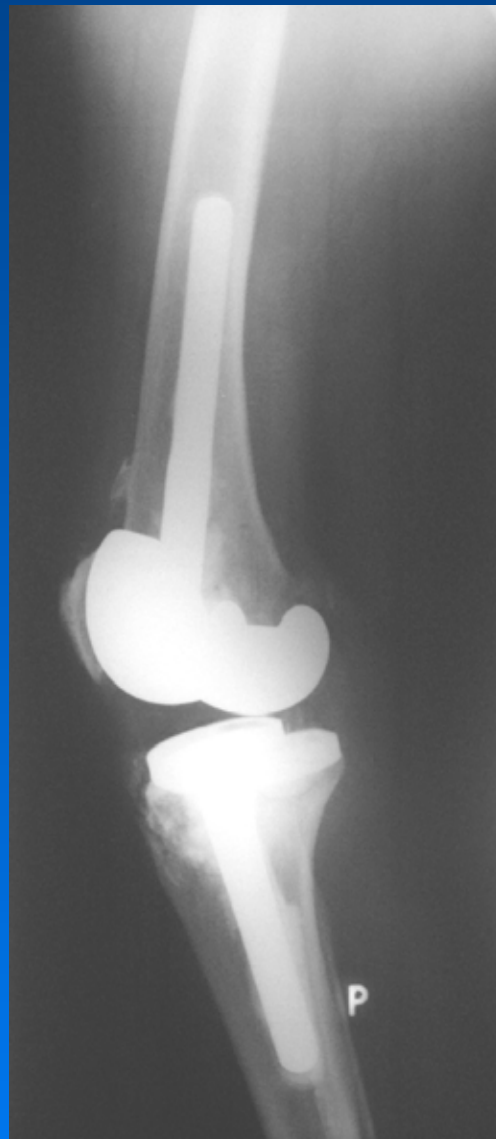
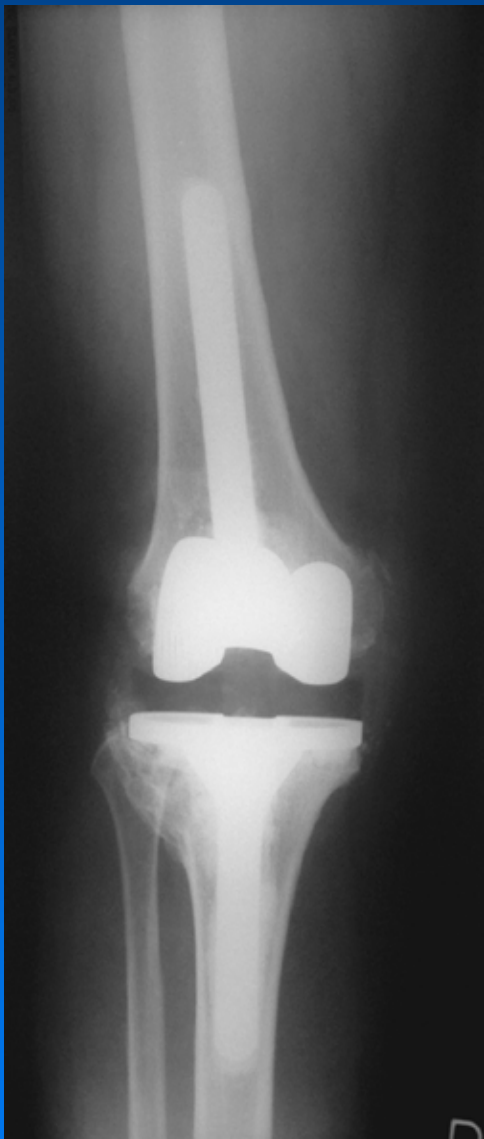
2001, revision TKR with PFC Σ Modular Knee System, PS
Filling of the defects with bone grafts



6 months

1 year



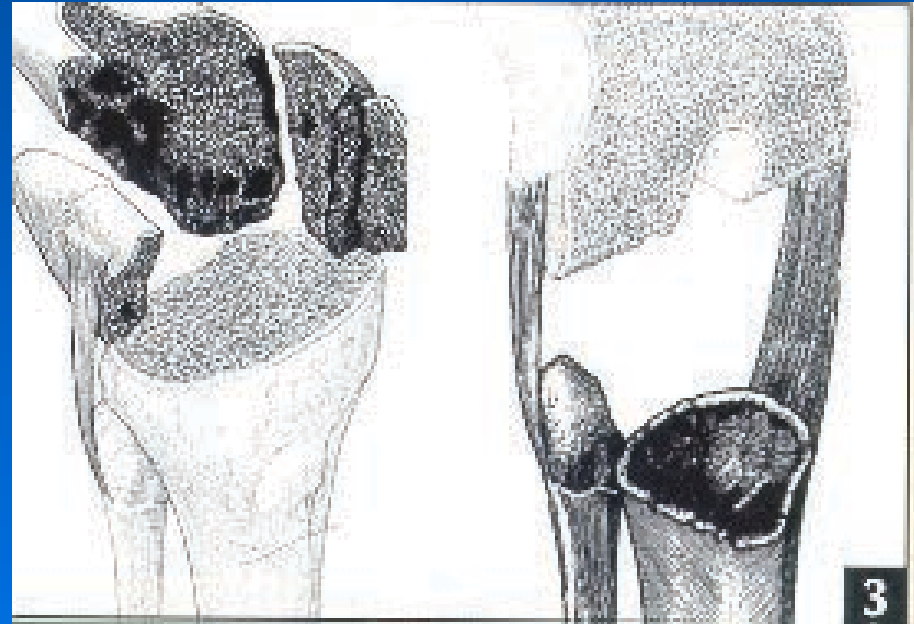
6 years after revision TKR,
Walking without support, 0 -115°, good stability, no pain.

Large - revision of TKR

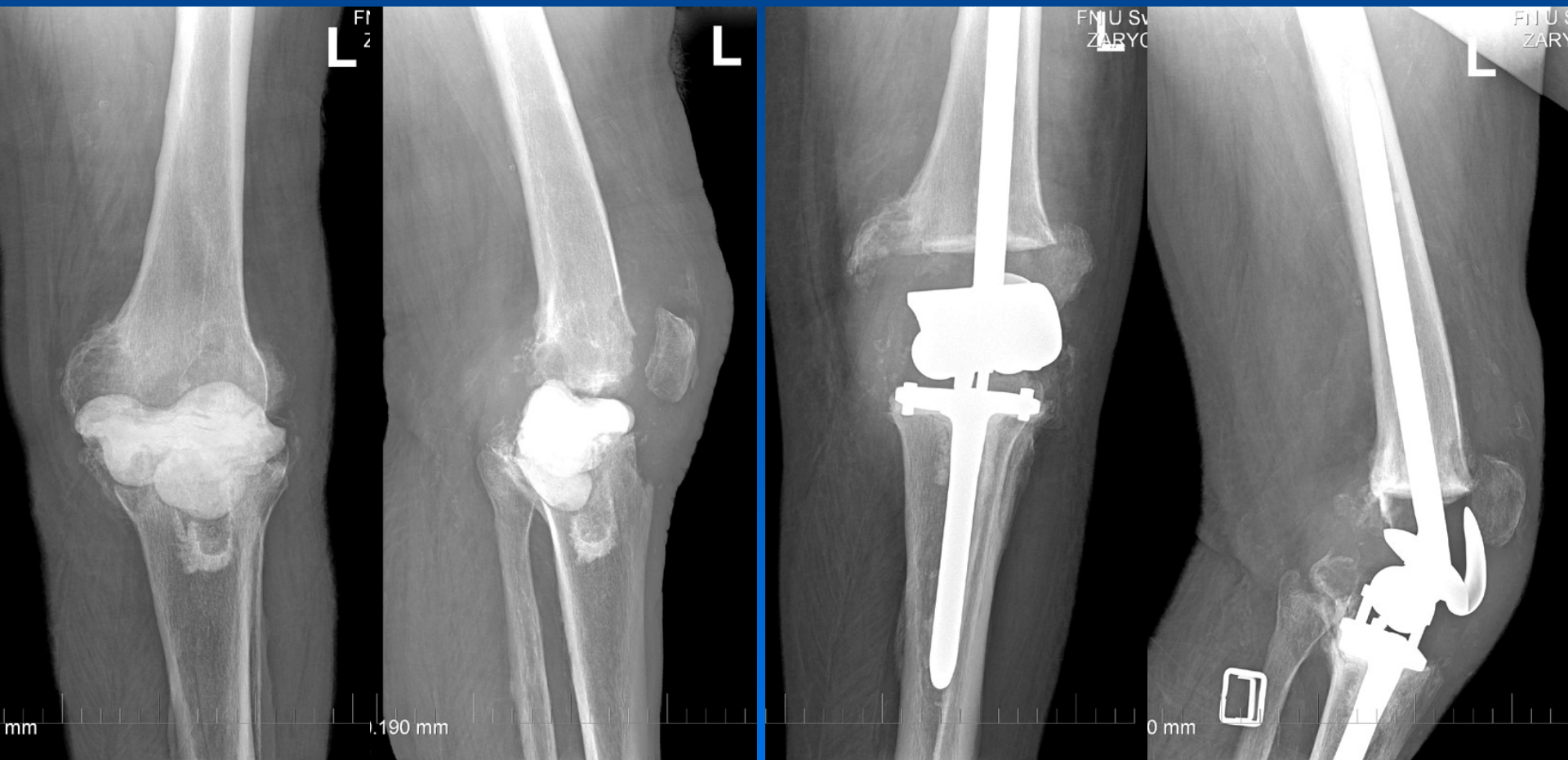AORI type III

Deficient metaphyseal bone
with major defect of condyles
requiring structural bone grafts
hinge prosthesis
or custom components

Only in cases with
infection and fractures



Type III



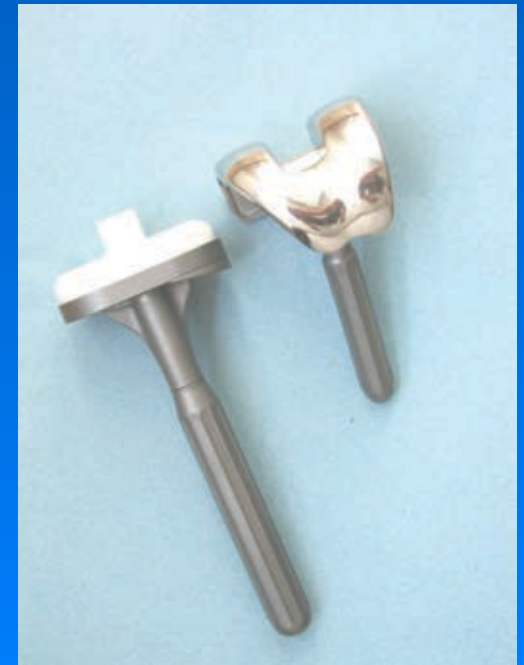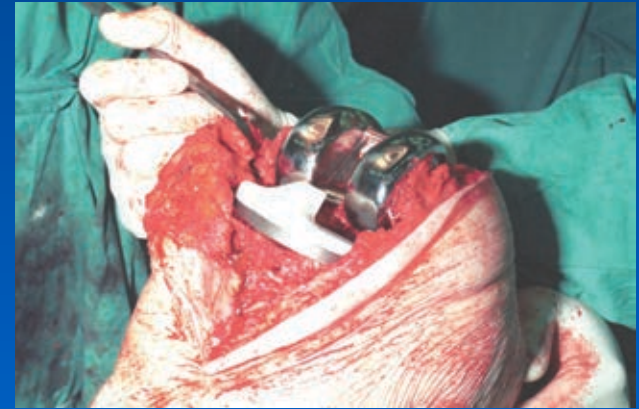
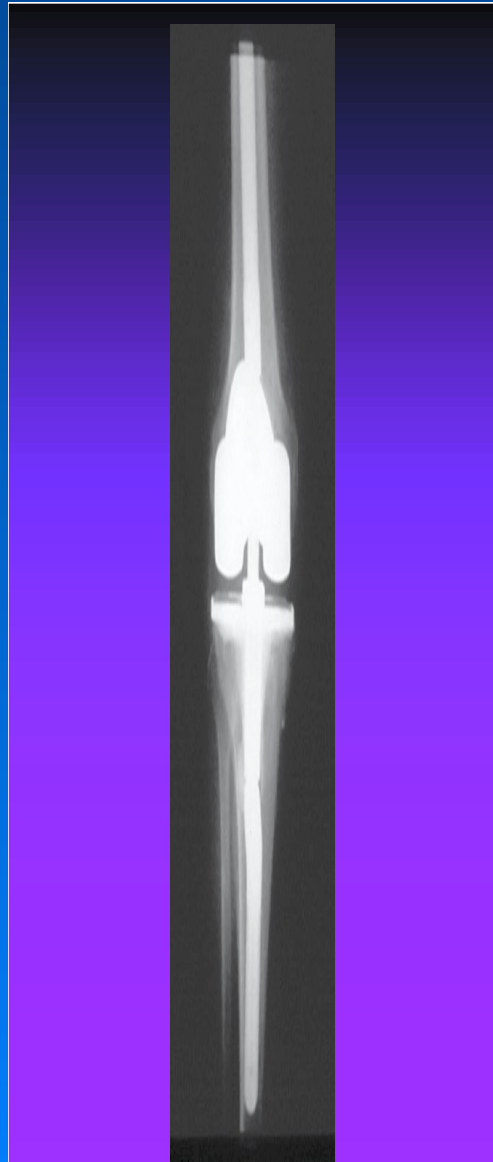
M, 1926, primary TKR 1997, suspicion of infection
revision with spacer 6/2005
revision 11/2005, Beznoska fully constrained TKR

Advantages of revision systems

PS type

High stability

Diaphyseal fixation
+ uncemented stems



Revizní náhrada kolena - závěry

- Klinické výsledky jsou horší než u primárních náhrad
- Menší rozsah pohybu, omezená chůze.
- Vyšší výskyt infektu (11,4 %).
- Vyšší počet radiolucenčních lemů (34 %).
- Pravidelné sledování nemocných.

Děkuji za pozornost

