

Klinické a paraklinické vyšetření v ortopedii

Z. Rozkydal

L. Pazourek

Výukový specialista: Doc. MUDr. Z. Rozkydal, Ph.D.

Garant kurzu|: doc. MUDr. Z. Rozkydal, Ph.D.

Konkrétní výuka: Ortopedie a rehabilitace VLOR

Rozsah a typ výuky: cvičení 45 minut

Význam VJ: cílem je seznámit s metodami klinického vyšetření v ortopedii.

Anotace VJ:

VJ seznamuje s metodami klinického vyšetření- anamnéza, objektivní vyšetření (aspexe, palpce, perkuse, auskultace, měření délky a obvodu končetin, funkční vyšetření), uvádí postup při vyšetření ortopedického nemocného. VJ popisuje jednotlivé pomocné vyšetřovací metody – RTG, angiografii, ultrasonografii, CT a MRI vyšetření, scintigrafii, DEXA, bioptické vyšetření. Uvádí důležité laboratorní testy použitelné v ortopedii- vyšetření krve, moče a kloubního výpotku.

Klíčová slova: Vyšetření v ortopedii

Anamnéza

Objektivní vyšetření v ortopedii

Pomocné vyšetřovací metody v ortopedii

Seznam významných pojmů ve VJ:

Anamnéza, vyšetření páteře, vyšetření horní a dolní končetiny

Použití objektivních metod- RTG, angiografie, ultrasonografie,

CT a MRI, scintigrafie, DEXA, bioptické vyšetření,

laboratorní vyšetření krve, moče, kloubního výpotku.

Learning outcomes:

Student má mít na konci kurzu základní teoretické znalosti o všech kapitolách ortopedie- viz seznam VJ.

Z praktických dovedností má umět u ortopedicky nemocného odebrat anamnézu, provést objektivní klinické vyšetření, stanovit pracovní diagnózu, provést rozvahu o diferenciální diagnóze, navrhnout vhodné pomocné vyšetřovací metody, stanovit způsob léčby a vyjádřit se k prognóze.

Doporučené studijní zdroje:

Vyšetřovací metody v ortopedii: Zbyněk Rozkydal,
Richard Chaloupka. Masarykova univerzita, Brno, 2001.
ISBN 80-210-2655-3.

Ortopedie: Pavel Janíček, CSc. a kol.
Masarykova univerzita, Lékařská fakulta. Brno, 2007.
ISBN 978-80-210-4429-6.

Ortopedie pro studenty lékařských a zdravotnických fakult:
Jiří Gallo a kol., Univerzita Palackého v Olomouc, 2011.
ISBN 978-80-244-2486-6.

Cíl klinického vyšetření

Rozpoznat základní onemocnění, stanovit diagnózu.

Rozvaha o diferenciální diagnóze.

Návrh léčby.

1. Anamnéza
2. Objektivní vyšetření celkové
3. Objektivní vyšetření lokální
4. Laboratorní vyšetření
5. Pomocné vyšetřovací metody

Anamnéza

Rodinná

Osobní

Farmakologická

Sociální

Pracovní

Epidemiologická

Nynější onemocnění

Analýza bolesti

Nynější onemocnění

- Symptomy:
 - Lokální (bolest, porucha funkce, kulhání, deformita, otok, rezistence, poruchy inervace, poruchy prokrvení) – lokalizace, propagace
 - Celkové (teplota, zimnice, třesavka, hubnutí,...)
- Primární příčina obtíží:
 - Úraz (mechanismus ?)
 - Přetížení (dlouhodobé x nezvyklé, sport, profese)
 - Infekt (prokázané celkové a fokální infekce, příznaky infekce, invazivní výkony vedoucí k bakteriémii, prim. a sek. poruchy imunity)
 - Systémová onemocnění s postižením pohybového aparátu (zánětlivá, endokrinní, metabolická, onkologická, neurologická, hematologická,..)

- Vývoj obtíží:
 - doba vzniku, délka trvání
 - dynamika
 - intenzita
 - faktory vyvolávající, mírnící či zhoršující obtíže
- Dosavadní diagnostika a léčba
 - vyšetření
 - konzervativní terapie a její efekt
 - operační léčba, její komplikace a výsledky
- Ovlivnění průceschopnosti a mobility pac.
- Emoce, psychika, účelové chování
- Simulace (předstírání), disimulace (zastírání) ,
aggravace (zveličování)

Analýza bolesti

Intenzita, trvání, frekvence

Akutní, chronická

Místní, přenesená

Viscerální bolest

Typ - ostrá, tupá, pálivá, píchavá, vyzařující.

Neuralgie

Kořenová bolest

Kausalgia

Fantomová

Neurogenní klaudikace

Analýza bolesti

Lokalizovaná, difúzní

Organicky podmíněná, psychická nadstavba

Klidová, vázaná na aktivitu

Faktory zmírňující bolest

Vazba na určitou činnost

VAS - vizuální analogová stupnice

Je to přímka o 10 stupních

0 - žádná bolest

10- nejhorší bolest, nesnesitelná

Bolest 5 a více- důvod pro změnu léčby

Zvláštní typy bolesti

- Neuralgie, kausalgie
- Radikulární a pseudoradikulární bolest
- Neurogenní klaudikace
- Fantomové bolesti

Anamnestické údaje

- Bolesti bez vazby na aktivitu (tj. hlavně klidové a noční)
- Teplota, horečka, zimnice, třesavka
- Hubnutí, nechutenství
- Noční pocení
- Onkologická dg. v anam.
- Pozor na agravaci a disimulaci

Anamnestické údaje

- Hysterie, neurasthenie, neuróza, deprese
- Nespavost, zažívací obtíže, gynekologické obtíže, sexuální problémy
- Problémy v rodině a v zaměstnání
- Nezaměstnanost
- Účelové chování a simulace
- Opakované vyšetření na řadě pracovišť

Rodinná anamnéza

- Vrozené vady a syndromy postihující či ovlivňující pohybový aparát
- Významné choroby a příčiny úmrtí (onemocnění srdce a cév, DM, hematologické choroby (např. hemofilie, trombofilie), neurologická onemocnění, onkologická onemocnění, TBC)
- Porody a potraty

Rodinná anamnéza

Vrozené vady, familiární výskyt

Nemoci rodičů a sourozenců

Porody, potraty

Nádorová onemocnění

Významná onemocnění (diabetes mellitus, krevní choroby, neurologická onemocnění, TBC apod.)

Osobní anamnéza

- Významné celkové choroby : onemocnění srdce, DM, CHOPN, nádory,.. – včetně terapie
- Cíleně zjišťujeme poruchy krevní srážlivosti (jak trombofilní, tak krvácivé stavy) a infekce
- Zjišťujeme úrazy, jejich řešení a následky
Operace v.č. komplikací
- U dětí zjišťujeme průběh těhotenství, porodu a následný psychomotorický vývoj

Farmakologická anamnéza

- Užívané léky
- Vyznamné skupiny léků
 - Léky ovlivňující krevní srážlivost (Warfarin, ANP, NSA,...)
 - Léky vedoucí k osteoporóze (kortikoidy, antiepileptika, heparin)
 - Léky ovlivňující hojení a imunitu (kortikoidy, cytostatika (MTX) a imunosupresiva)
- Abusus (alkohol, kouření, drogy)
- Alergie (jód, léky (ATB, LA), kovy, dezinfekční prostředky,..)

Pracovní anamnéza – PA a sociální anamnéza - SA

- Zaměstnání a charakter pracovní činnosti
- Plný / částečný ID (+ důvod)
- SD (+ dřívější zaměstnání)
- Sociální status (bydlení, manželství, možnost další péče o pac.)

Gynekologická anamnéza

Epidemiologická anamnéza

- GA: menses, gravidita, menopauza, současné gynekologické obtíže, poslední vyšetření u gynekologa
- EA: nachlazení, opar, fokální infekce (uroinfekty, stomatologické fokusy, erysipel, ulcus cruris)

Objektivní vyšetření

Celkové vyšetření

- hlava, krk, hrudník, břicho, končetiny.

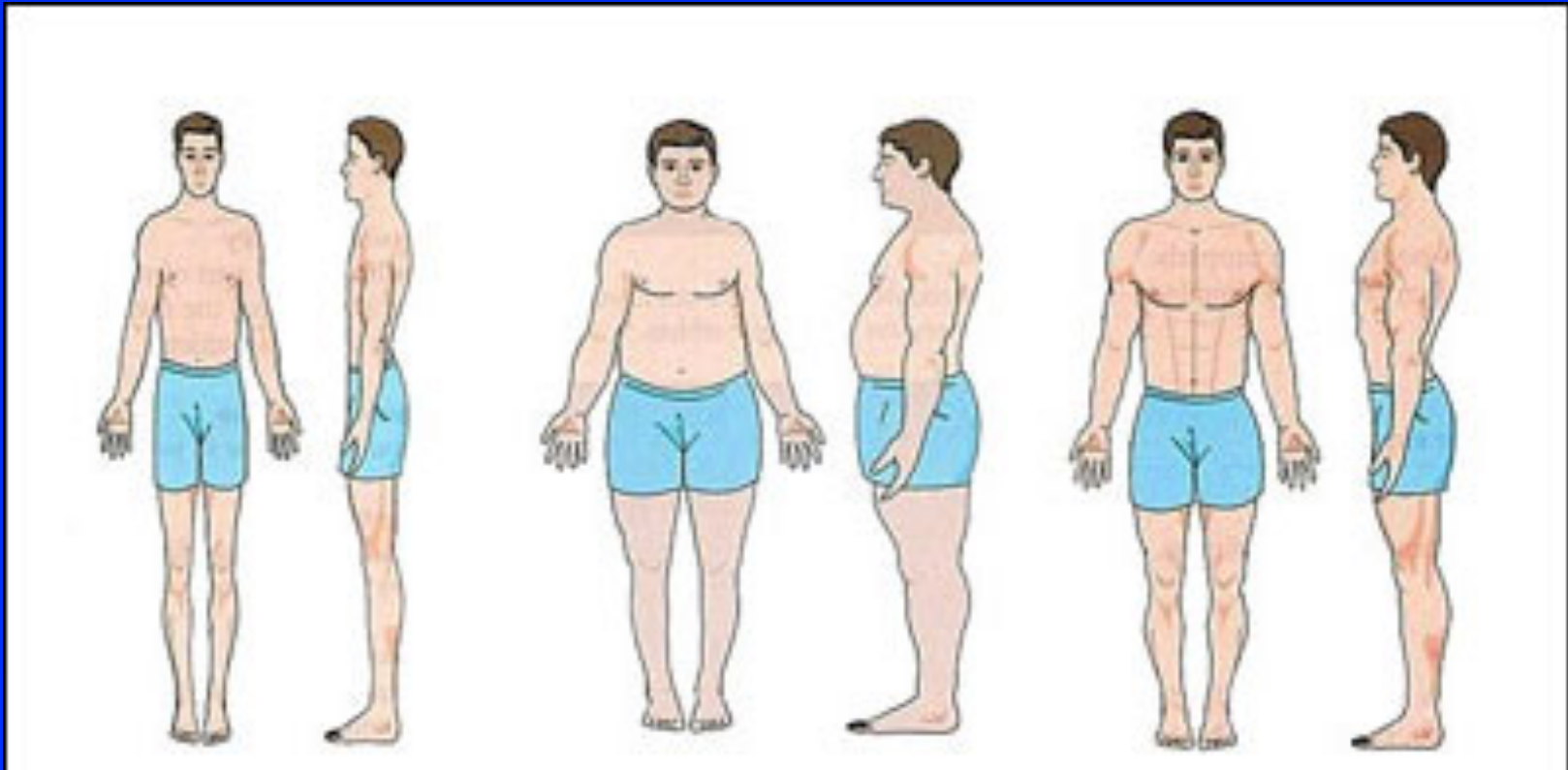
St. orthopedicus generalis

St. orthopedicus localis

Postoj a chůze

- Metody:
 - aspekce
 - palpace
 - perkuse, auskultace
 - funkční vyšetření
 - měření délky a obvodů končetin
 - hodnocení postoje a chůze

Somatotyp



asthenik

x

pyknik

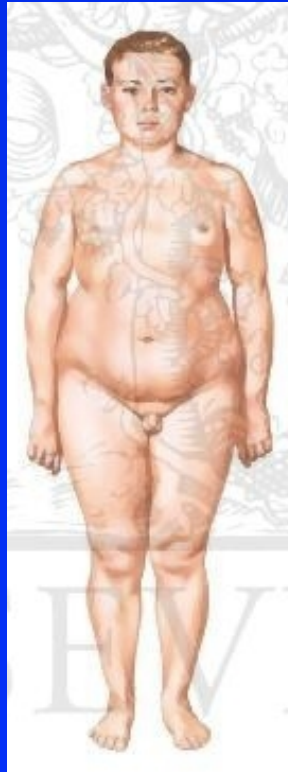x

normosthenik

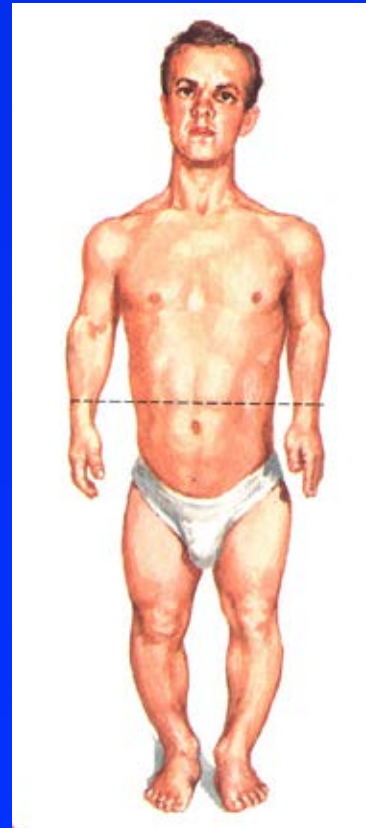
Proporcionalita



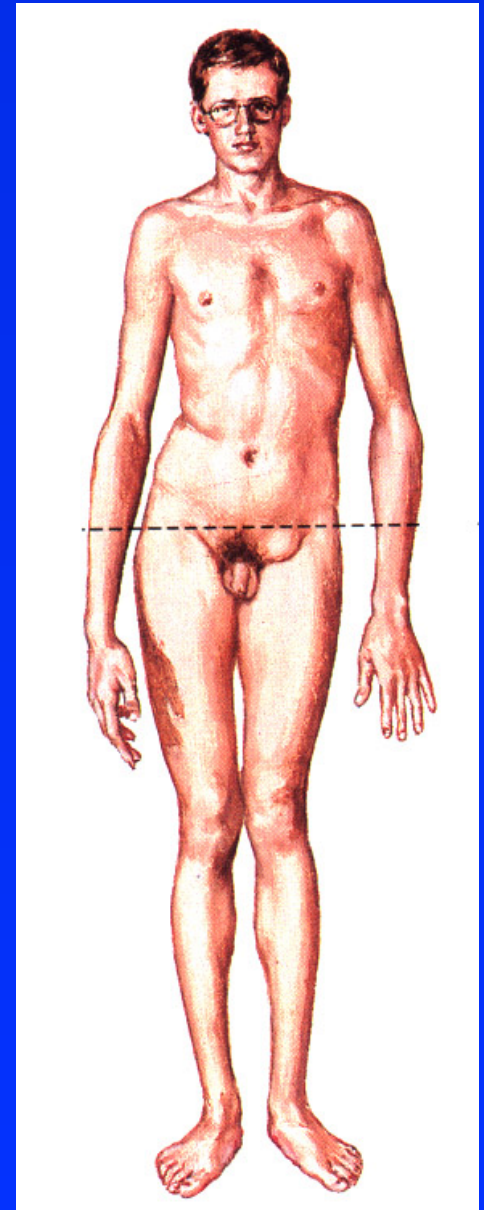
Gigantismus



Fröhlichův sy.



Achondroplazie



Marfanův sy.



Hypofyzeální nanismus

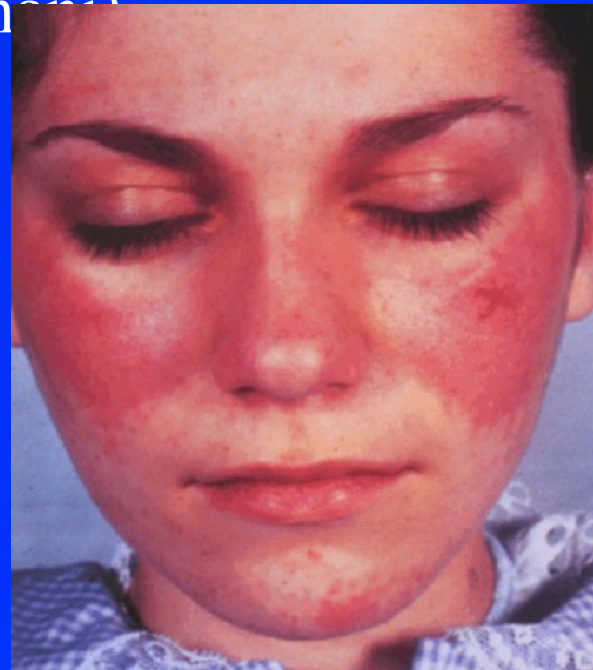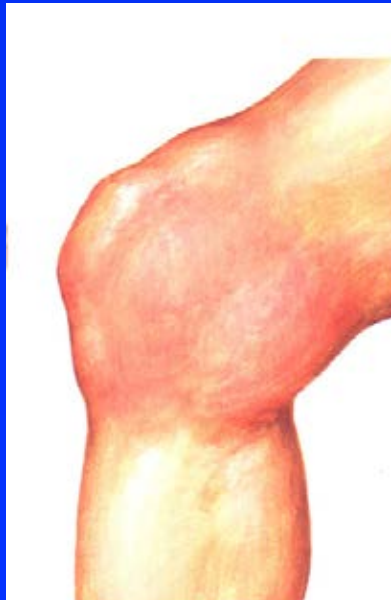
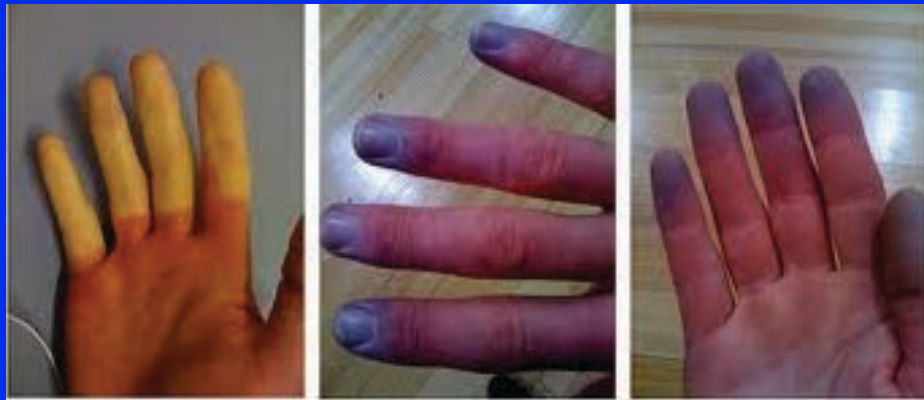Stav výživy

- kachexie x hubenost x norma x obezita
- **Body mass index:** $\frac{\text{hmotnost}}{\text{výška}^2} \frac{\text{kg}}{\text{m}^2}$
(BMI)
- pod 20 - hubenost
- 20-25 - norma
- 25-30 - nadváha
- 30-35 - obezita
- nad 35 - těžká obezita

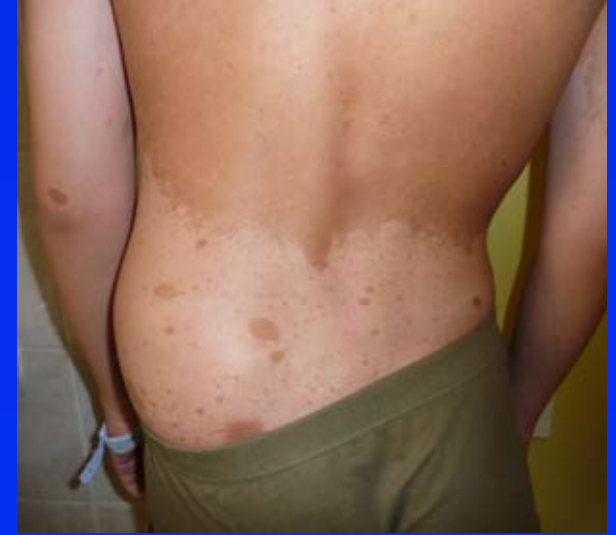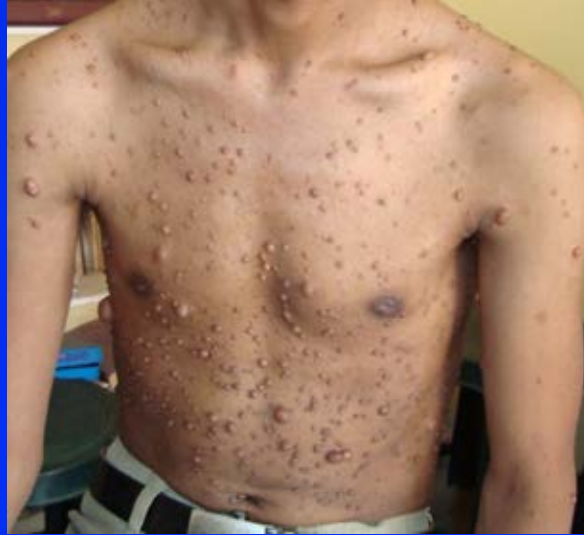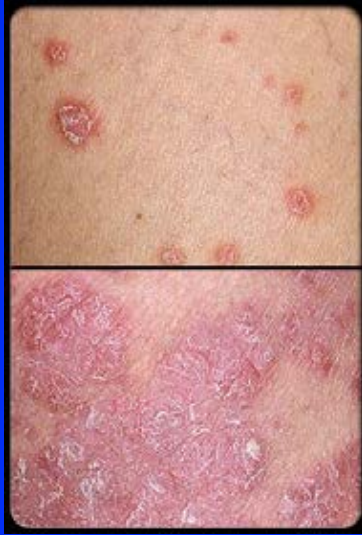Kůže

- Barva:

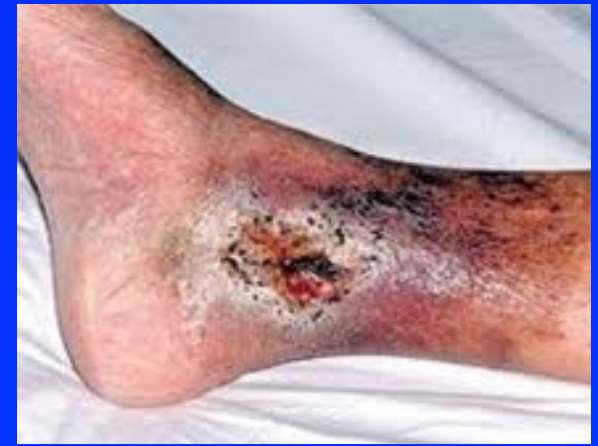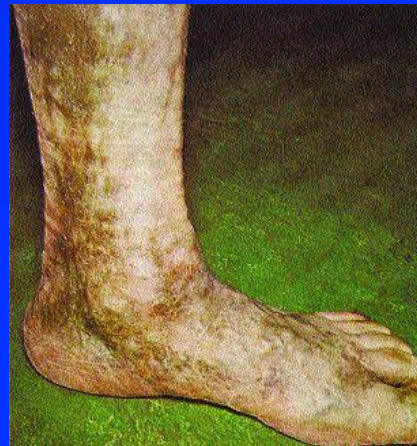
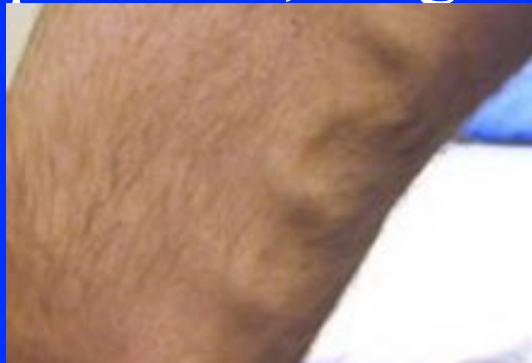- zarudnutí (zánět,..), bledost (anemie, porucha prokrvení), cyanóza (hypoxémie, vrozené srdeční vady, poruchy prokrvení, ..), žlutá barva (ikterus), šedavá barva (renální selhání)



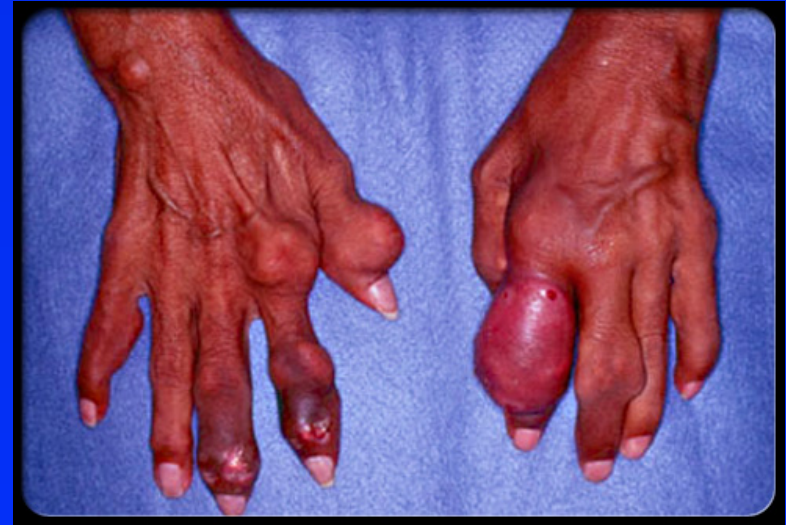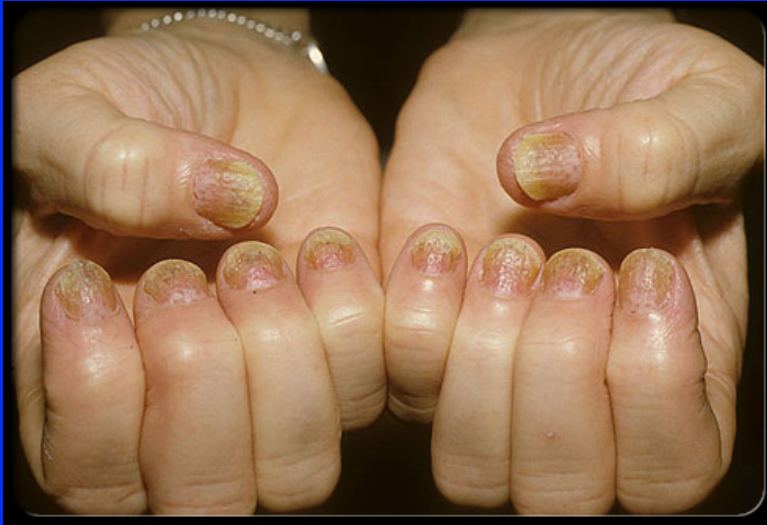- pigmentace, névy, kožní eflorescence a morfy u kožních onemocnění



- trofické změny, žilní kresba, ochlupení, potivost, turgor



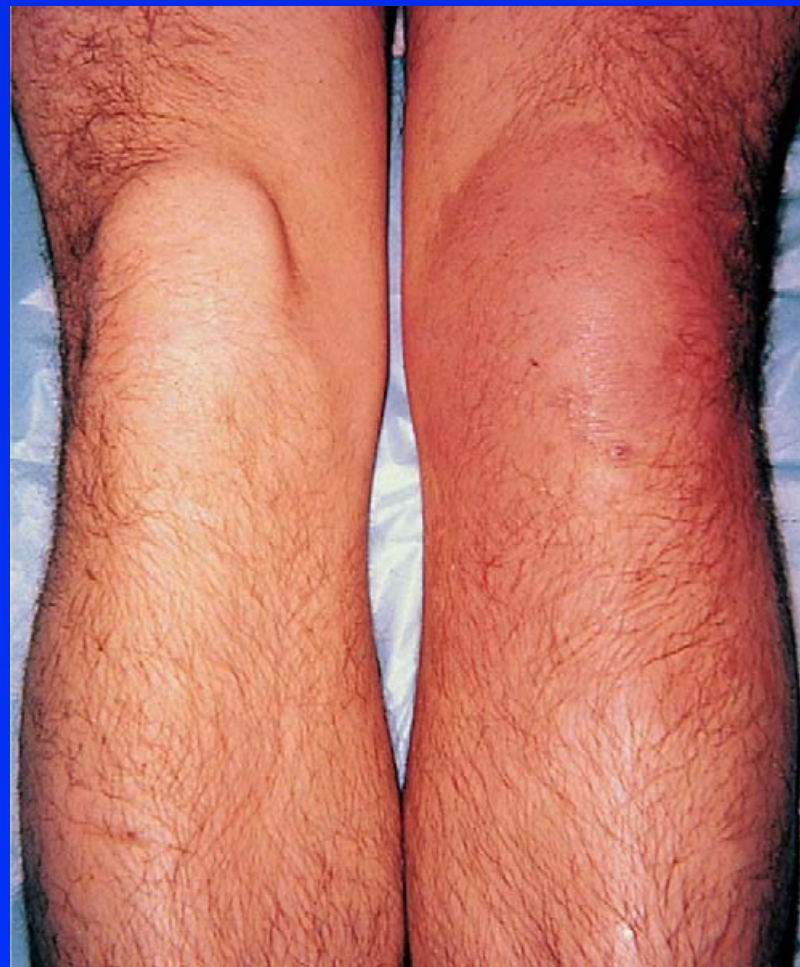- porušení kontinuity kůže (exkoriace, rány, dehiscence v op. ranách, píštěle, vředy)
- změny nehtů
- podkožní uzly



- změny podkoží
- lymfydenopatie (záněty a nádory)

Otok

- Lokální
 - zánětlivý
 - venostatický
 - lymfostatický
- Generalizovaný
 - kardiální
 - renální
 - hypoproteinemický
- Anasarca
- Decollement

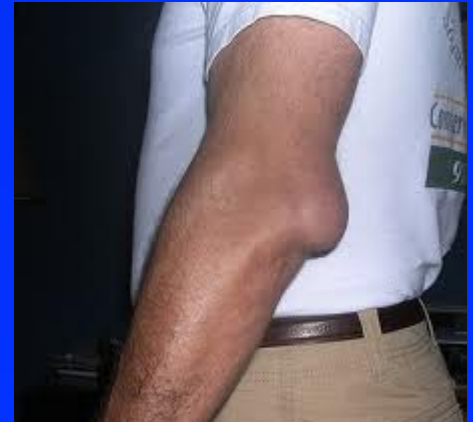
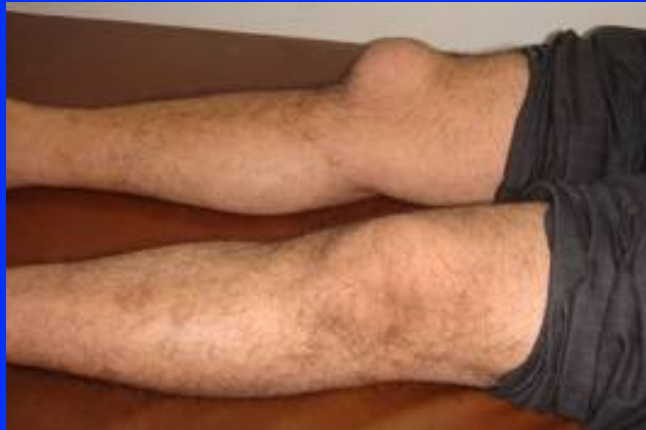
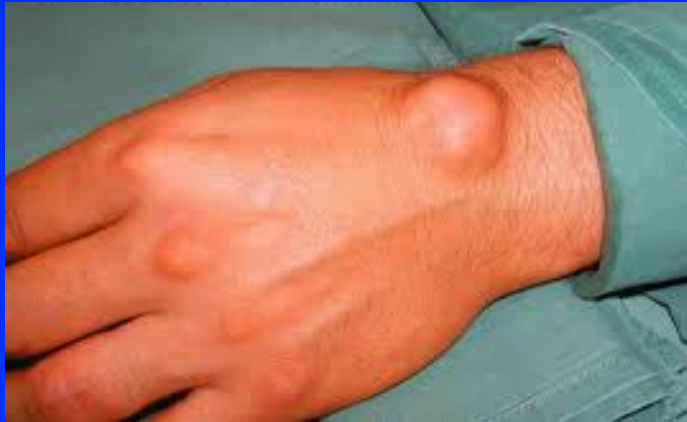Lokální známky zánětu:

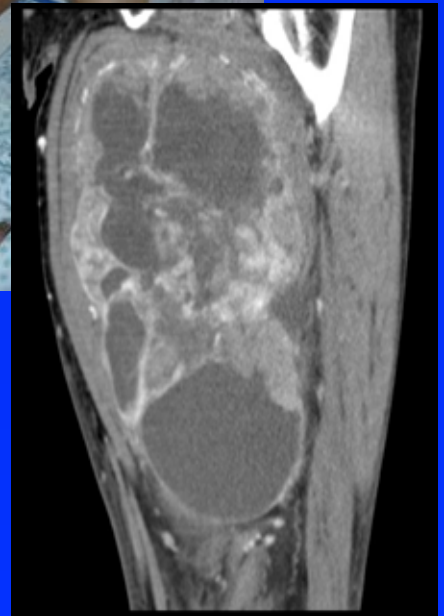
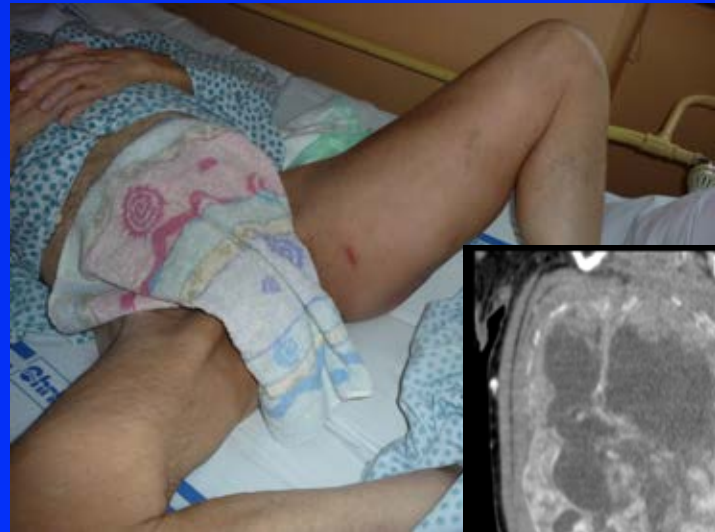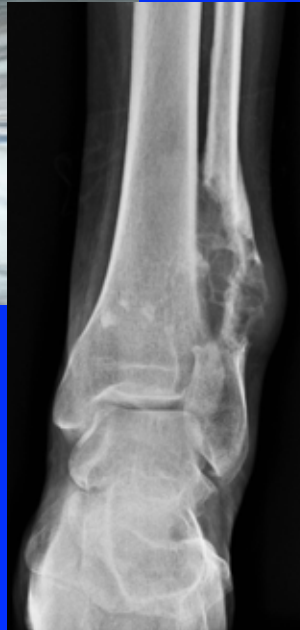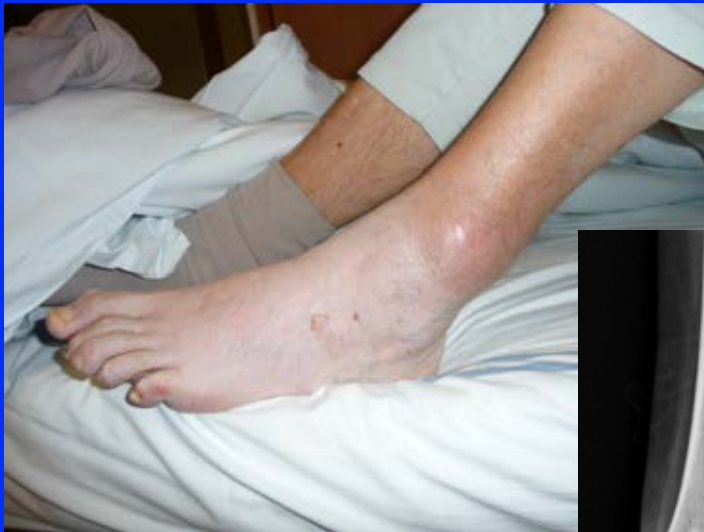zarudnutí, otok, bolest, lokální zvýšení teploty, omezení funkce, event. fluktuace (zánětlivý výpotek v kloubu, absces), píštěl, sekrece z op. rány + celk.příznaky

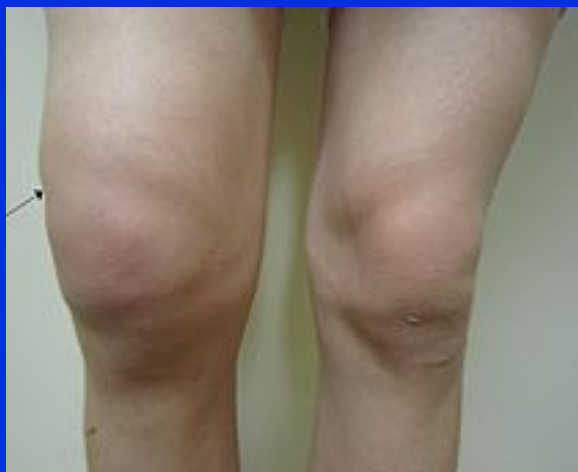Zduření (zánětlivé x nezápětlivé)

- kloub – výpotek x synovitida, osteofyty
- periartikulárně – burza, cysta, ganglion, revmatické uzlíky, dnavé tofy
- šlacha či šlachová pochva – degenerativní změny, ruptury, tenosynovialitida, ganglion
- periost – zánět, posttraumaticky

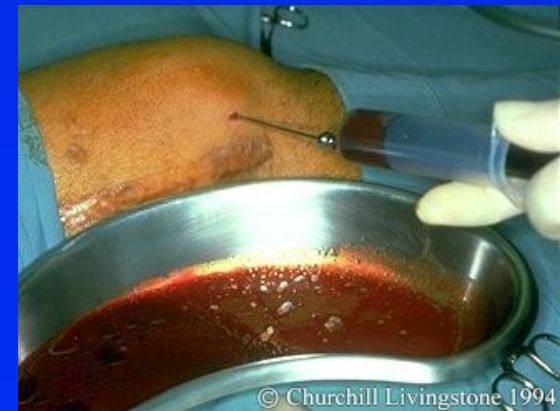
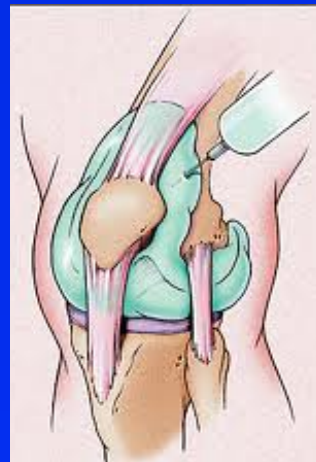
- hematom
- uzliny (zánětlivá či nádorová lymfadenopatie)
- tumor (kostní či měkkotkáňový)







Výpotek v kloubu



© Churchill Livingstone 1994

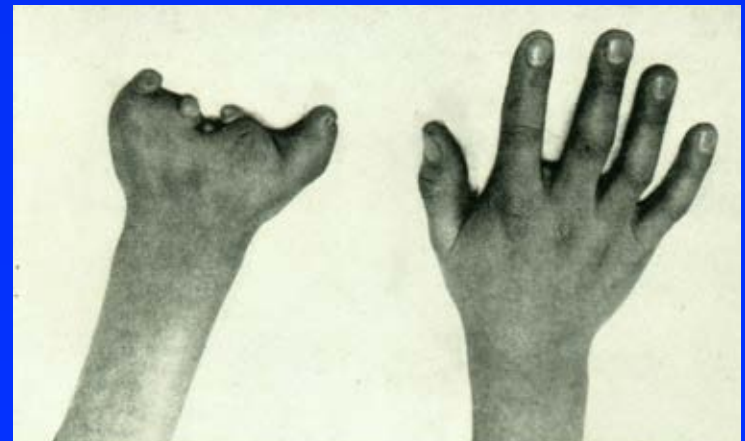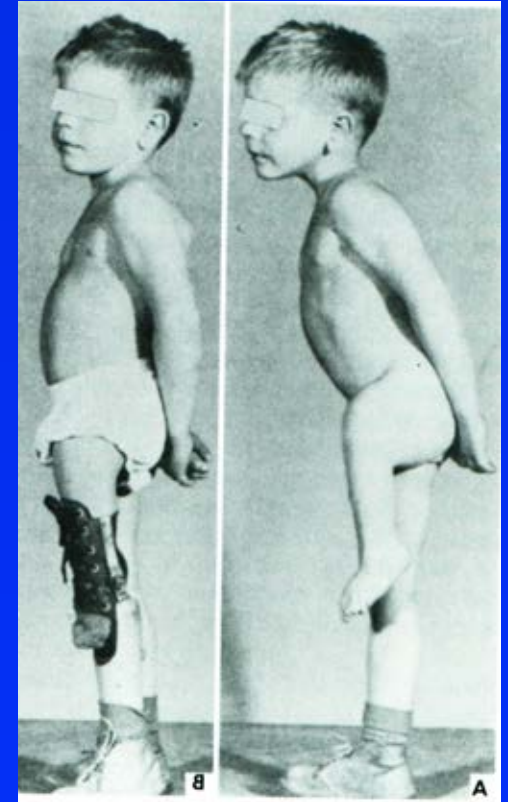

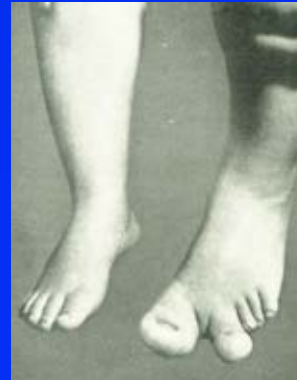
© 2009 American College of Rheumatology



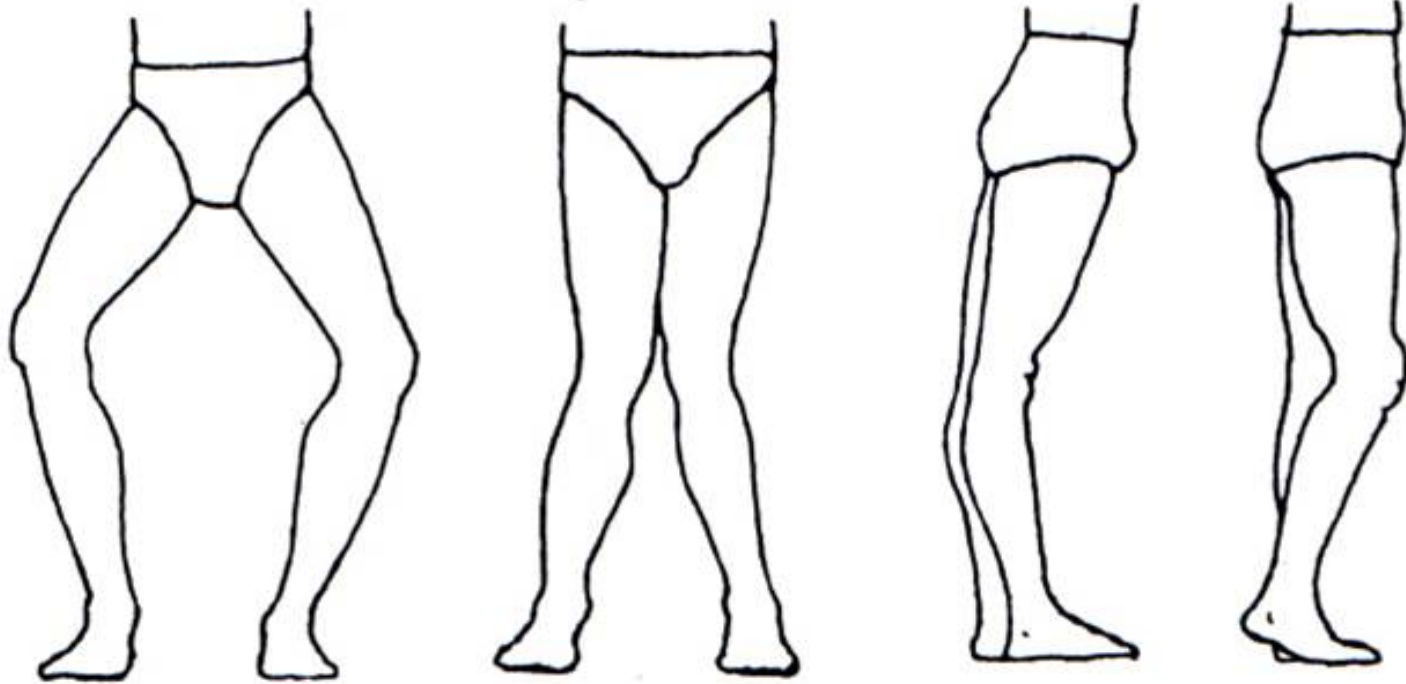
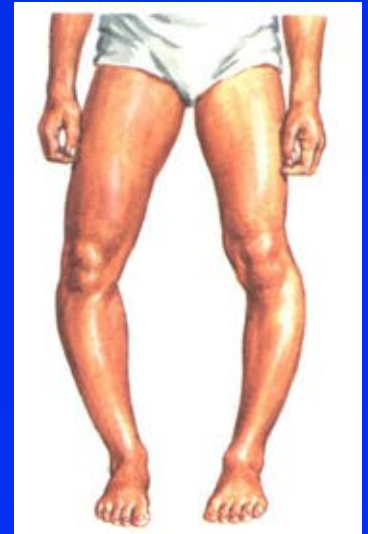Deformita - vrožená

- 1. Porucha formace části končetiny
- 2. Chybná diferenciacie a separace
- 3. Zdvojení
- 4. Gigantismus
- 5. Hypoplázie
- 6. Vrožená konstriktce
- 7. Generalizované vady



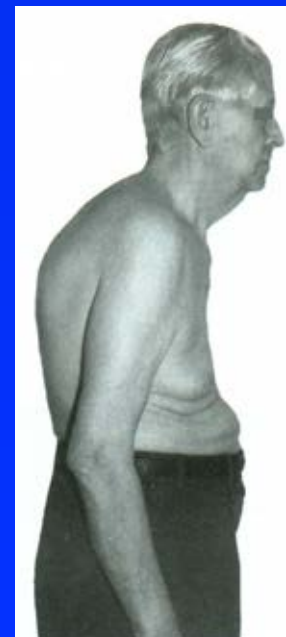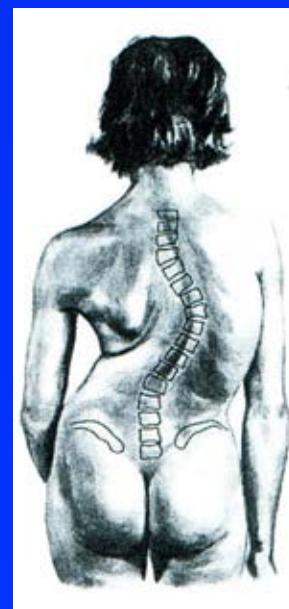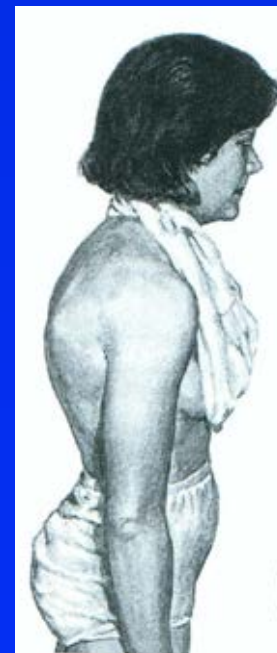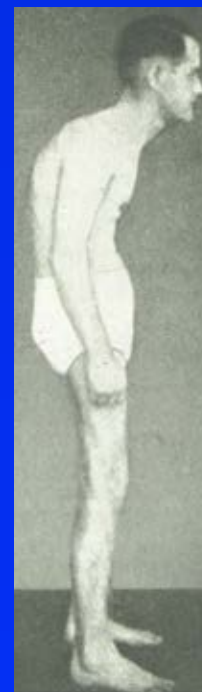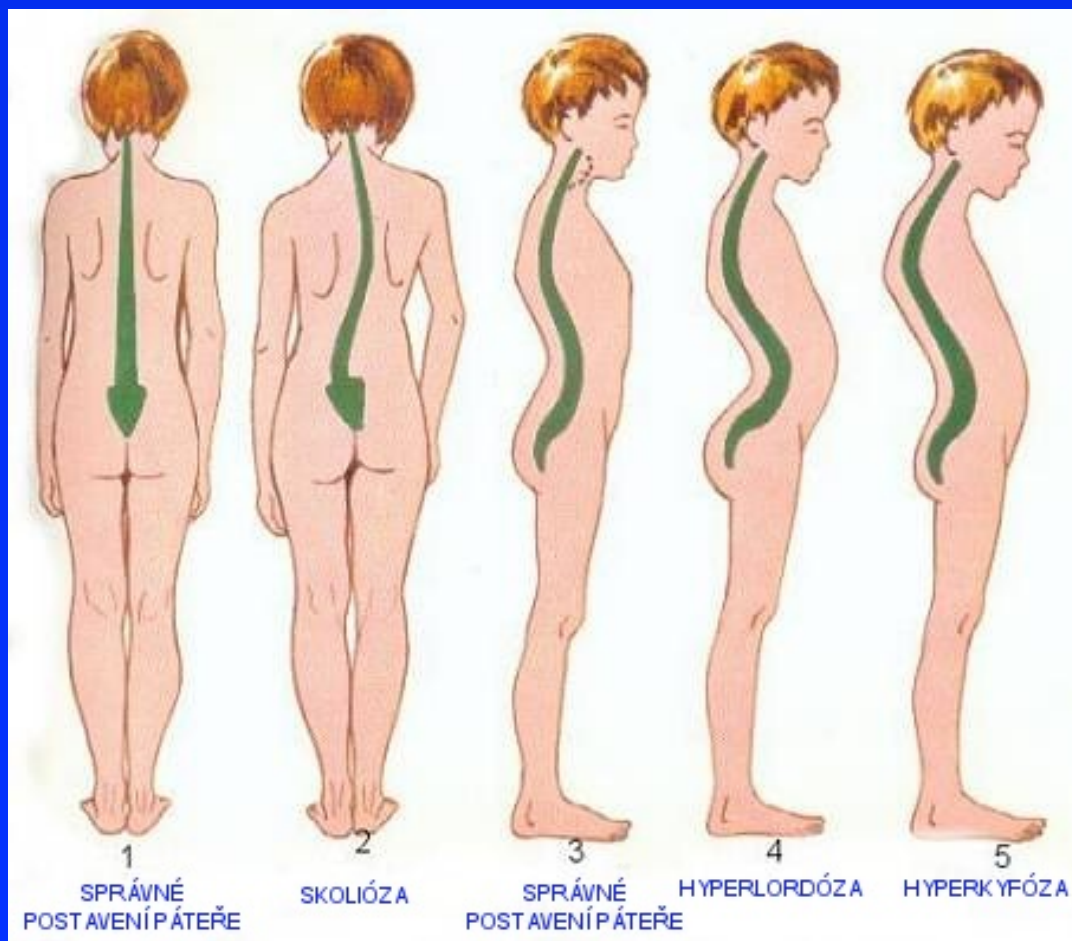
Osové deformity končetin

- varus x valgus
- antekurvace x rekurvace
- rotační odchylka

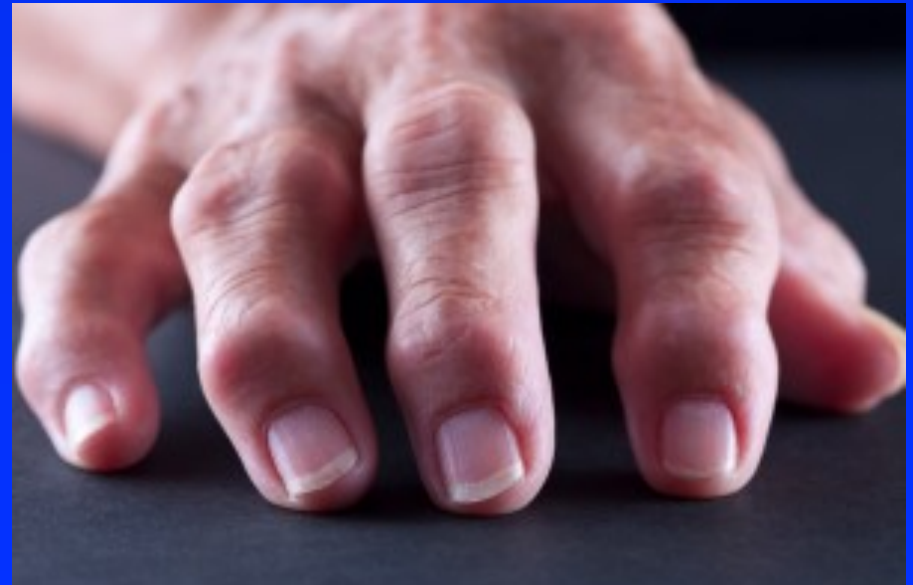
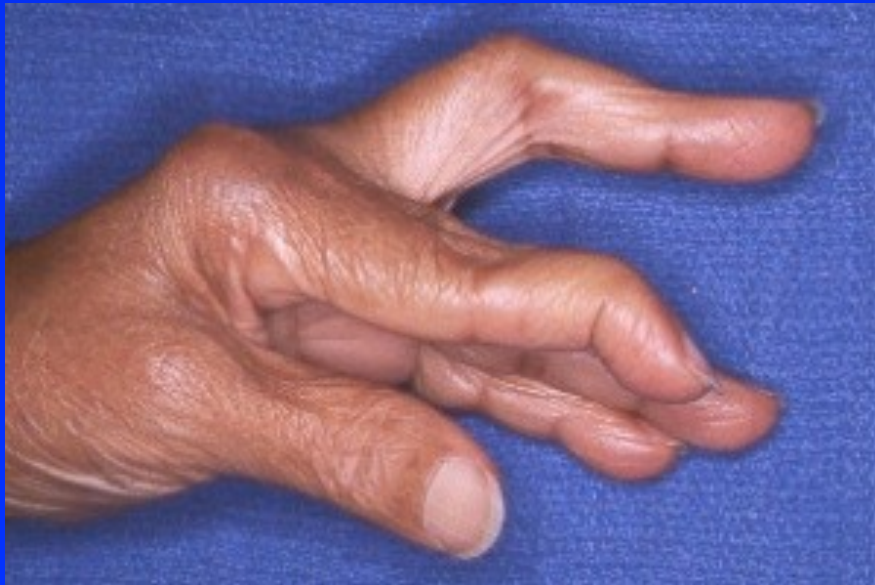
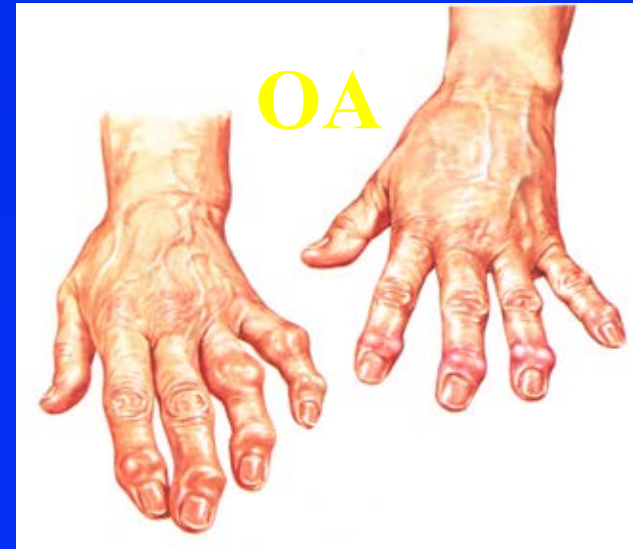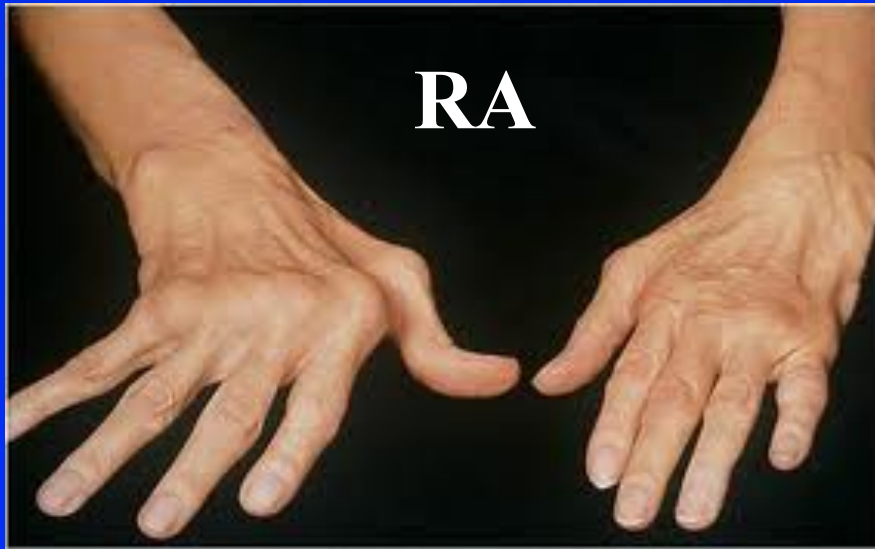Osové deformity páteře

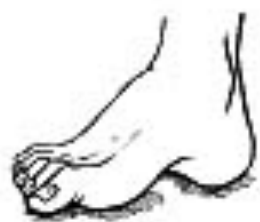- frontální rovina – skolióza
- sagitální rovina – hyperkyfóza, hyperlordóza, oploštění křivky



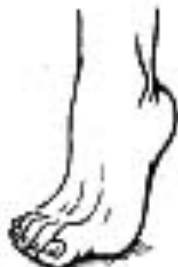Typické deformity ruky



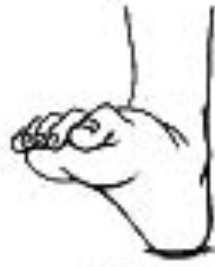Typické deformity nohy a přednoží




Talipes
cavus



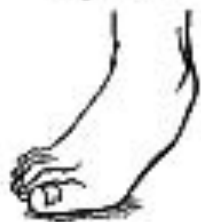Talipes
equinus



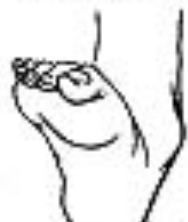Talipes
calcaneus



Talipes
valgus



Talipes
equinovalgus



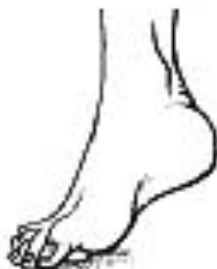Talipes
calcaneovalgus



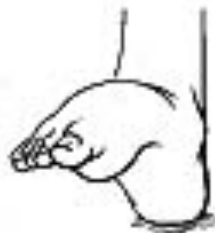Talipes
varus



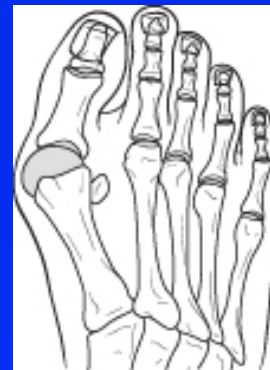Talipes
cavovarus



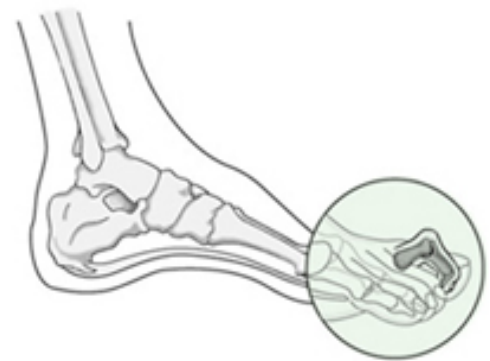
Talipes
equinovarus



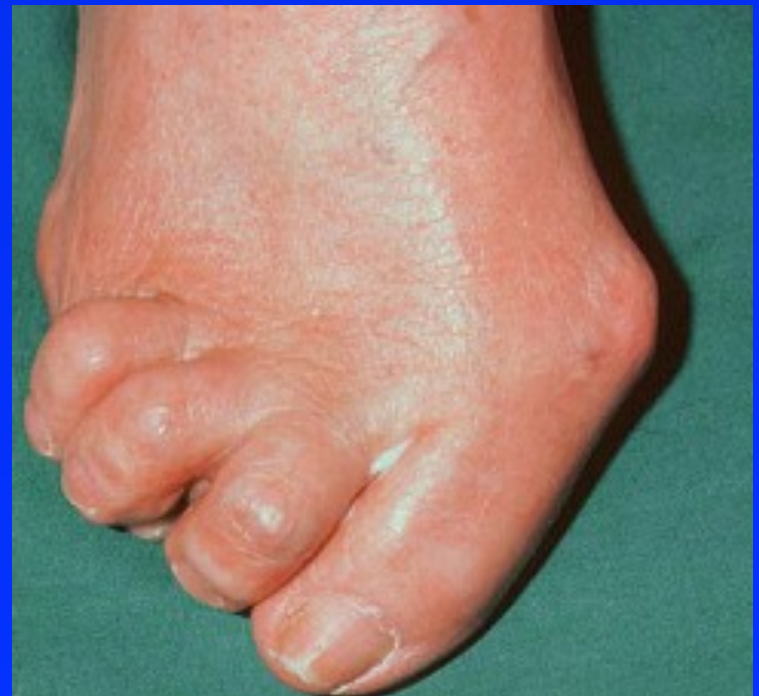Talipes
calcaneocavus



Bunion



Clawtoe



Typická pozice postižené končetiny nebo její části

- Antalgické postavení :
 - koleno, kyčel – semiflexe
 - rameno – addukce a vnitřní rotace
- Patologické postavení:
 - deformita, zlomenina, kontraktura, ankylóza

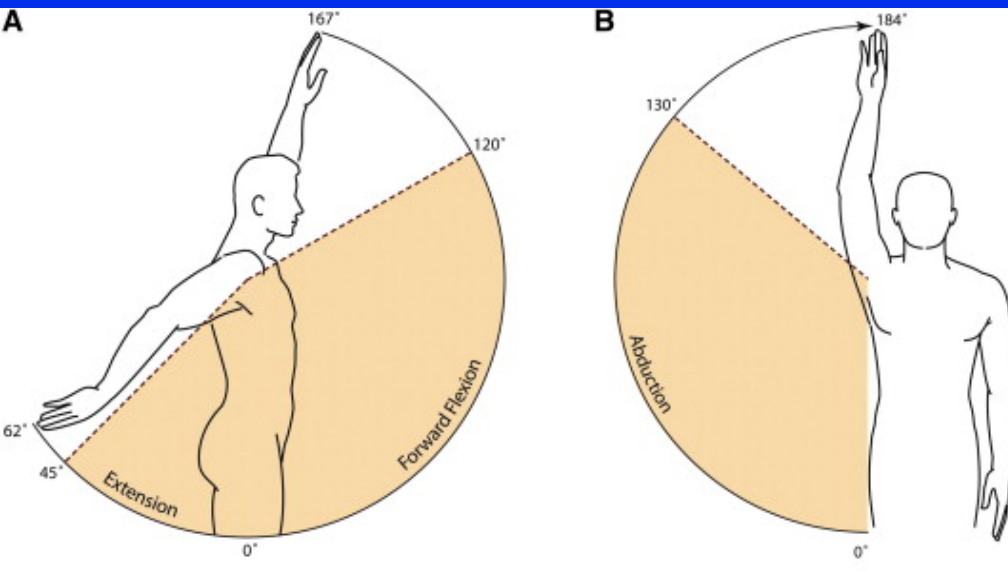
Měření délky a obvodů končetin

- Délka dolní končetiny:
 - **spinomaleolární distance (SM)** – absolutní (není ovlivněna skoliózu či šikmou pánví)
 - **umbilicomaleolární distance (UM)** – relativní (nezohledňuje skoliózu či šikmou pánev)
 - **další přesnější možnosti:**
 - podkládání kratší končetiny kalibrovanými prkénky do vyrovnání pánve
 - RTG kyčlí, kolen a hlezen s měřítkem
- Délka horní končetiny – **akromion až špička 3.prstu**
- Měření obvodů končetin – **stranové srovnání**

Rozsah pohybu- SFTR

- zjišťujeme aktivní a pasivní pohyblivost
- **S**agitální
- **F**rontální
- **T**ransverzální = horizontální
- **R**otace
- vychází se z nulového postavení

Rameno



S: extenze - 0 - flexe
50 - 0 - 180

F: abdukce - 0 -
addukce

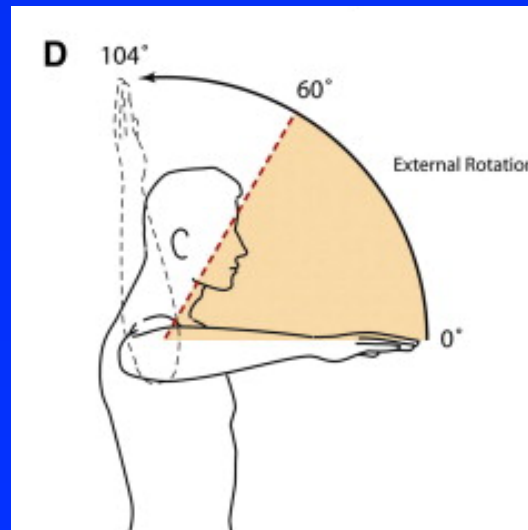
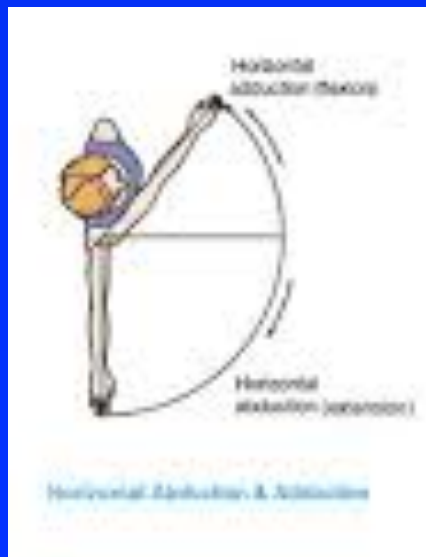180 - 0 - 25

T: abdukce - 0 -
addukce

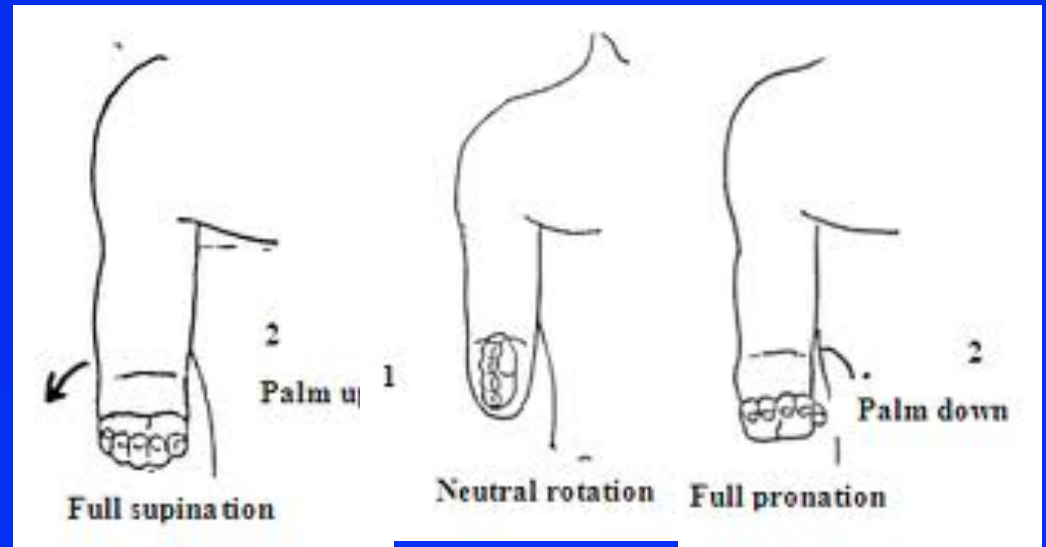
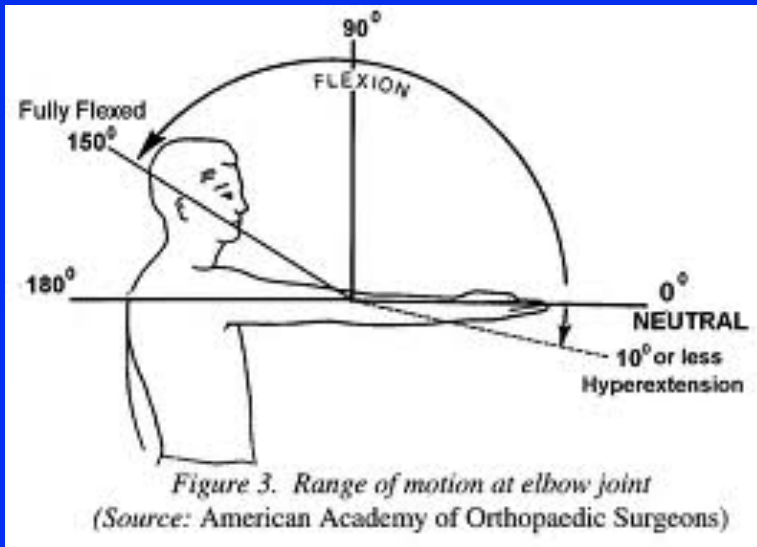
110 - 0 - 30

R: ZR - 0 - VR

90 - 0 - 90



Loket

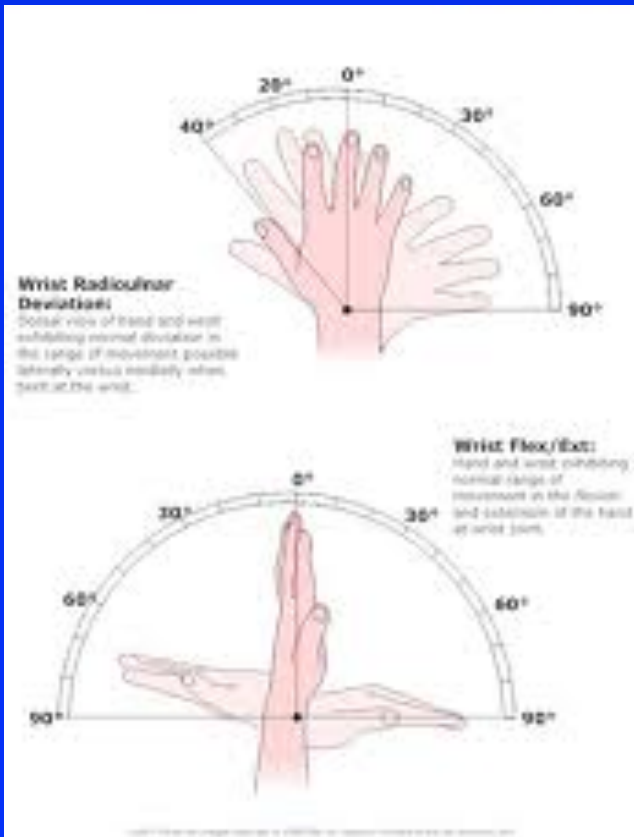


**S: extenze - 0 -
flexe**

10 - 0 - 150

**R: supinace - 0 - pronace
90 - 0 - 90**

Zápěstí



F: rad. dukce - 0 - uln. dukce

20 - 0 - 40

S:extenze (dorz. flexe) - 0 – flexe (palm. flexe)

80 - 0 - 80

Kyčel

S: extenze - 0 - flexe

15 - 0 - 140

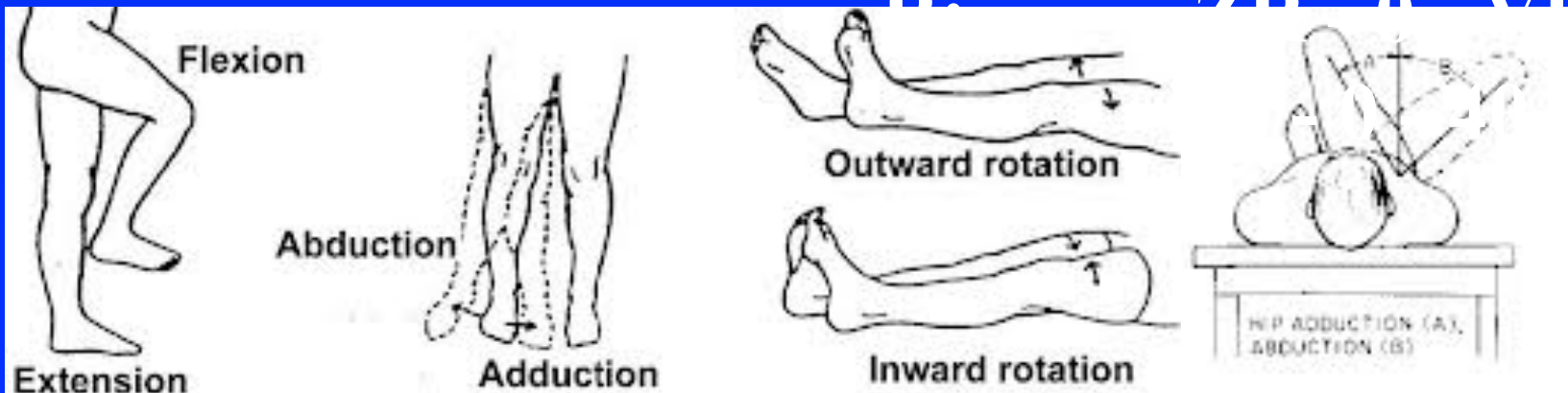
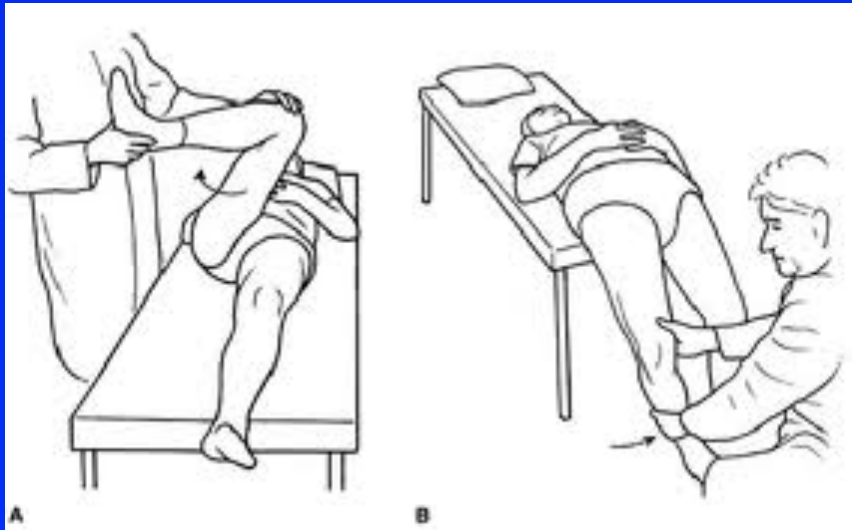
F: abdukce - 0 -
addukce

60 - 0 - 40

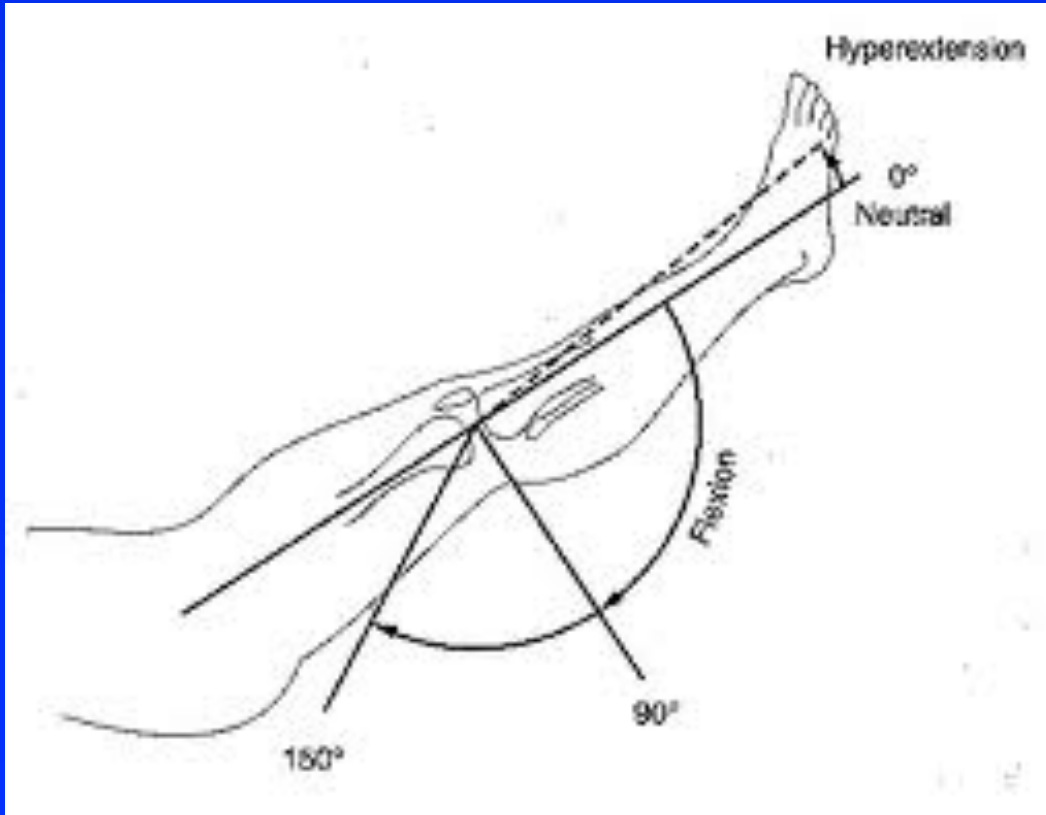
T: abdukce - 0 -
addukce

80 - 0 - 30

R: ZD 0 VR



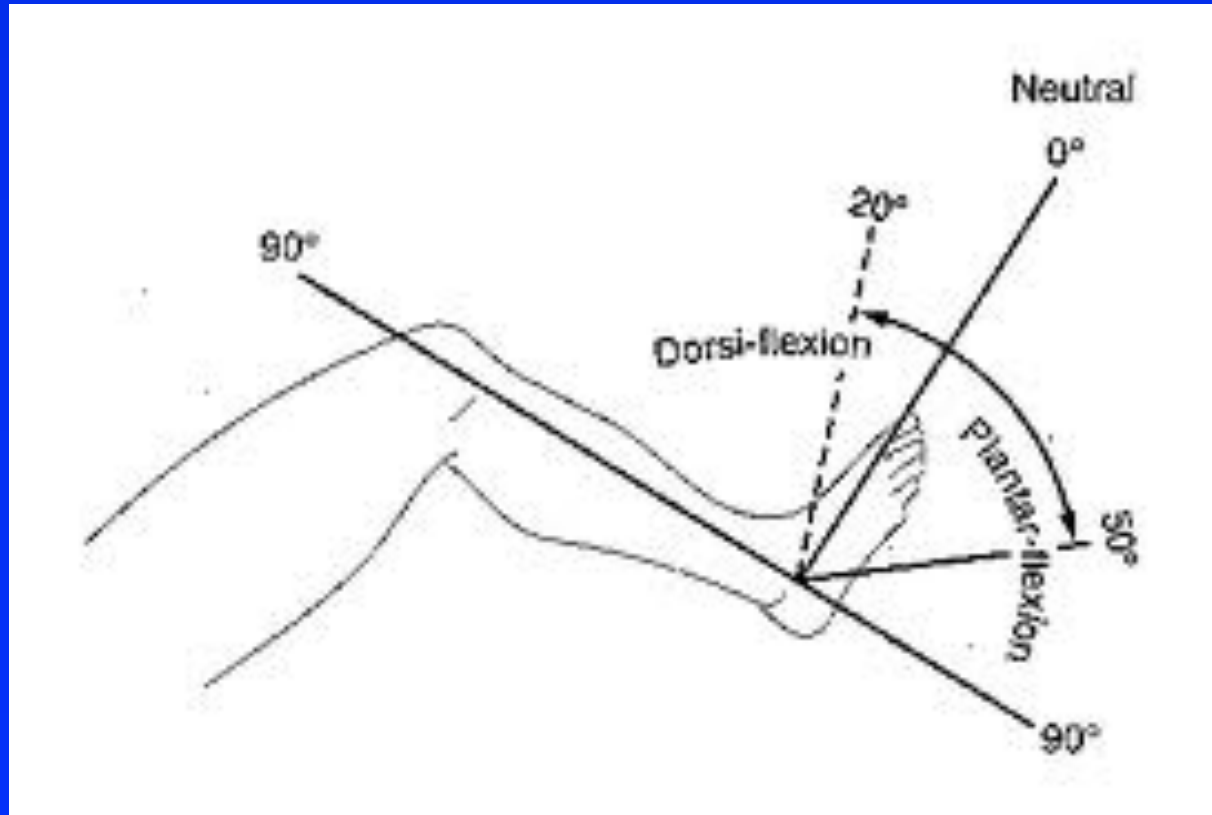
Koleno



**S: extenze - 0 -
flexe**

0 - 0 - 140

Hlezno



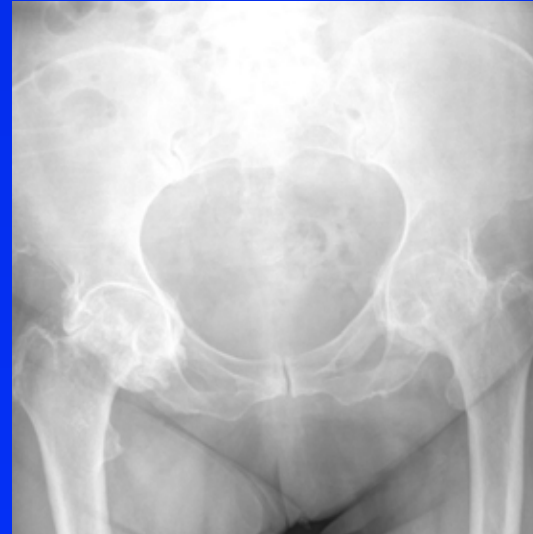**S: extenze (dorziflexe) - 0 - flexe
(plantiflexe)**

20 - 0 - 50

Kloubní ztuhlost a omezení hybnosti

- **Extrartikulární**

- jizevnaté změny měkkých tkání
- trvalé kontraktury svalů
- paraartikulární ossifikace



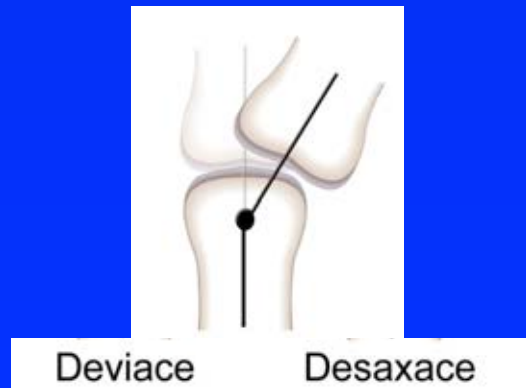
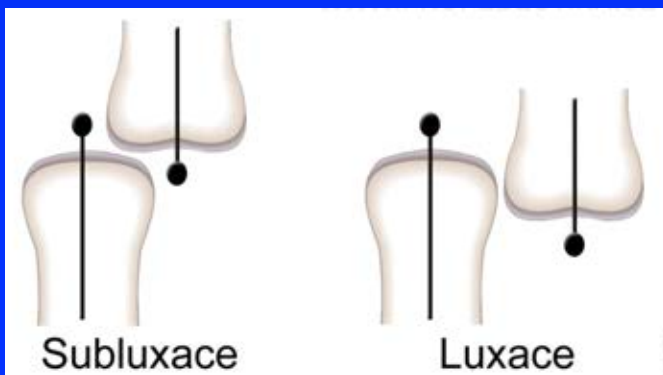
- **Intraartikulární**

- ankylóza (fibrózní, kostěná)
- blokáda kloubu (rpt. menisku, ..)

ZÁPIS: - omezení hybnosti - př. Loket: S 0-40-90
- ankylóza - př. Loket: S 0-40-40

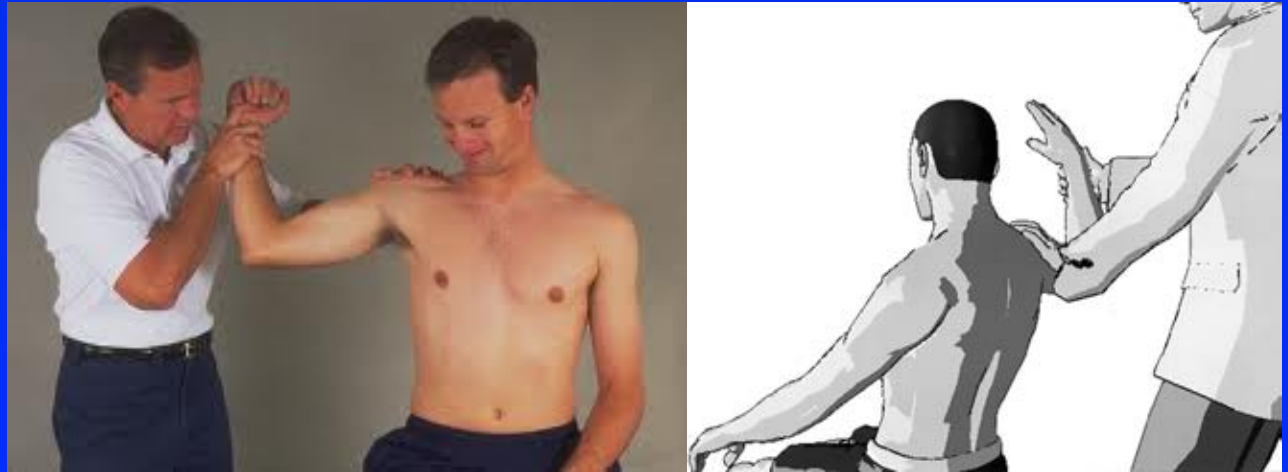Stabilita kloubu

- schopnost udržet při jakékoliv fyziologické poloze kloubní plochy u sebe ve fyziologickém postavení
- zajištěno:
 - tvarem kloubních ploch
 - statickými kloubními stabilizátory (kloubní pouzdro, vazy, labrum)
 - pomocně i dynamickými stabilizátory (svaly)
- nestabilita:
 - akutní traumatická
 - chronická posttraumatická
 - habituální

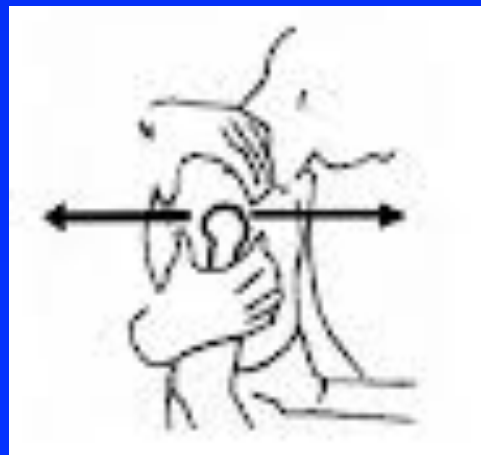


Testy na nestabilitu - rameno

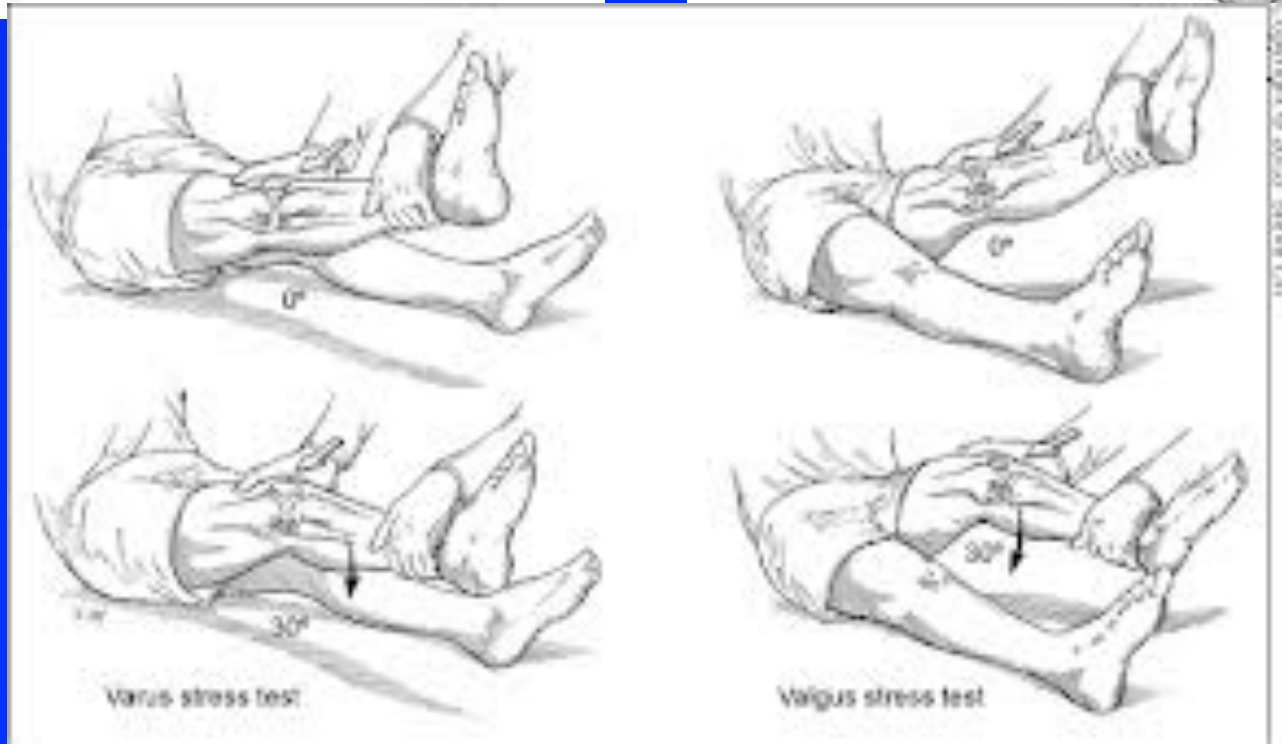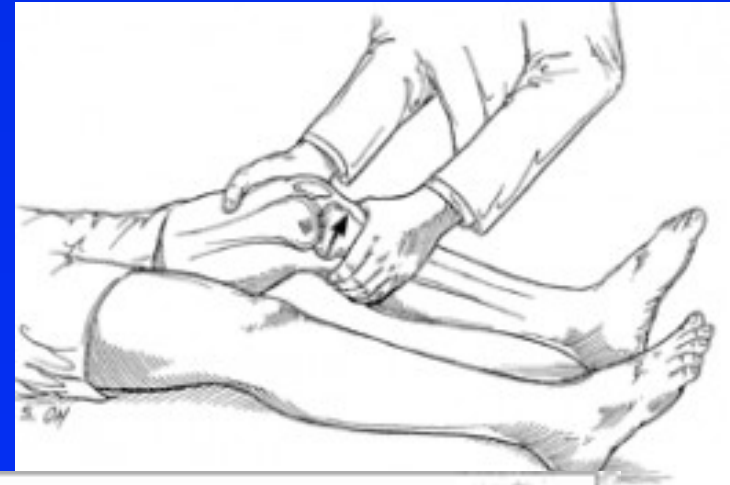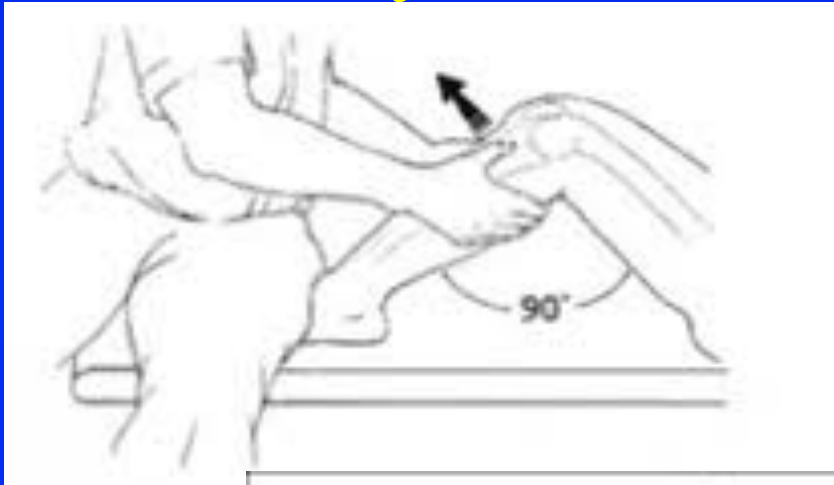
Apperhension test



Zásuvka

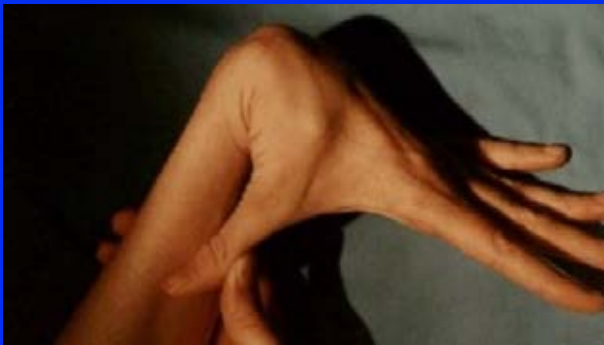

Testy na nestabilitu - koleno

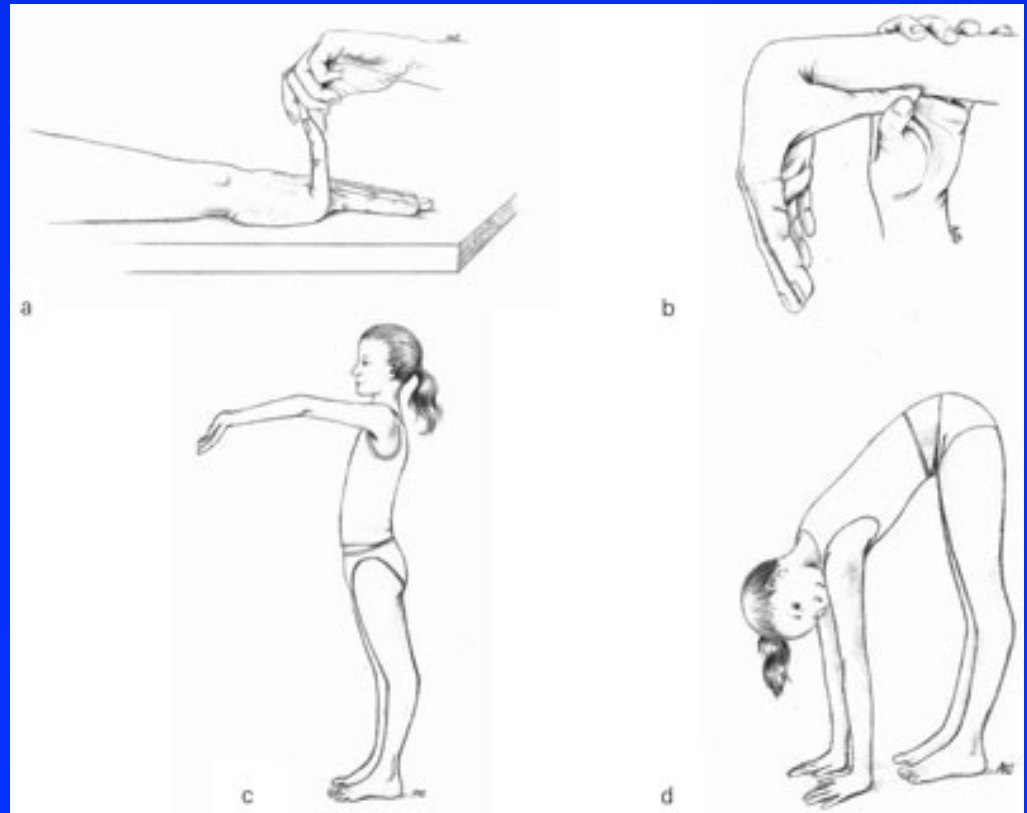


Laxita

- stav se zvýšenou kloubní hrou t.j. rozsahem pohybu v kloubech a páteři

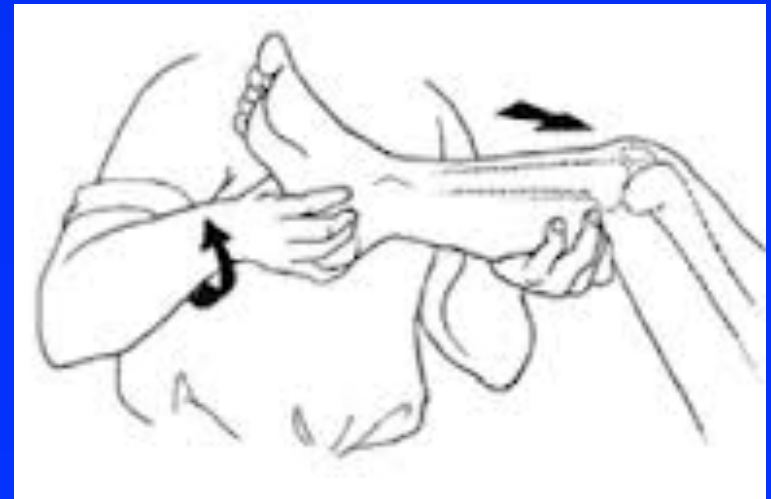
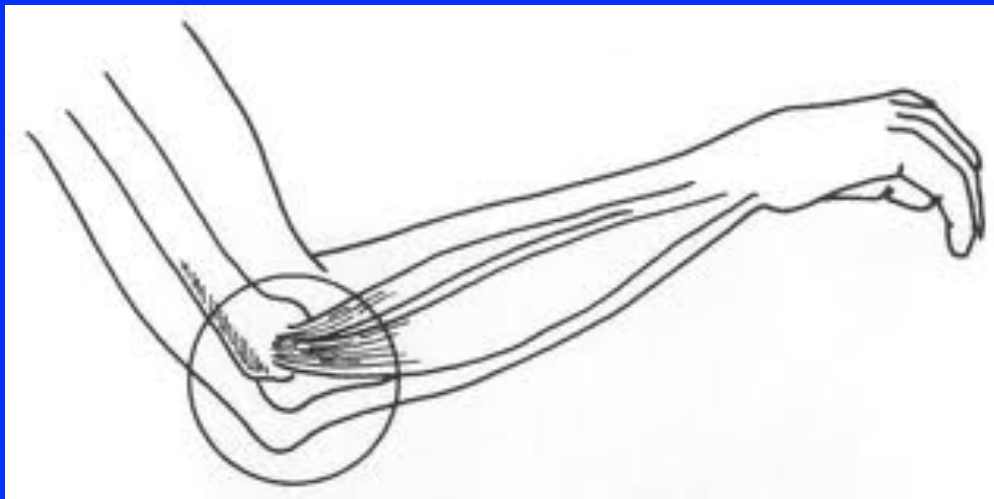
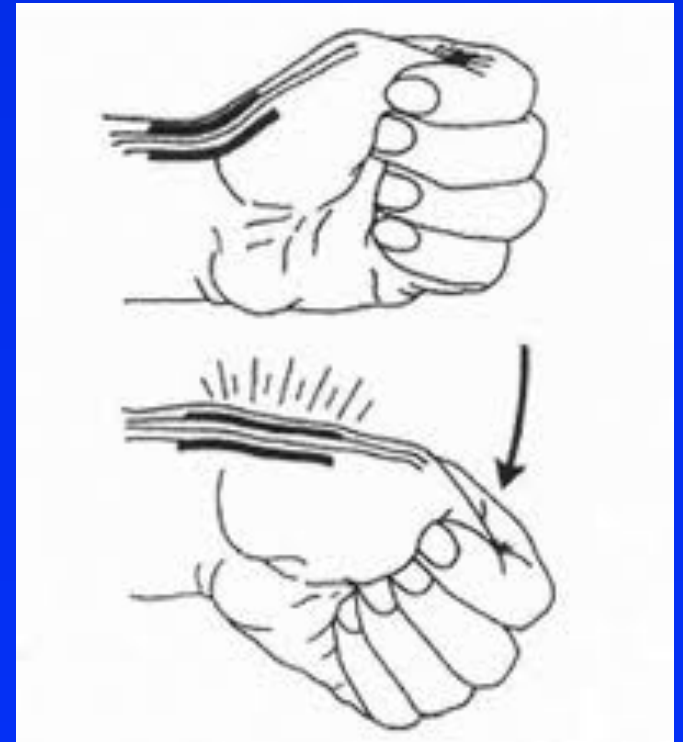


- testy - malík, palec ruky, loket, koleno, dosah na podlahu



Další funkční testy

- Napínací testy
- Odporové testy
- Další provokační manévry (např. na menisky, RM,..)

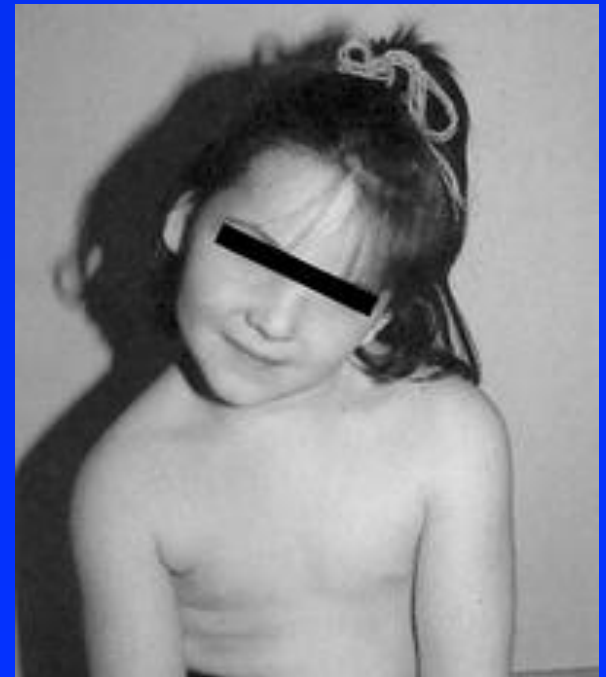
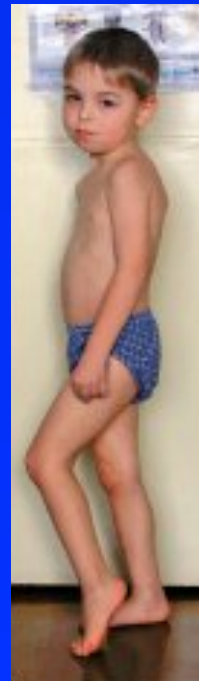
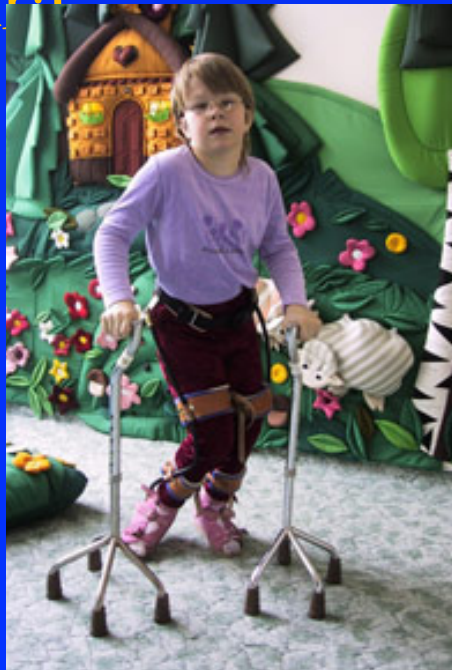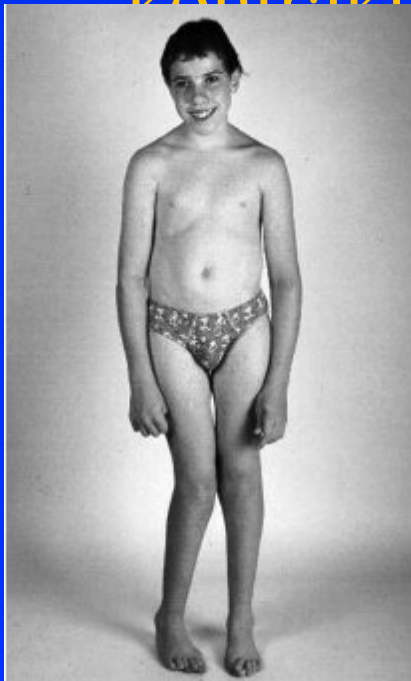Zvukové fenomény v ortopedii

- jemný krepitus resp. drásoty
- hrubý krepitus
- ligamentózní lupnutí
- prasknutí při distrakci kloubních ploch

Svalová kontraktura

- **Dočasná** - lumbago (PV spasmy), torticollis, reflexní spasmus kolemkloubních svalů
- **Trvalá** - spastická forma DMO, po dlouhodobé fixaci, ischemická svalová kontraktura



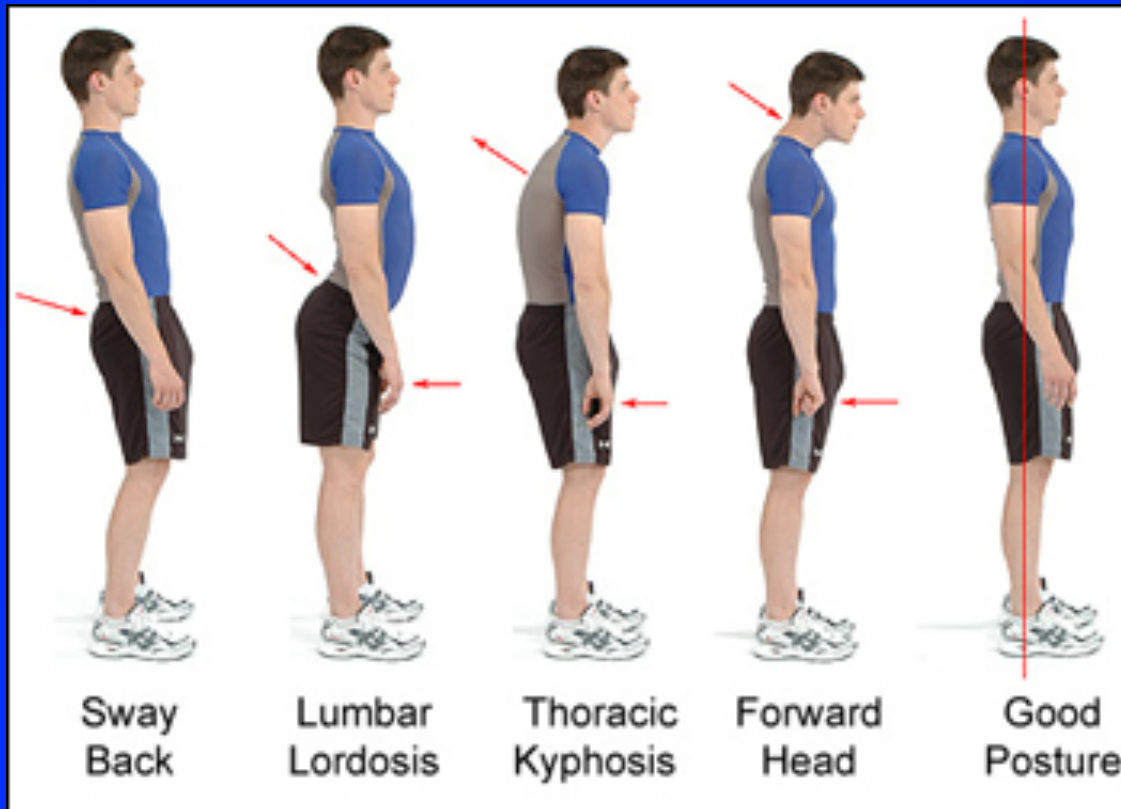
Hodnocení svalstva

- Stav svalstva – eutrofie / hypotrofie / atrofie / hypertrofie
- Svalový tonus - norm. / zvýšený / snížený
- Svalové záškuby
- Svalová síla
 - orientačně - celkově – stisk ruky
 - přesně – pro každý sval či skupinu - svalový test

Svalový test

- 0 - žádný aktivní svalový stah 0 %
- 1 - záškub 10 %
- 2 - pohyb při vyloučení gravitace 25 %
- 3 - pohyb proti gravitaci 50 %
- 4 - pohyb proti gravitaci a mírnému odporu 75 %
- 5 - normální svalová síla 100 %


Držení těla



- Správné držení těla:
 - vzpřímený postoj
 - klidový postoj
 - napjatý postoj
- Vadné držení těla
 - Posturální kyfóza
 - Plochá záda
 - Bederní hyperlordóza

Chůze

- Fáze:
 1. Dotek paty
 2. Fáze stojná
 3. Fáze odvinutí špičky
 4. Fáze švihu



Poruchy stereotypu chůze (kulhání)

- Antalgická chůze
- Napadání při zkratku
- Kulhání při ankylóze v kloubu DKK
- Trendelenburgovo kulhání
- Kolébavá kachní chůze
- Hemiparetická
- Spastická (nůžkovitá, skrčenecká, špičková)
- Stepáž s padavou nohou (kohoutí chůze)
- Ataktická chůze
- Parkinsonská

Postup vyšetření

Hlava

Krk

Hrudník

Břicho

Pánev

Páteř

Horní končetiny

Dolní končetiny

Pomocné vyšetřovací metody

- RTG, fistulografie, artrografie
- Angiografie
- Ultrasonografie
- CT, MRI
- Scintigrafie
- DEXA
- Bioptické vyšetření

RTG vyšetření

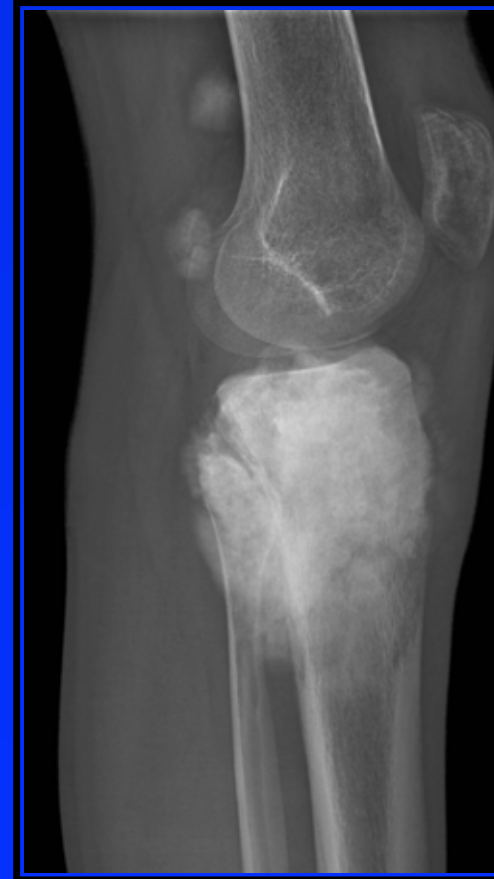
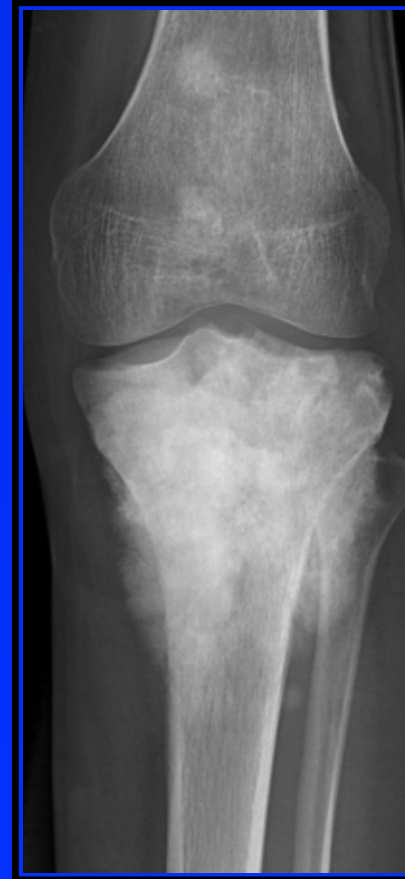
Základní vyšetření – ve dvou rovinách, AP a bočná.

Popis:

- Anatonická lokalizace
- Tvar, velikost a osová odchylka
- Struktura kosti

4 základní stavy:

- Kostní hypertrofie
- Kostní atrofie
- Osteolýza
- Osteonekróza



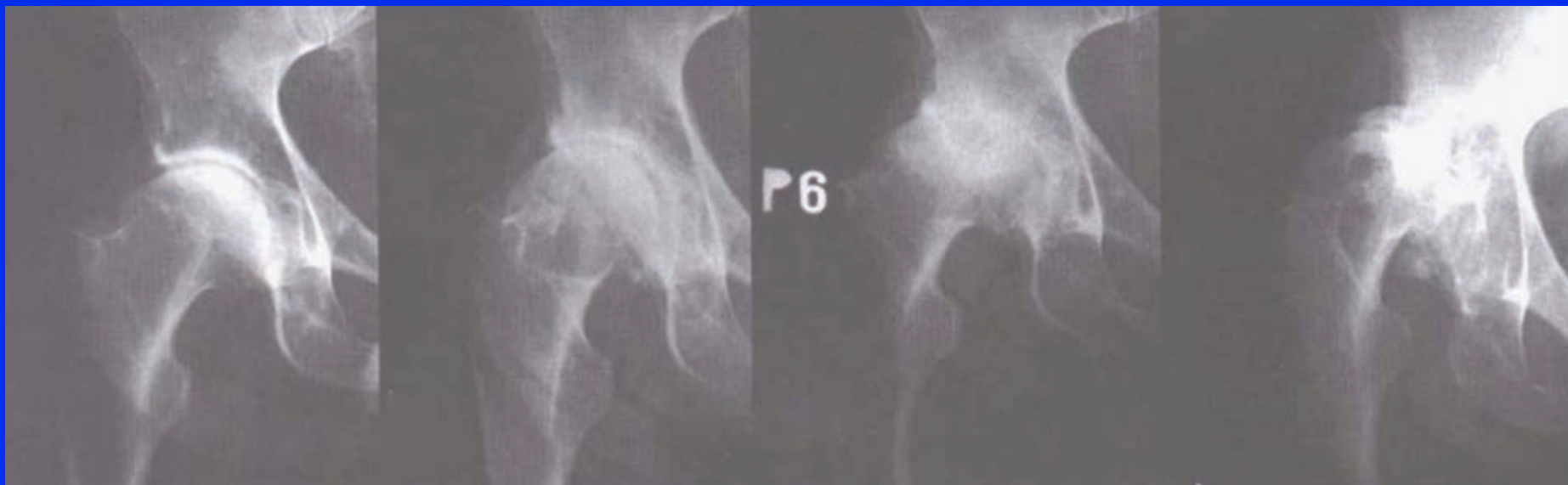RTG stupně osteoartrózy podle Kellgren- Lawrence

I.

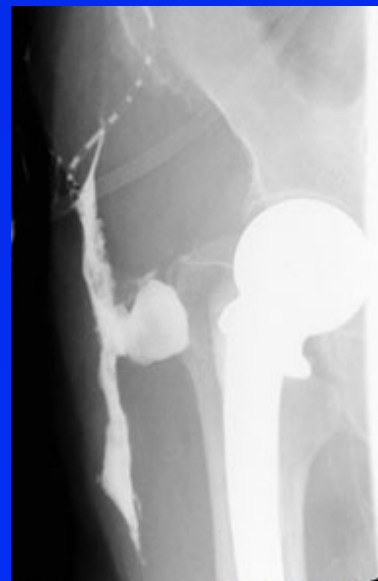
II.

III.

IV.

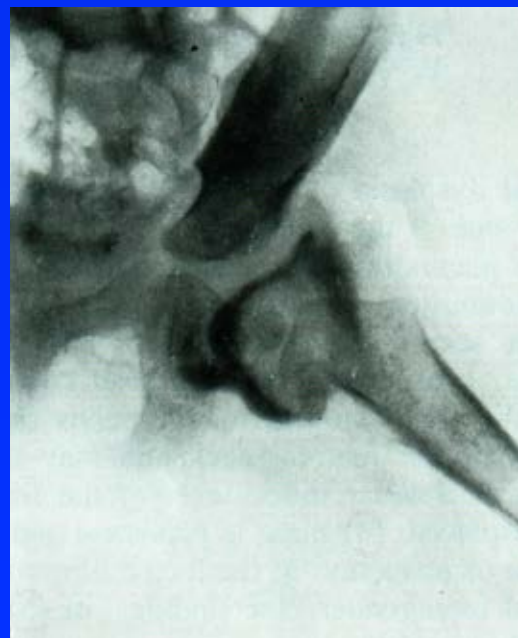

Fistulografie



Artrografie

Velký invertovaný
limbus,
dichotomická
hlavice femuru



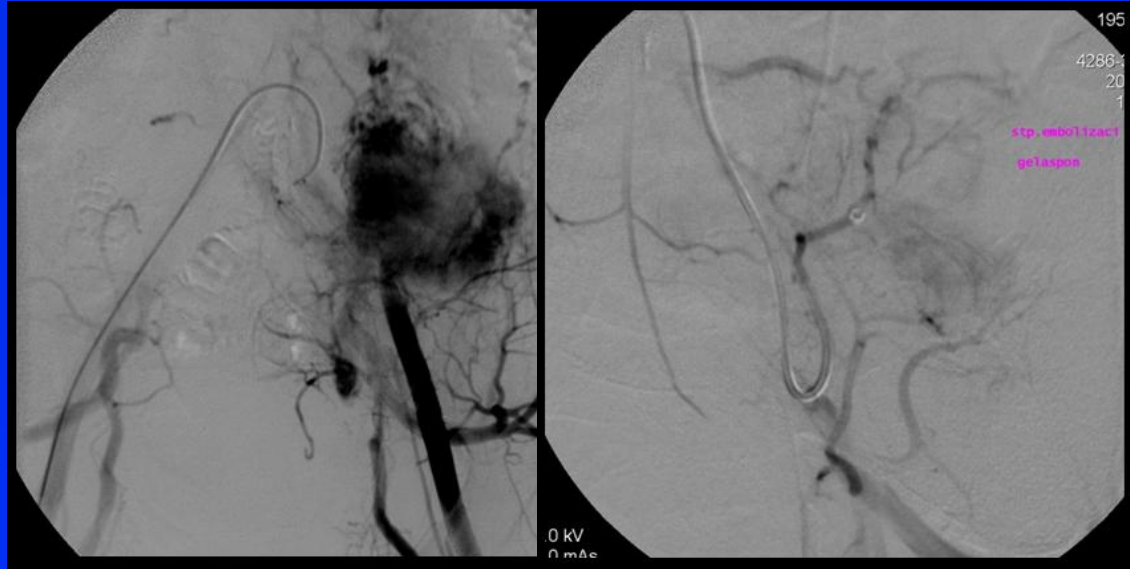
Angiografie

Klasická angiografie

CT angiografie

MR angiografie

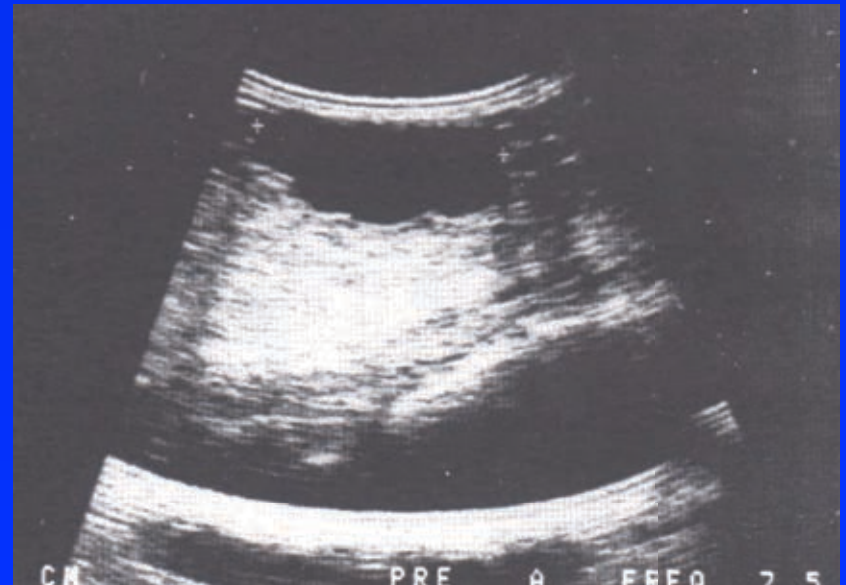
Digitální subtrakční angiografie

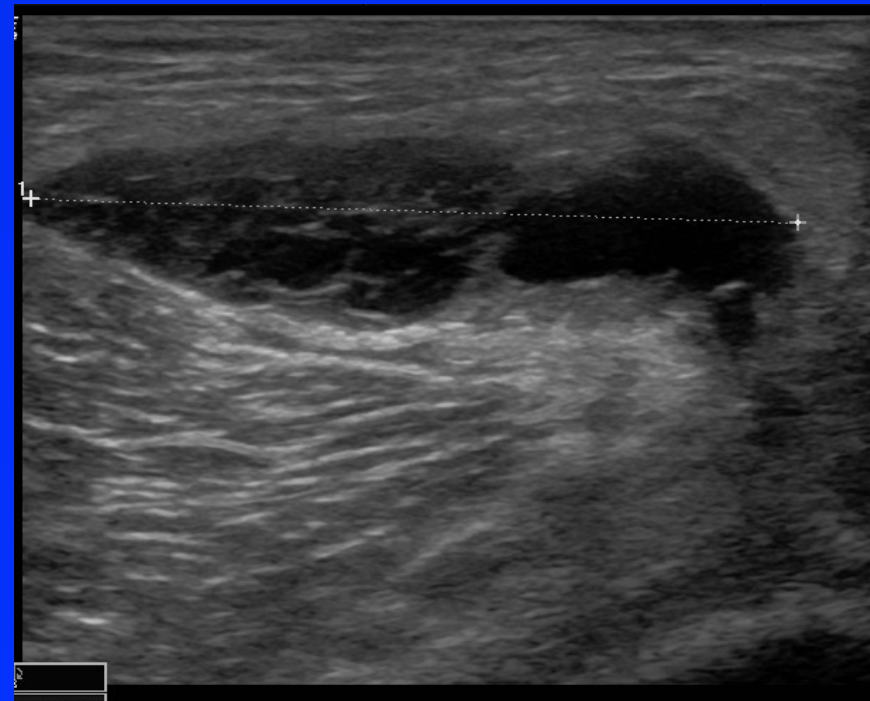
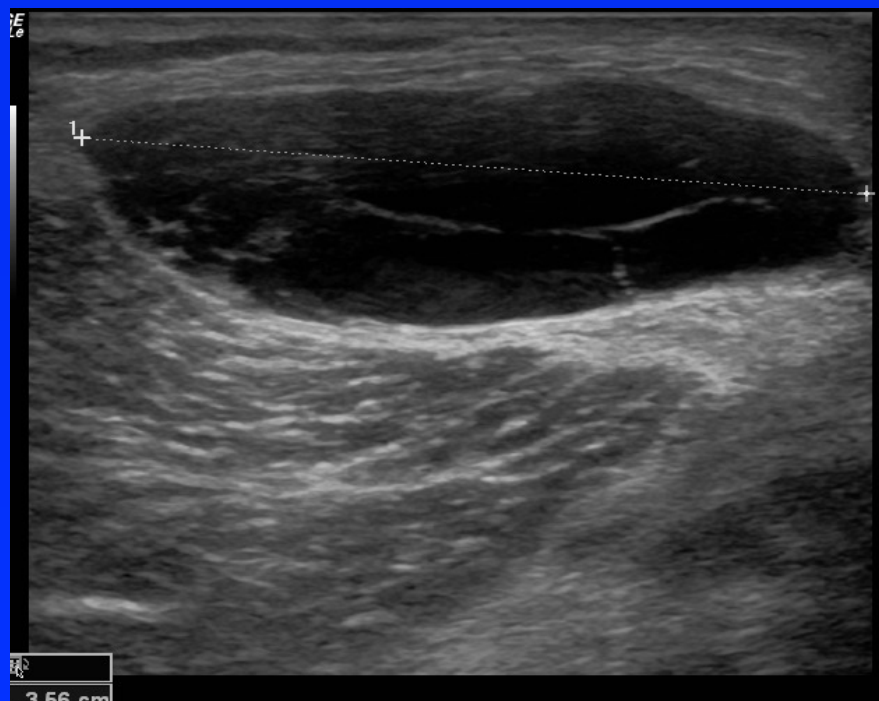
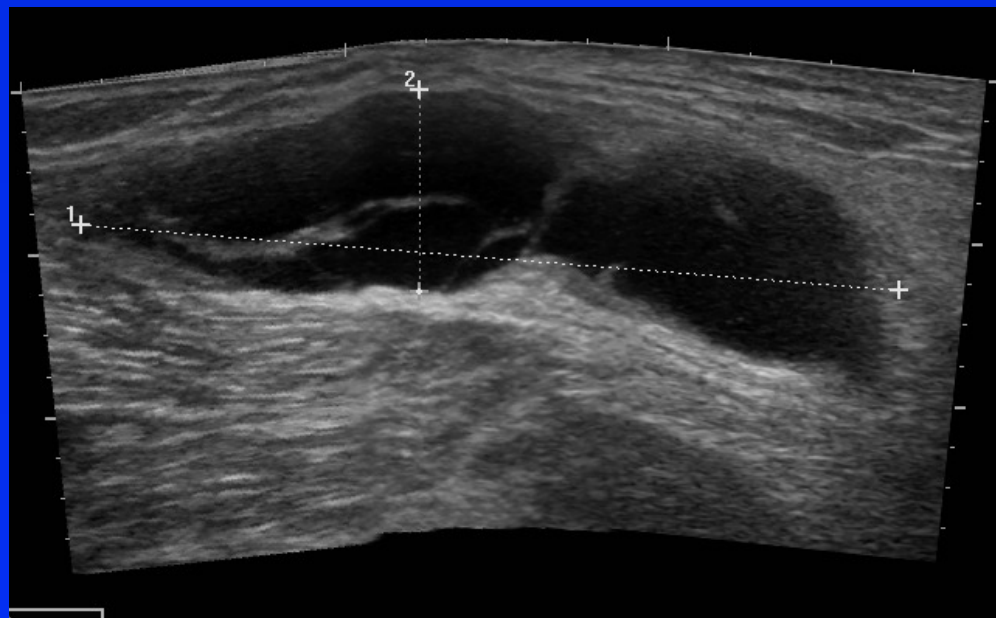
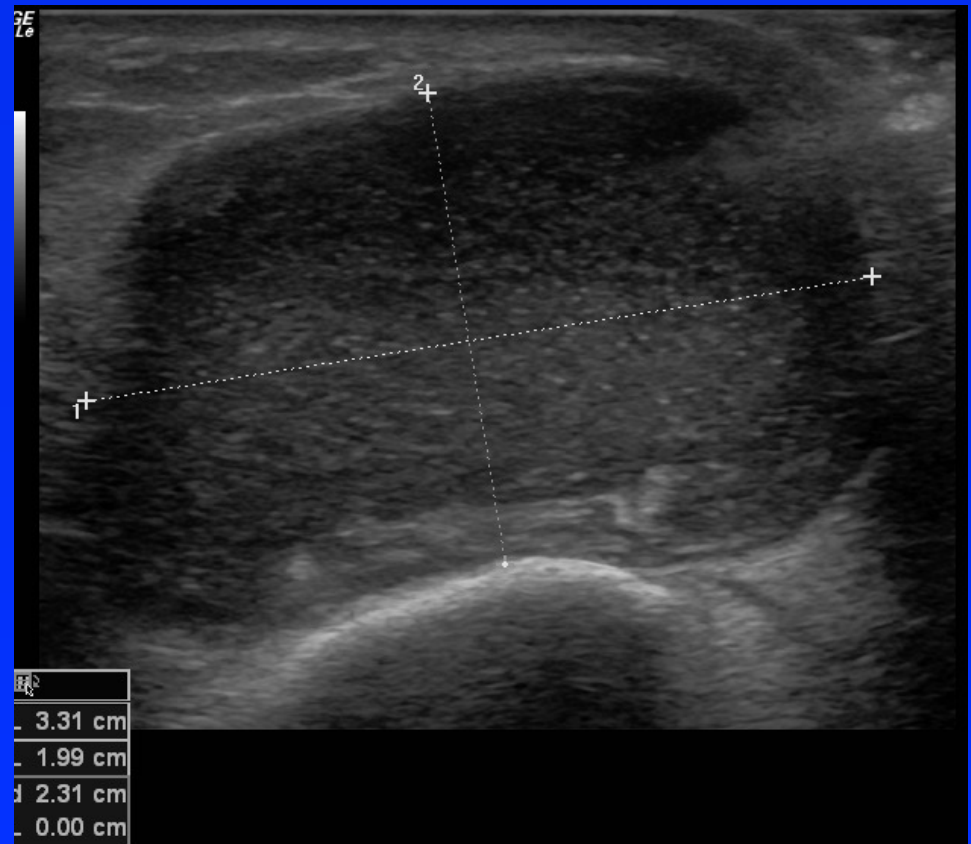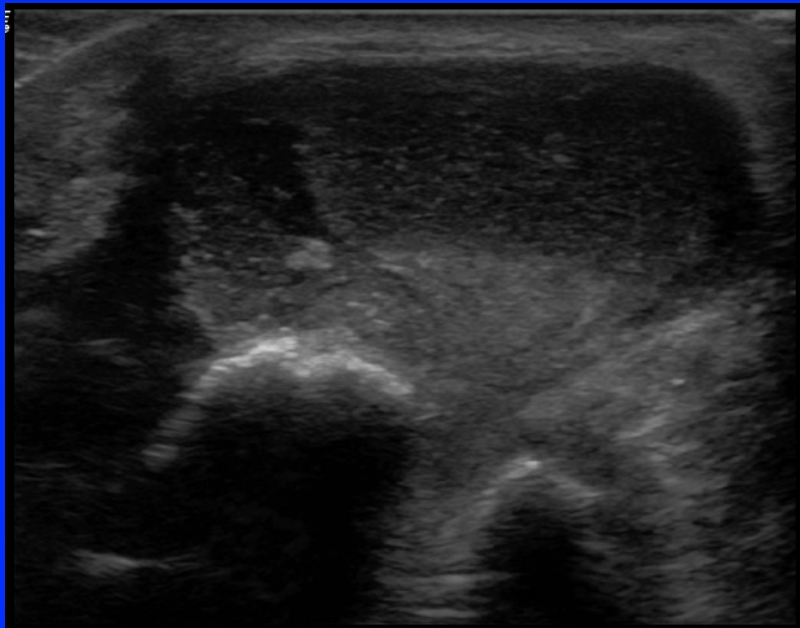
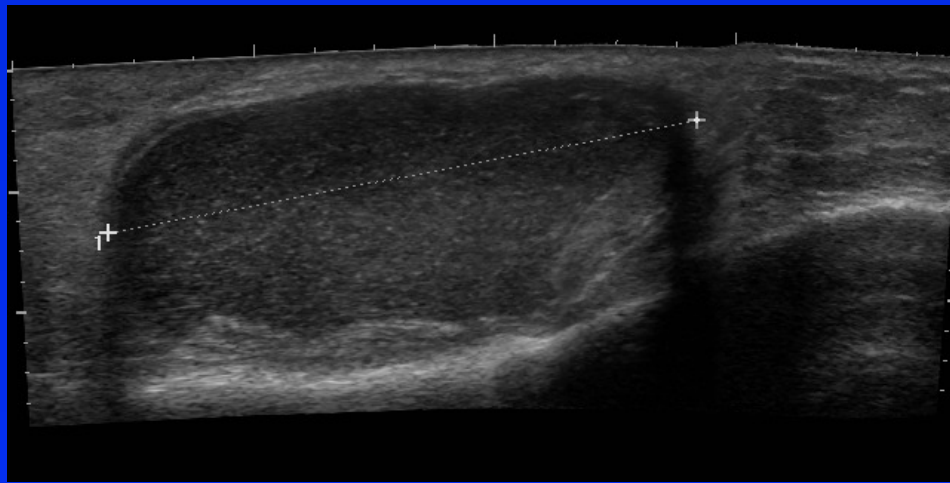
Ultrasonografie

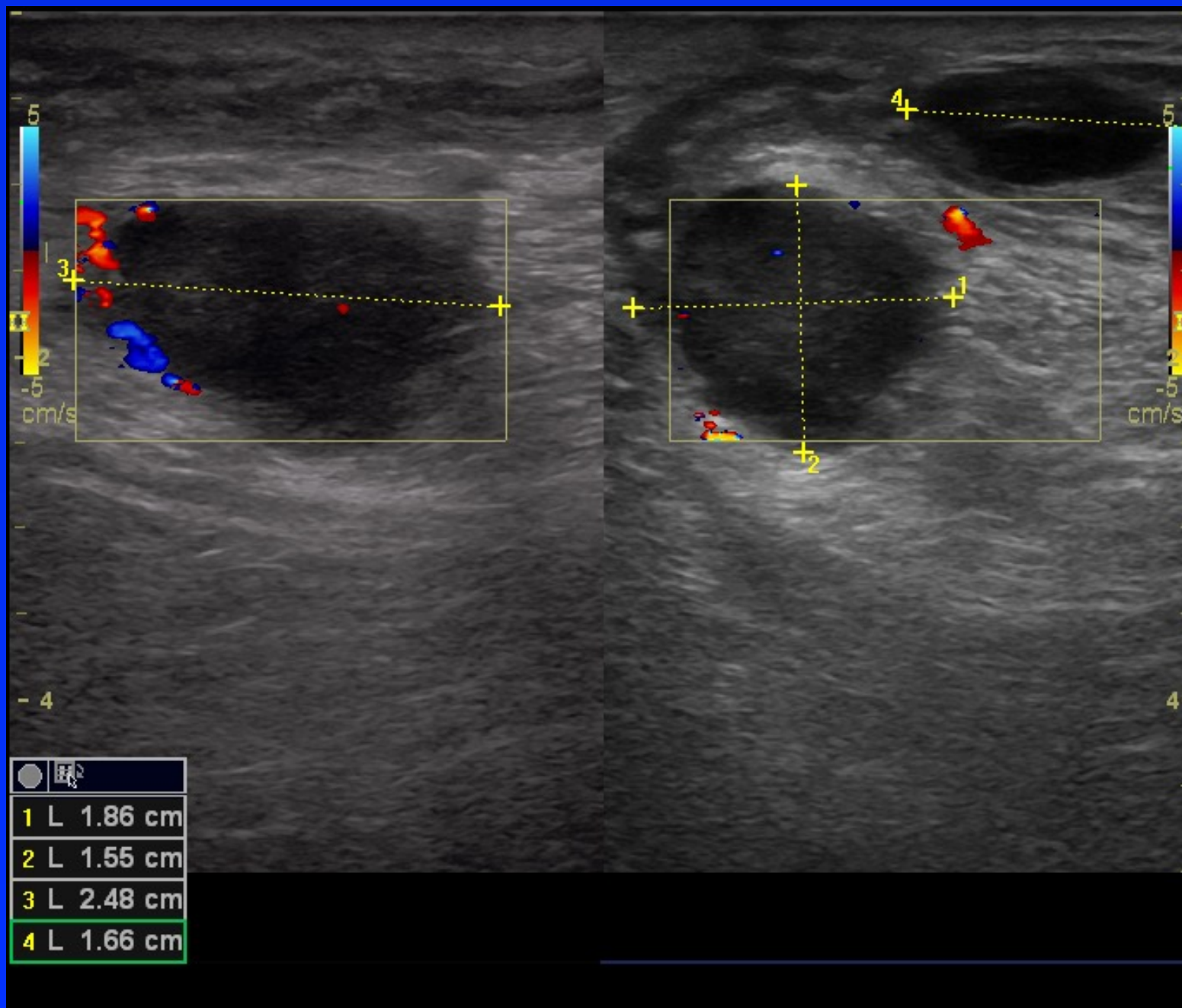
Podle echogenity (odrazivosti) lze uspořádat tkáně:
Kost (výrazně echogenní), vazivo, sval, tuk, chrupavka,
tekutina (minimální echogenita).
Anechogenní struktura- černá
Hypoechogenní struktura- šedá
Hyperechogenní - bílá

Diagnostika měkkých tkání
Diagnostika nádorů
Diagnostika VDK
Zjištění výpotku v kloubu
Další využití





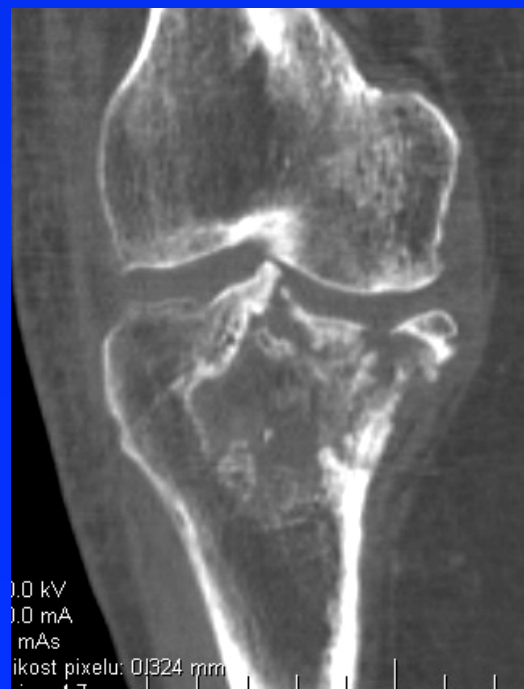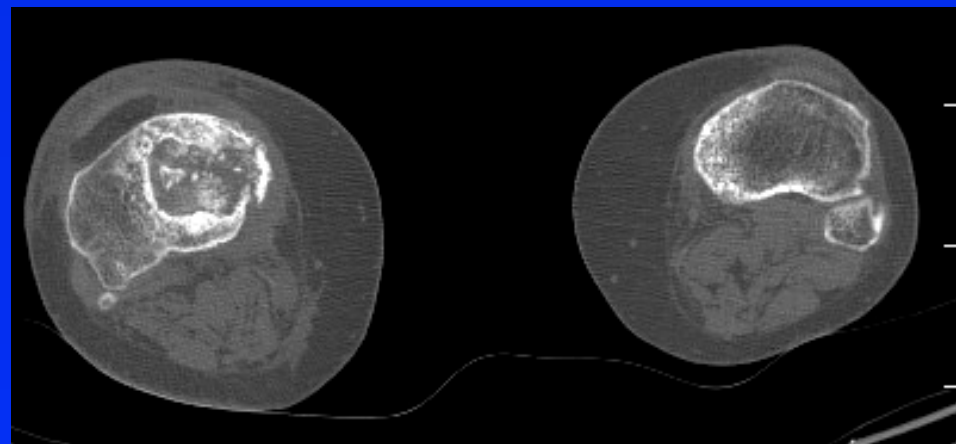




Výpočetní tomografie CT

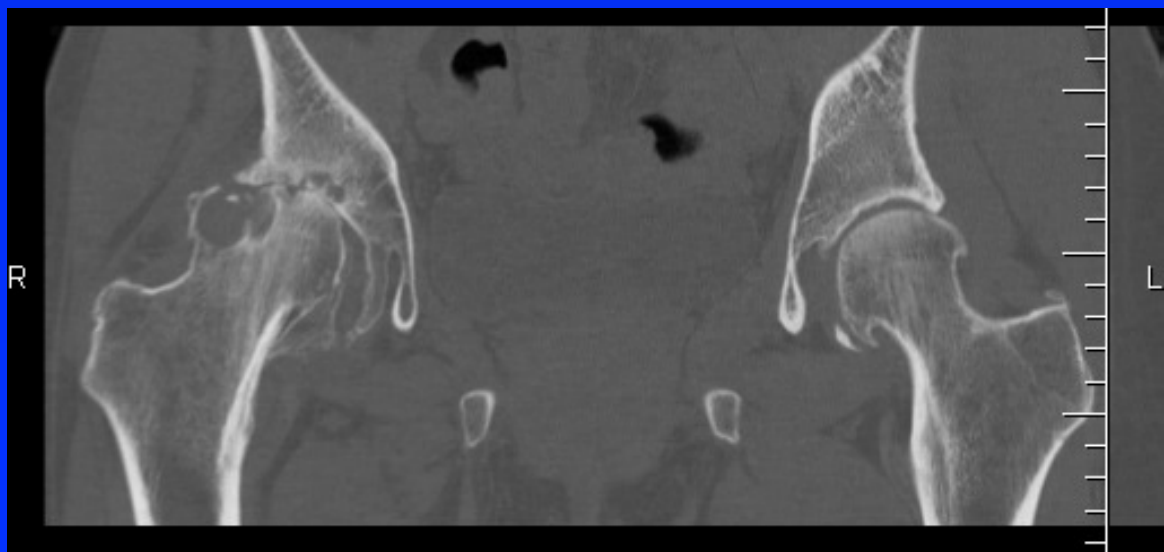
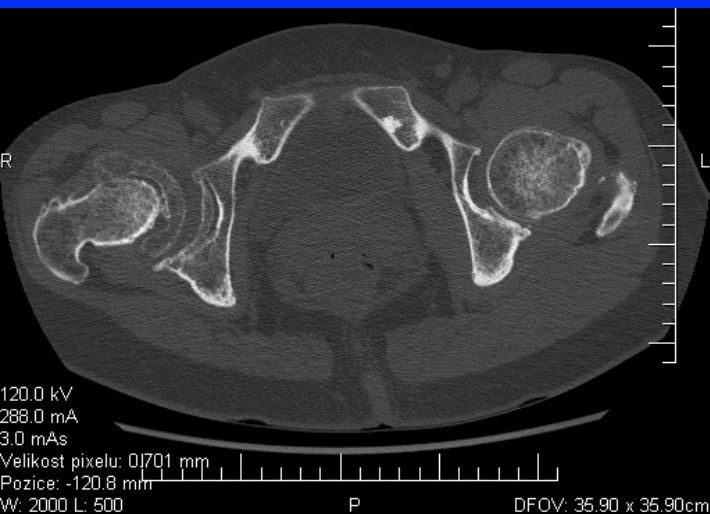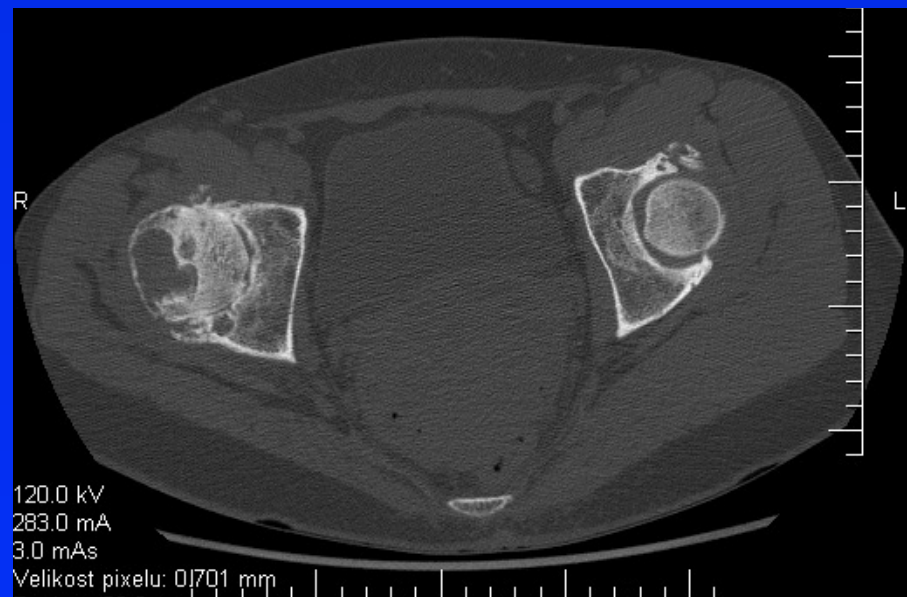
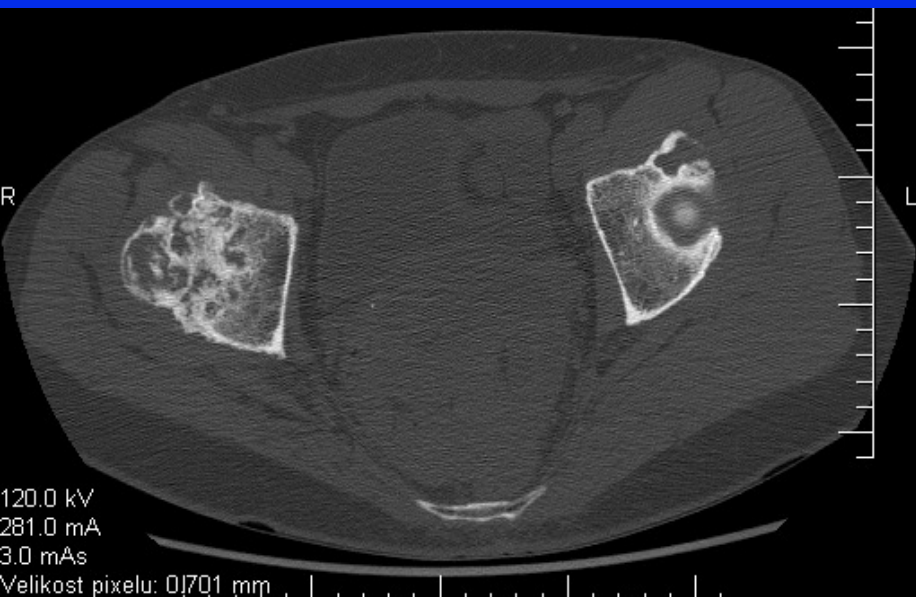
Absorpce RTG záření ve tkáních
Fotony se přeměňují na el. impulsy
Ty se převádí do digitální podoby
Tkáňová denzita – odstíny šedi
Vzduch – 1000 H.U.
Voda 0 H.U.
Kost + 1000 H.U.
Kontrastní látky- enhancement

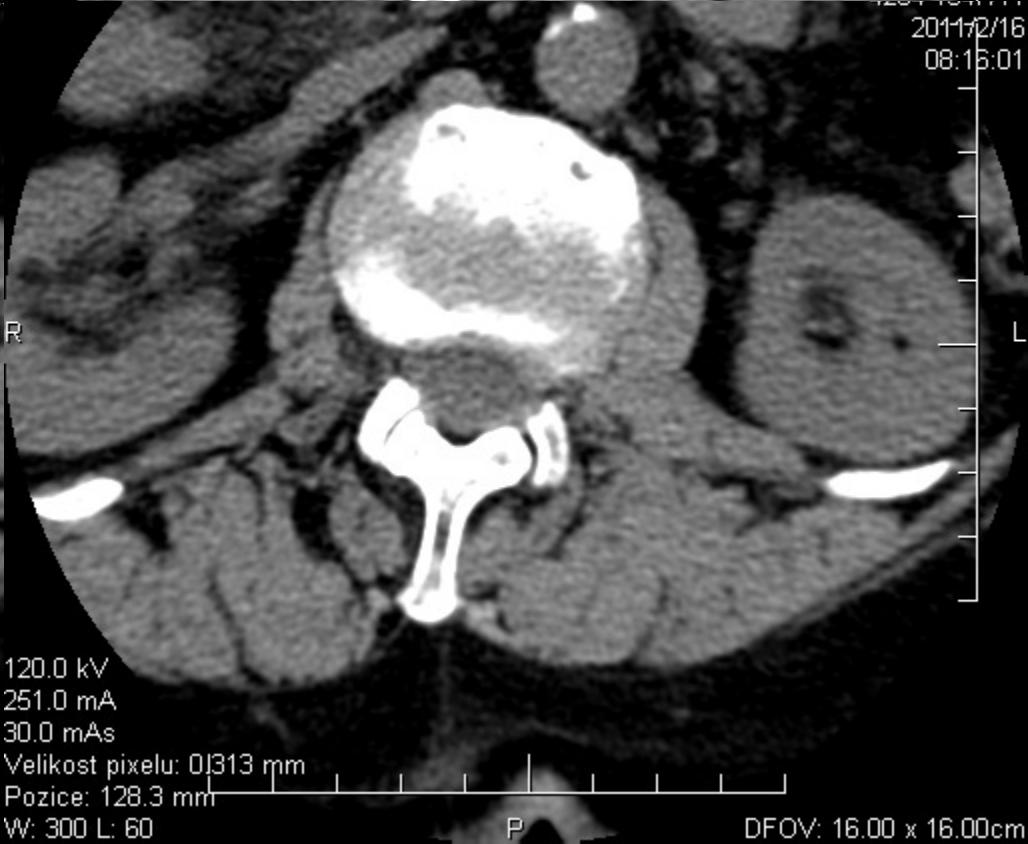
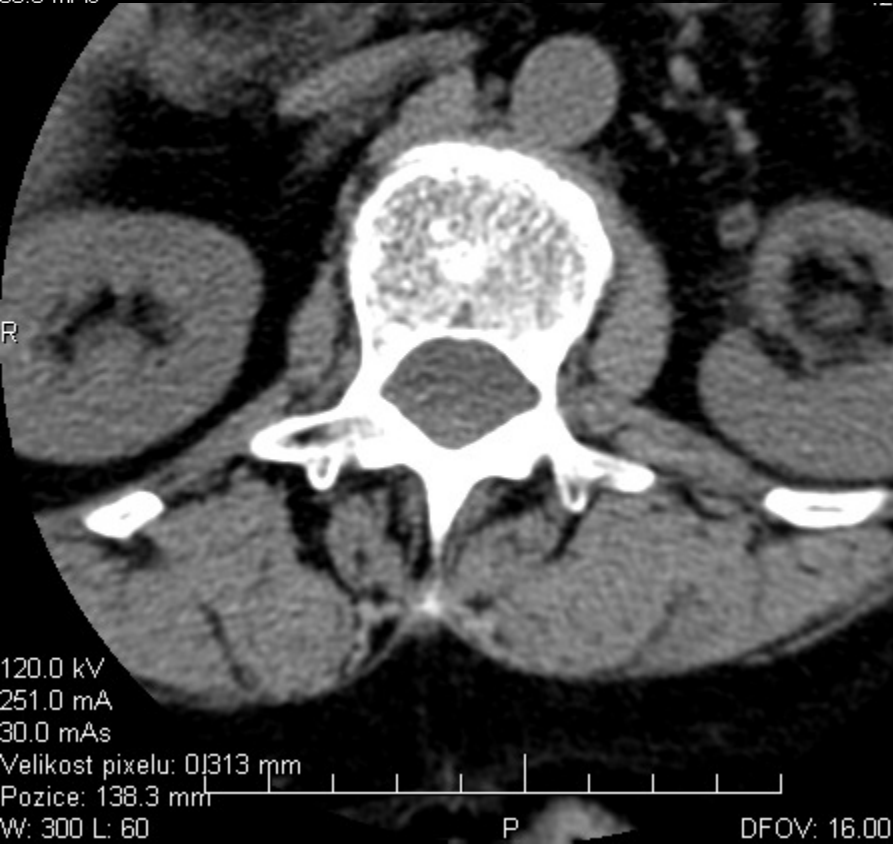
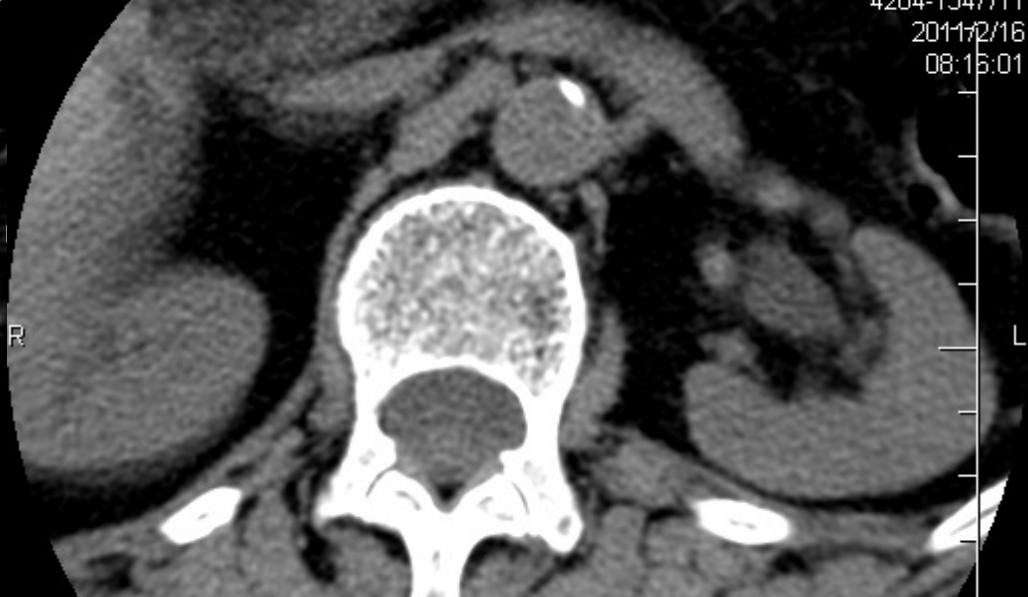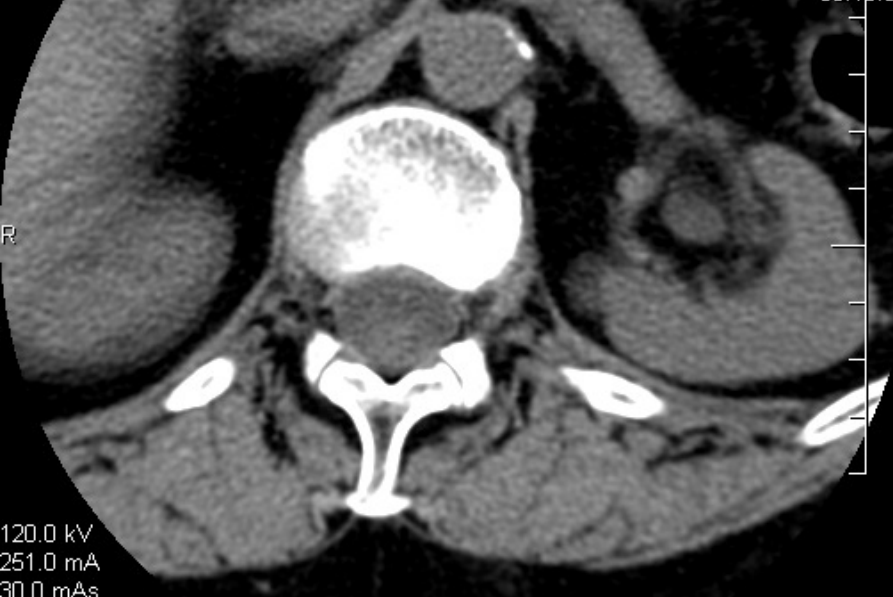Onemocnění kostí
Nádory kostí a kloubů

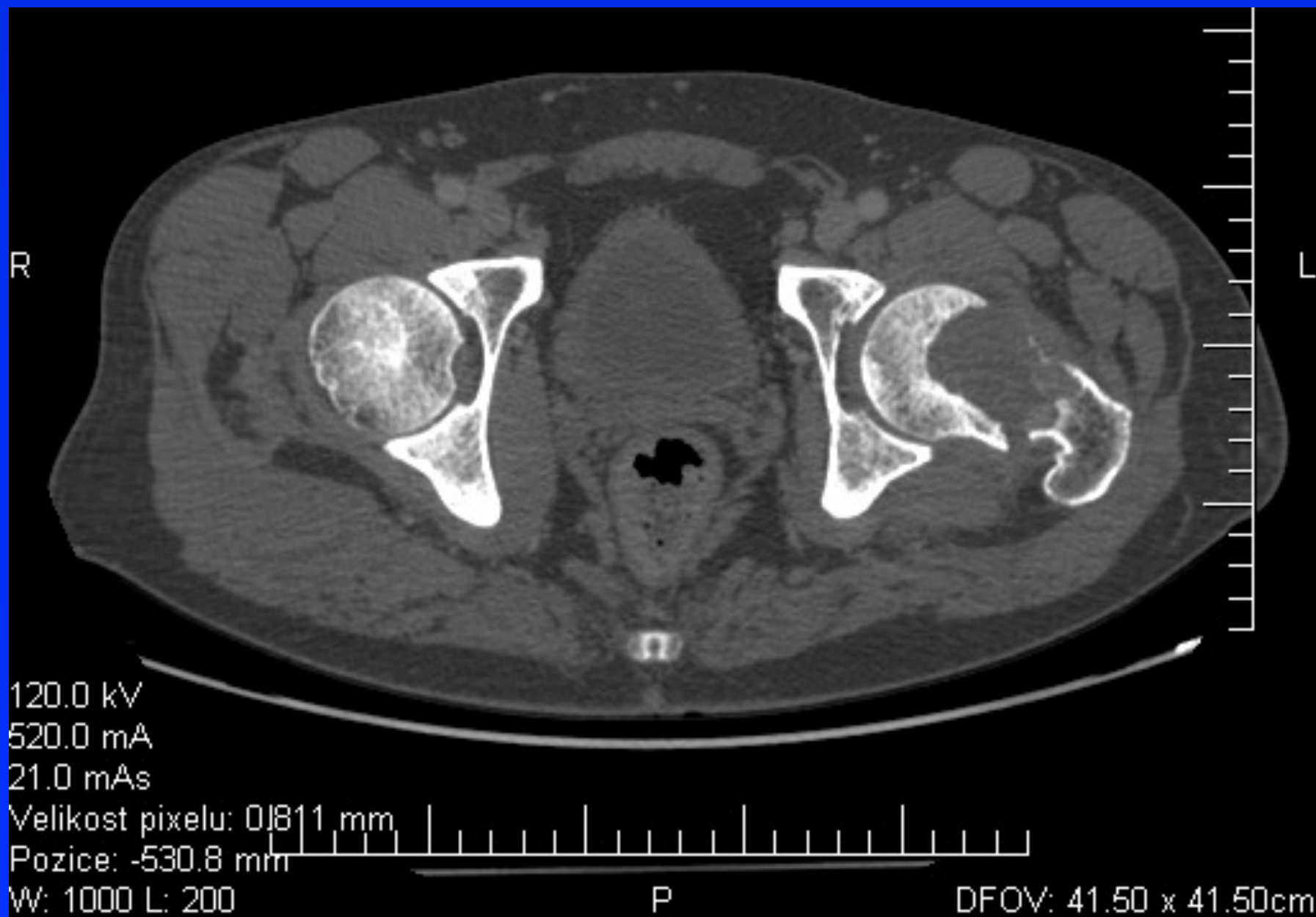

0.0 kV
0.0 mA
mAs
ikost pixelu: 0.1324 mm

CT





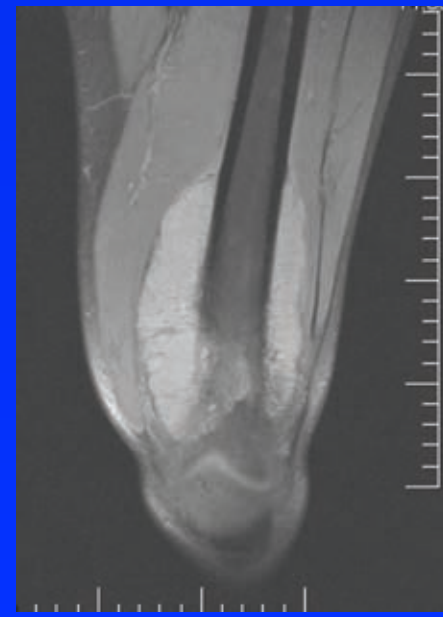
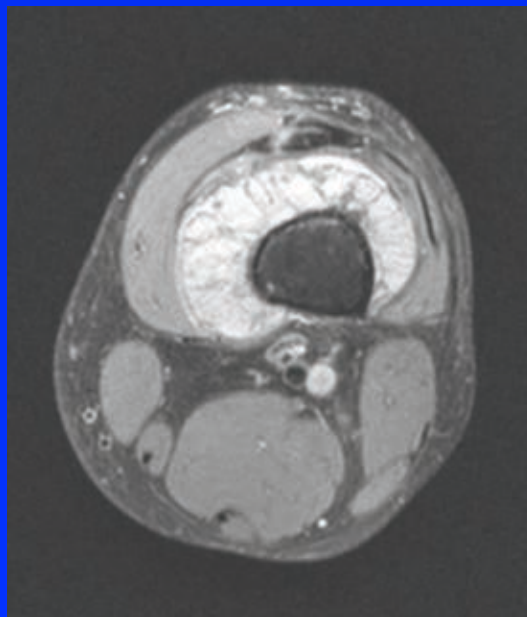
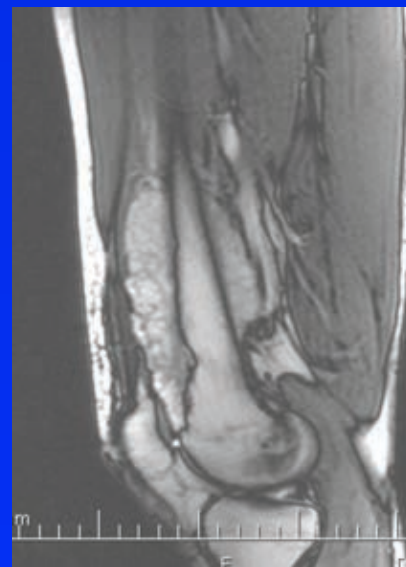


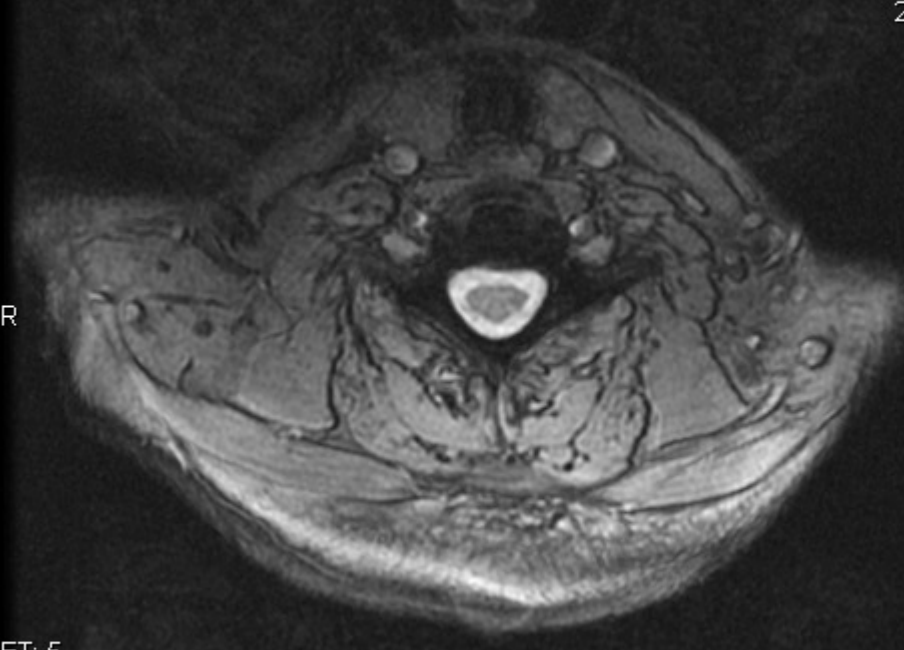
Magnetická rezonance MRI

Silné magnetické pole
Změny magnetických momentů spinu
atomových jader s lichým
atomovým číslem.

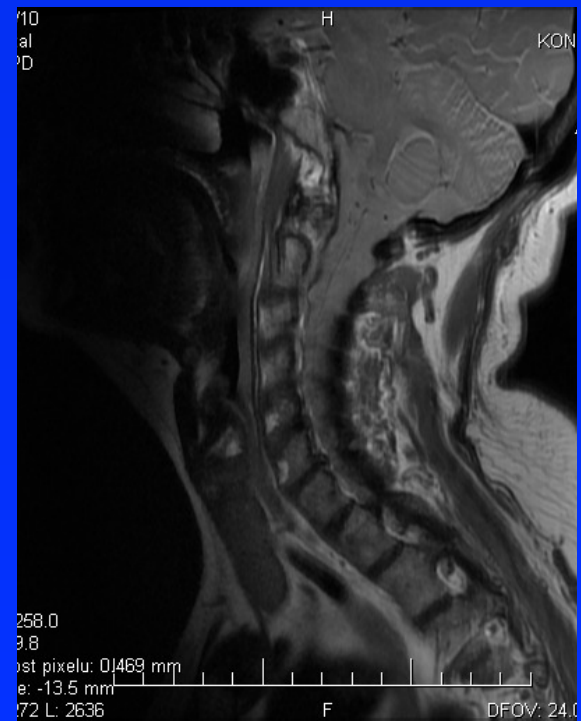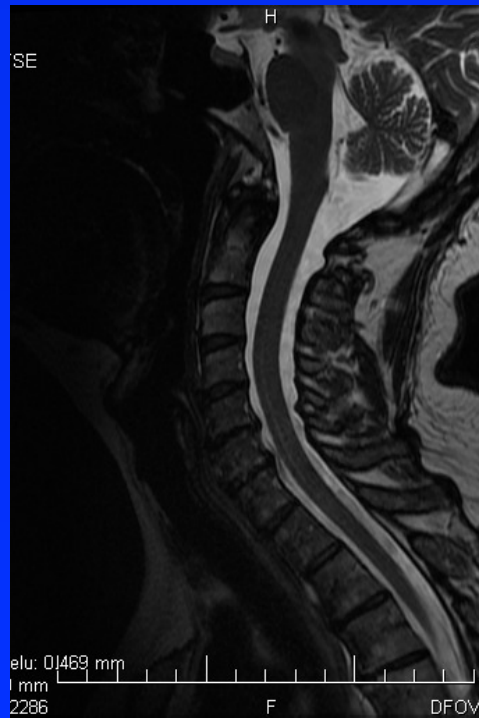
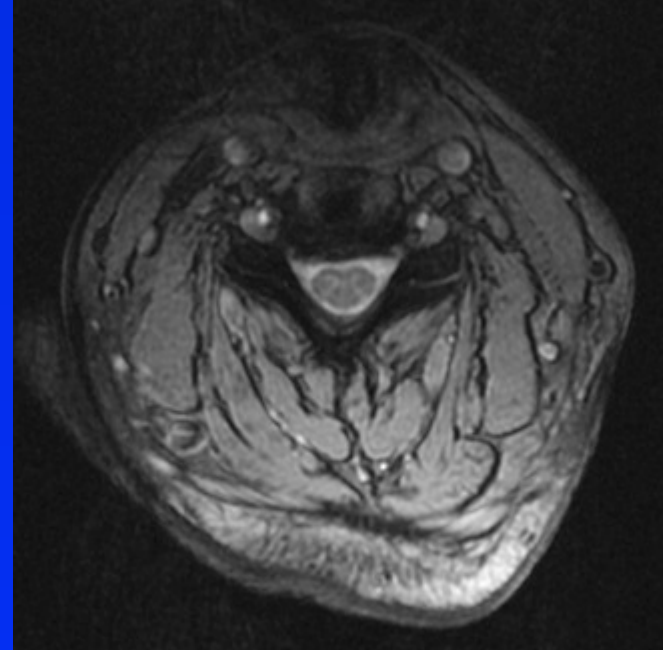
Hyposignální- tmavé
Hypersignální - světlé

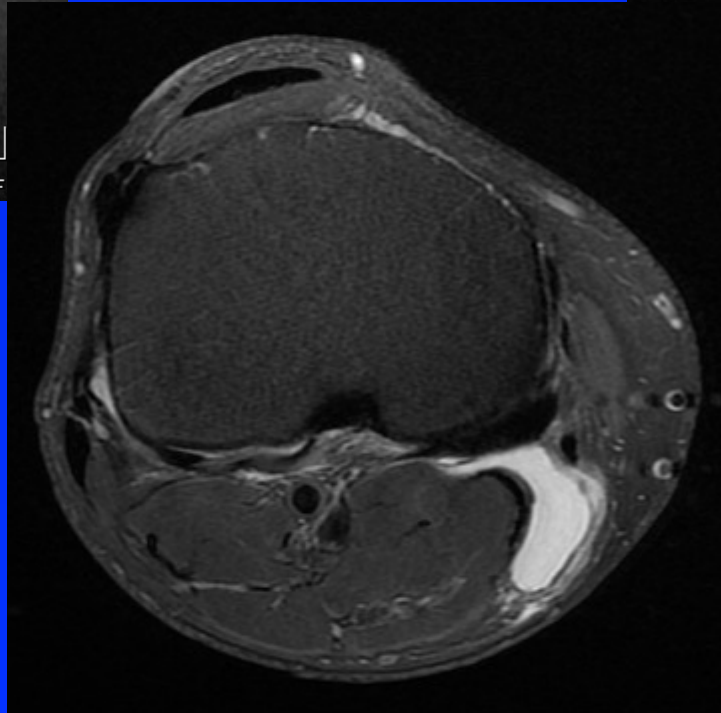
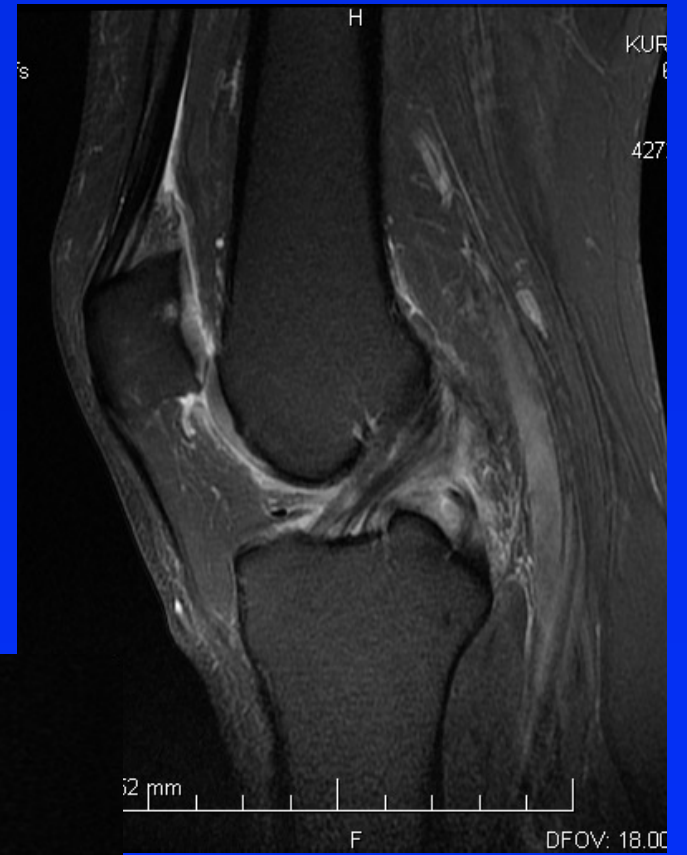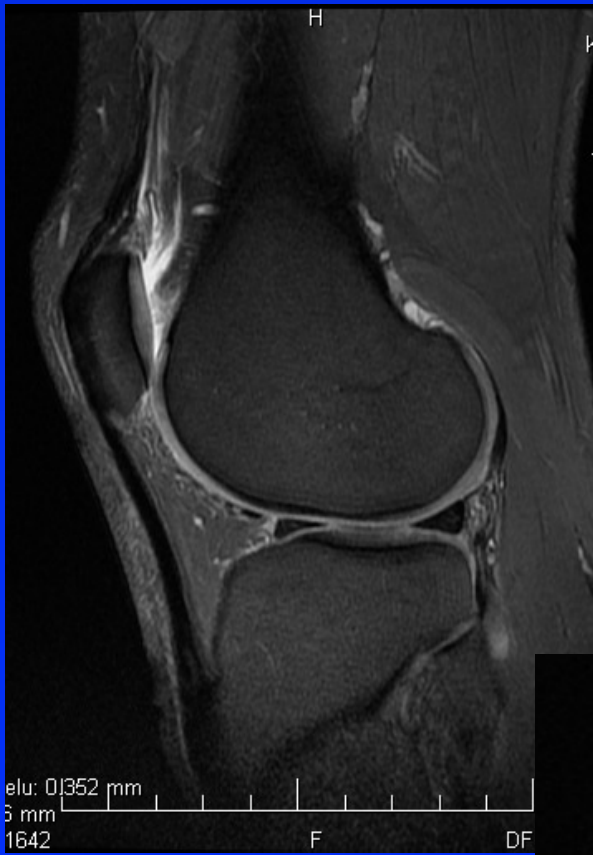Nádory měkkých tkáně
Onemocnění měkkých tkání
Onemocnění páteře

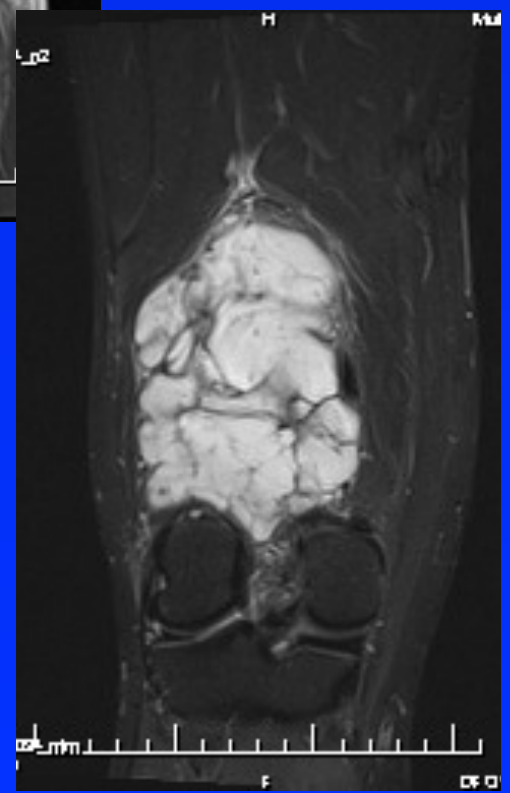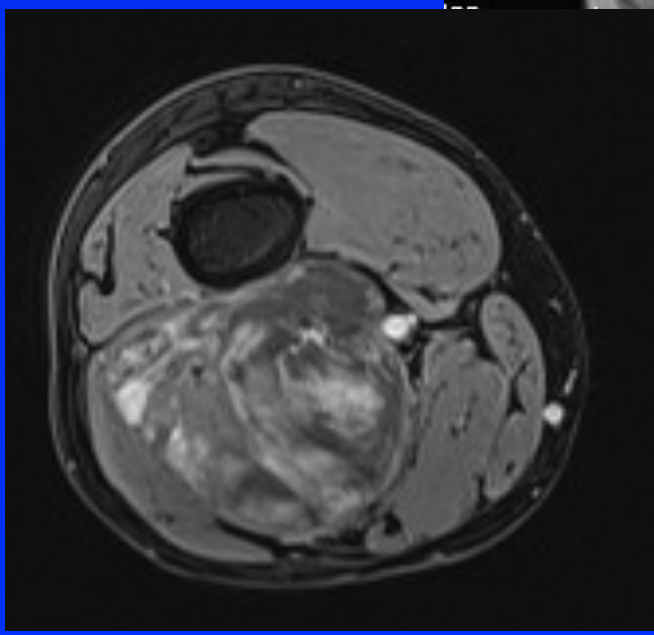
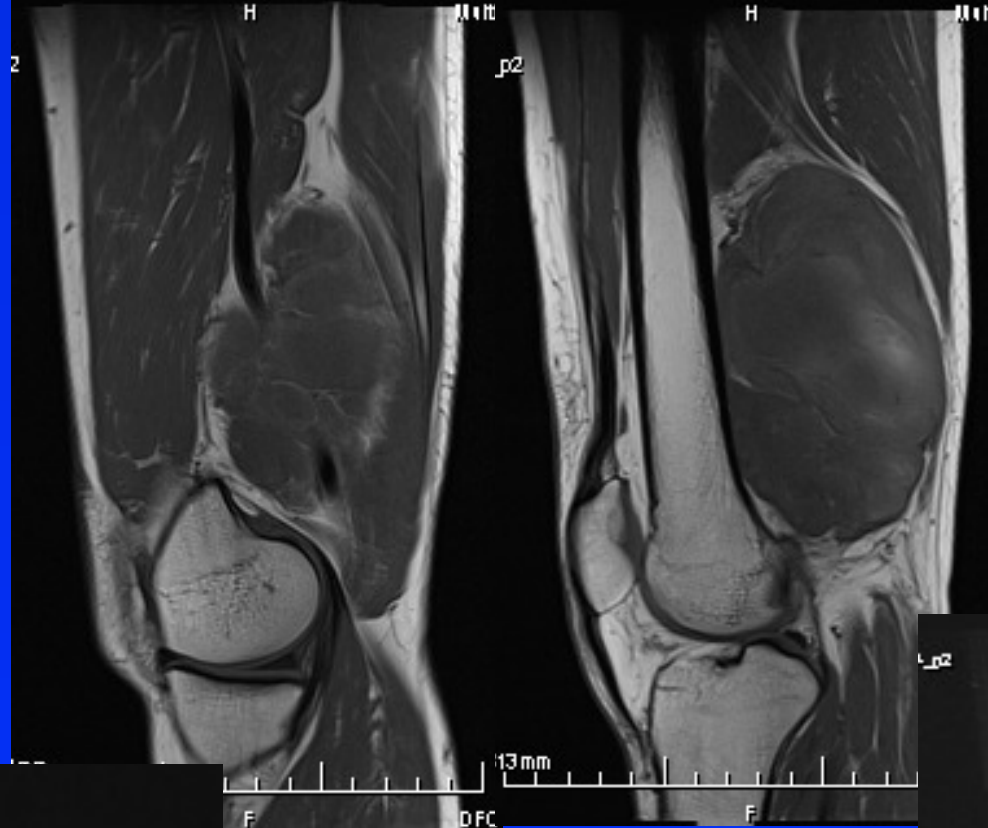




MRI

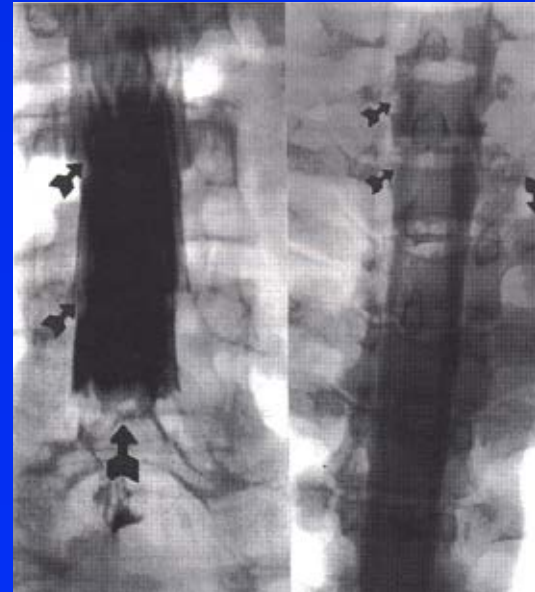




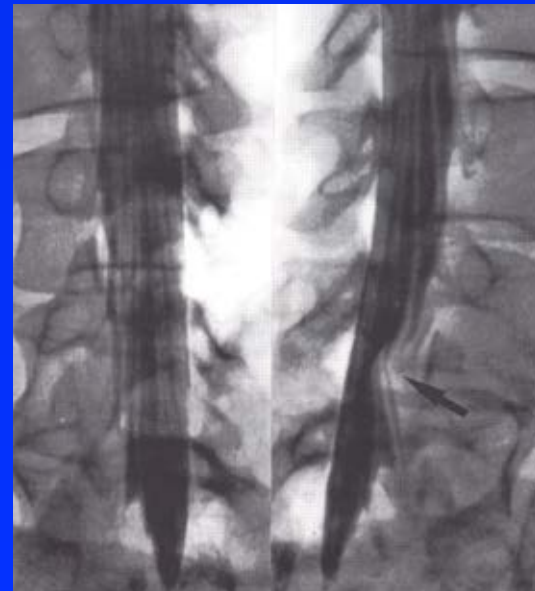


Perimyelografie

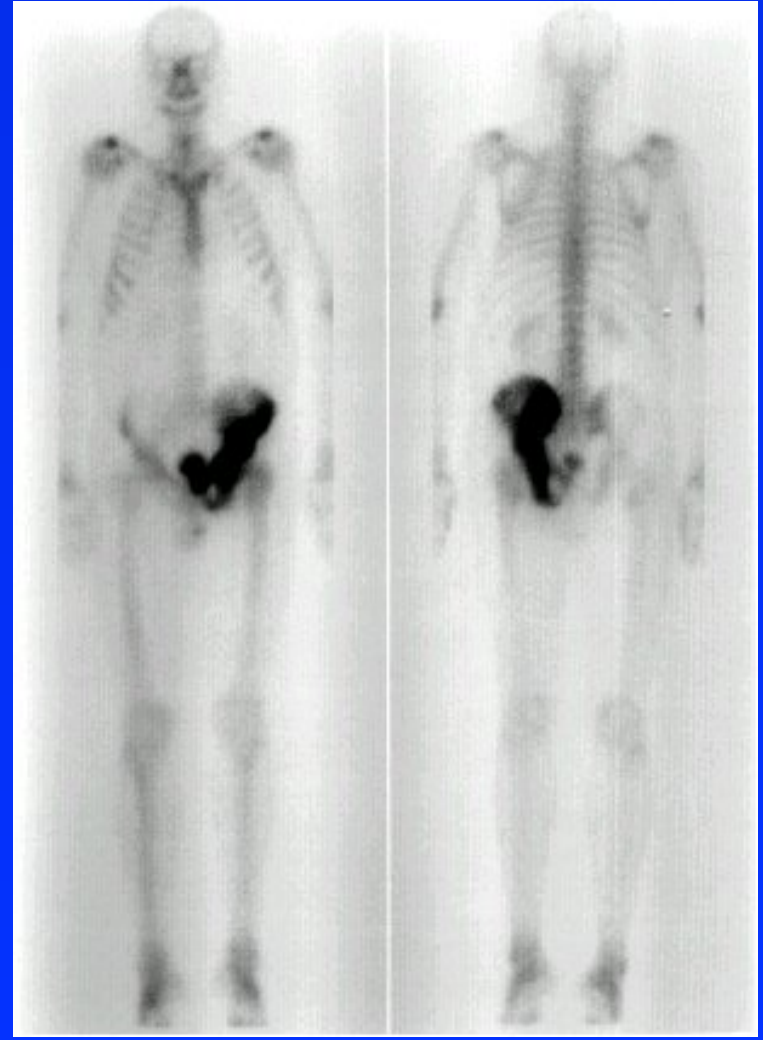
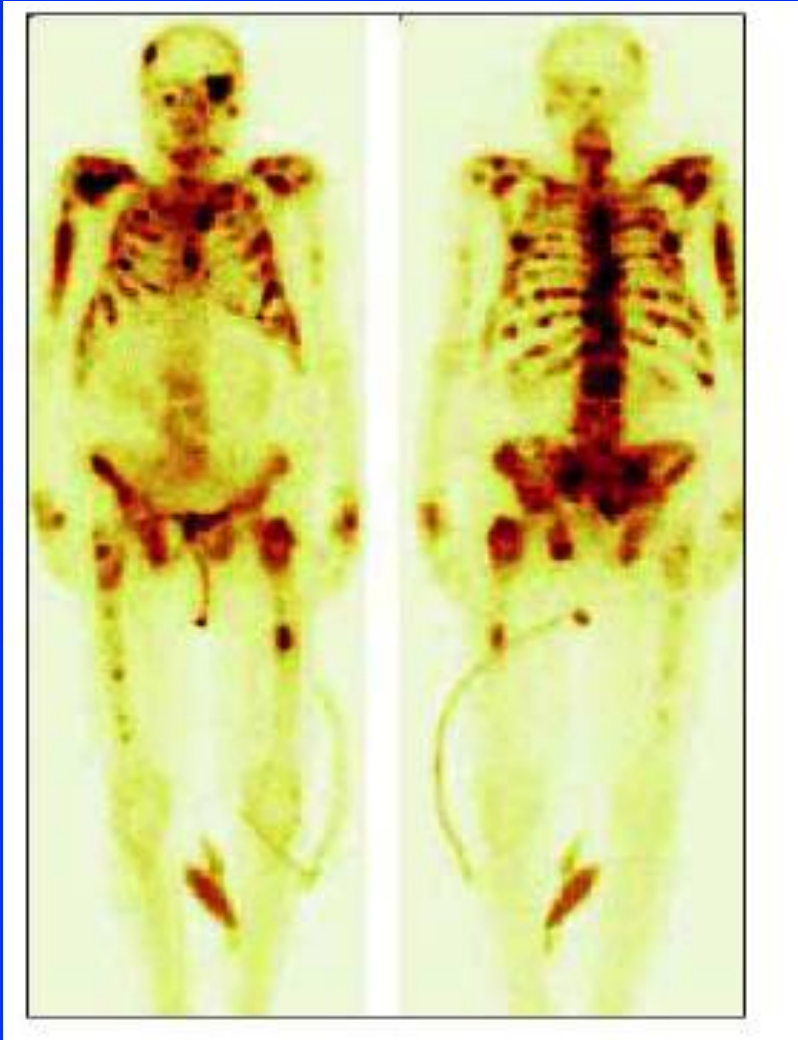
Kontrastní myelografie



Kontrastní radikulografie



Scintigrafie



Kostní densitometrie DEXA

Využívá rtg záření o dvou různých energiích se střídavou pulzací (70 a 140 kV).

Srovnává absorpci rtg záření v těle vzhledem k fantomu o známé absorpci

BMD- bone mineral density v g/cm^2

T- score - rozdíl od peak bone mass

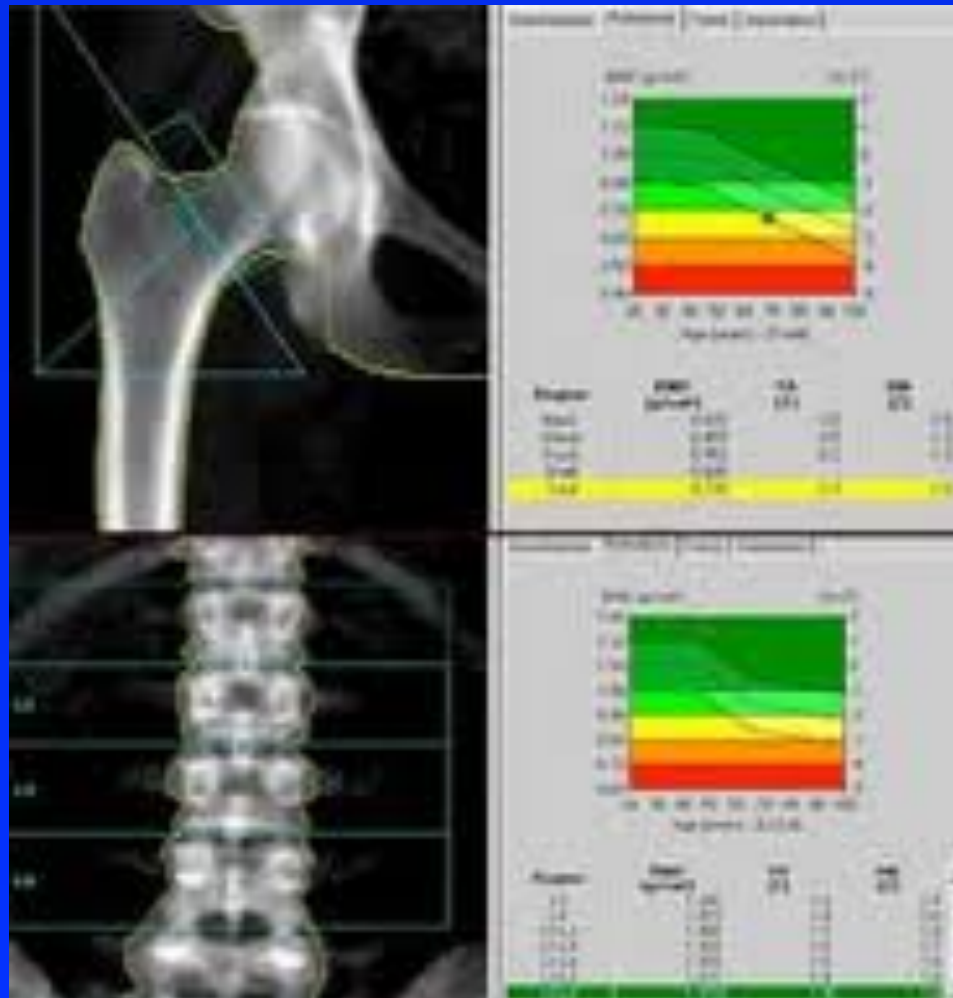Z- score - rozdíl oproti teoretické normální BMD ve stejném věku

Change – změna od poslední kontroly

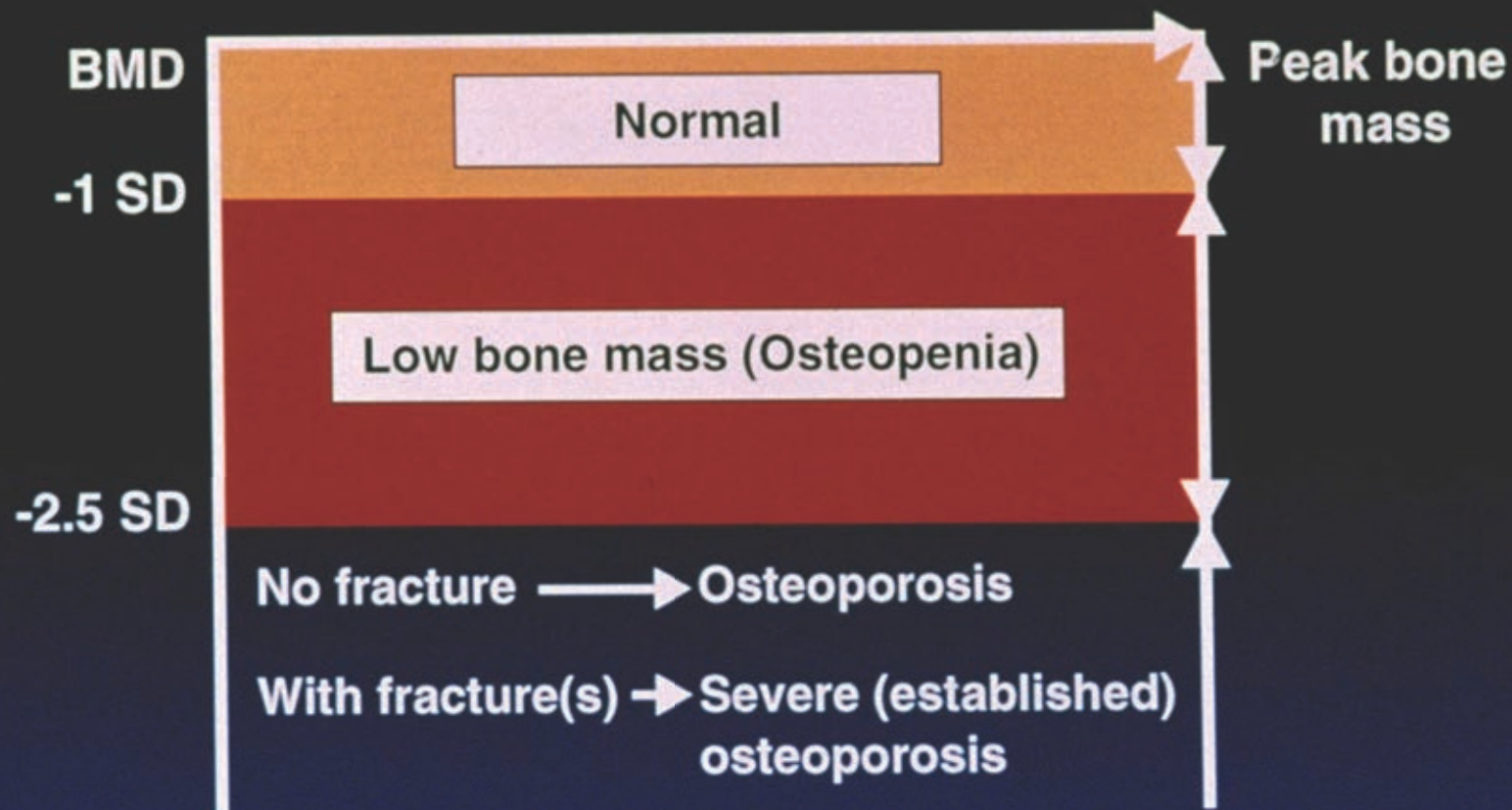
1 SD = 10% kostní hmoty

Snížení o 1 SD = zvýšení rizika zlomeniny dvakrát

DEXA



WHO definice osteoporózy



Laboratorní vyšetření

- Záněty: FW, leu, CRP, MPT, Ko + diff, ELFO
- Osteopatie: Ca, P, ALP, kostní isoenzym ALP, U-deoxypyridinolin, kys. fosfatáza, osteokalcin, osteonektin, PTH, odpady kalcia v moči
- Nádorové markery

Biochemické vyšetření

- Bílkoviny, norma 13 g/l, chybí fibrinogen.
- Zánět- propustnost pro bílkoviny se zvyšuje, je možná koagulace.
- Glukóza - stejně jako v plazmě, u zánětů se snižuje až 3 x.
- Laktát - u zánětů se zvyšuje.
- Kys. močová - stejně jako v plazmě

Kloubní výpotek

- Čirá, bezbarvá, nažloutlá, viskózní
- Změna barvy
- Změny viskozity
- Proteiny z 1/3 než v plazmě
- pH 7,31-7,64



Kloubní výpotek

- Cytologické vyšetření
- Mikroskopické vyšetření
- Biochemické vyšetření
- Bakteriologické vyšetření
- Imunologické vyšetření

Table 3. Examination Of Synovial Fluid.

	Normal	Noninflammatory	Inflammatory	Septic
Clarity	Transparent	Transparent	Cloudy	Cloudy
Color	Clear	Yellow	Yellow	Yellow
WBC/mL	<200	<200-2000	200-50,000	>50,000
PMNs (%)	<25%	<25%	>50%	>50%
Culture	Negative	Negative	Negative	>50% positive
Crystals	None	None	Multiple or none	None
Associated conditions	—	Osteoarthritis, trauma	Gout, pseudogout, spondyloarthropathies, rheumatoid arthritis, Lyme disease, systemic lupus erythematosus	Nongonococcal or gonococcal septic arthritis

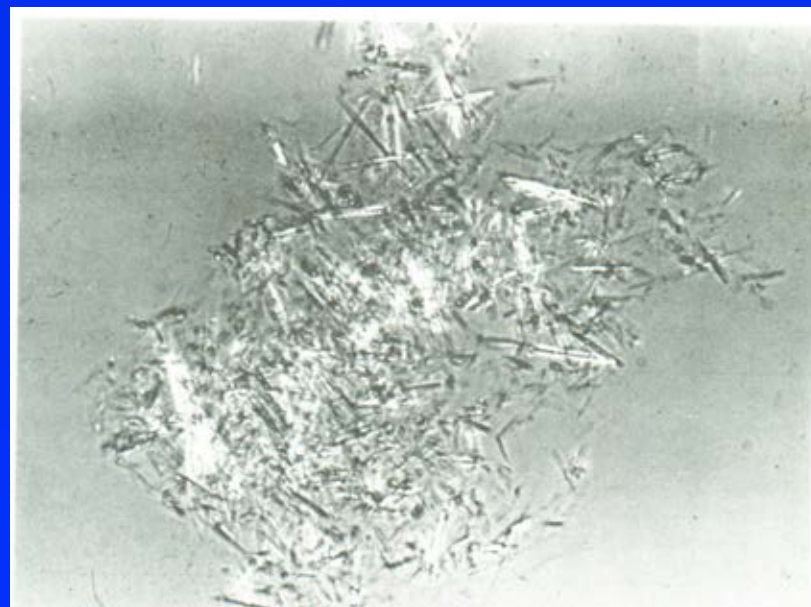
Used with permission from: Tintinalli JE, Kelen GD, Stapczynski JS, eds. *Acute Disorders of the Joints and Bursae*. 5th ed. Table 278-1.

Cytologické vyšetření

- Norma 50 - 200 leu/l
- Nežánětlivé stavy 200-2000 leu/l
- Hnisavé stavy nad 50 000 leu/l
- Diferenciál: norma až 90 % mononukleárů -
lymfocyty a monocyty
- Záněty: polymorfonukeláry nad 75 %
u septické artritidy nad 90 %

Mikroskopické vyšetření

- Urátové krystaly
- Hydroxyapatitové krystaly
- Krystaly pyrofosforečnanu vápenatého



Urátové krystaly

Kloubní výpotek

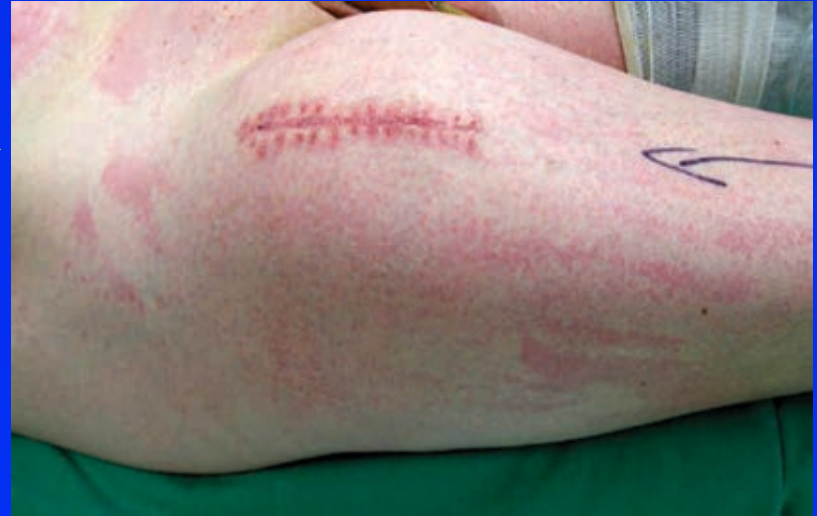- Cytologické vyšetření
- Mikroskopické vyšetření
- Biochemické vyšetření
- Bakteriologické vyšetření
- Imunologické vyšetření

Bakteriologické vyšetření

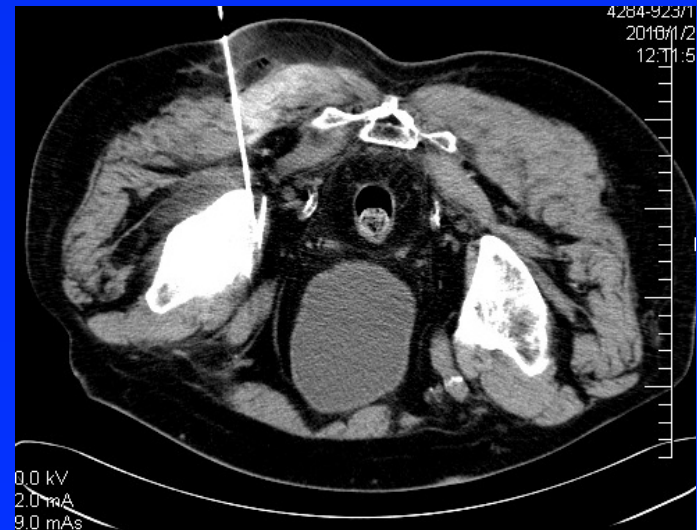
- Mikroskopické
- Kultivační
- Sérologické
- Vyšetření DNA - polymerázová řetězová reakce PCR

Biopsie

Probatorní excize získá reprezentativní vzorek tkáně k histologickému vyšetření
Přísná pravidla



Probatorní punkce
Pod CT, pod ultrazvukem



Biopsie z kosti či měkkých tkání + histologické vyšetření

- otevřená biopsie incizní
- otevřená biopsie excizní
- punkční biopsie
- svalová biopsie
- biopsie ze synovialní membrány

