

Neuroortopedie

Z. Rozkydal.

I.Ortopedická klinika LF

MU v Brně

DMO

Poporodní paréza

Stavy po CMP

Neuromuskulární choroby

Spinální dysrafie (spina bifida occulta
myelomeningocele, diastematomyelie)

Neurogenní artropatie

Poliomyelitis

Parézy periferních nervů

DMO

Poškození CNS perinatálně

1-5 /1000 narozených dětí

Příčiny: prenatální (rubeola, toxoplasmóza, cytomegalovirus,
léky, alkohol)
perinatální (nezralost novorozence, anoxie,
nitrolební krvácení)
postnatální (meningitis, encefalitis, úrazy hlavy)

Typy DMO

Spastická

Chabá

Atetoidní

Ataxie

Tremor

Hemiparesis

30 % všech případů DMO

$\frac{1}{2}$ normální intelekt

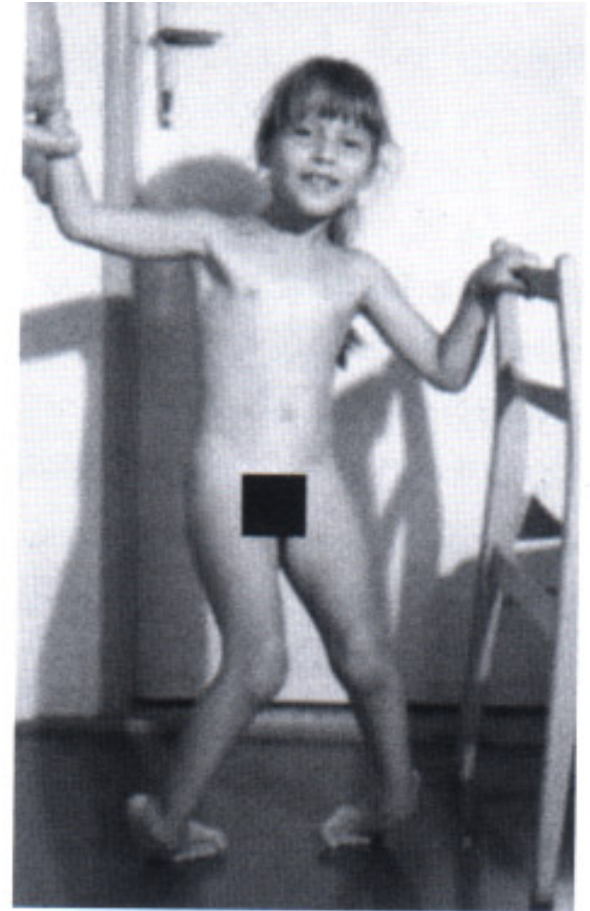Všechny chodí



Diparesis

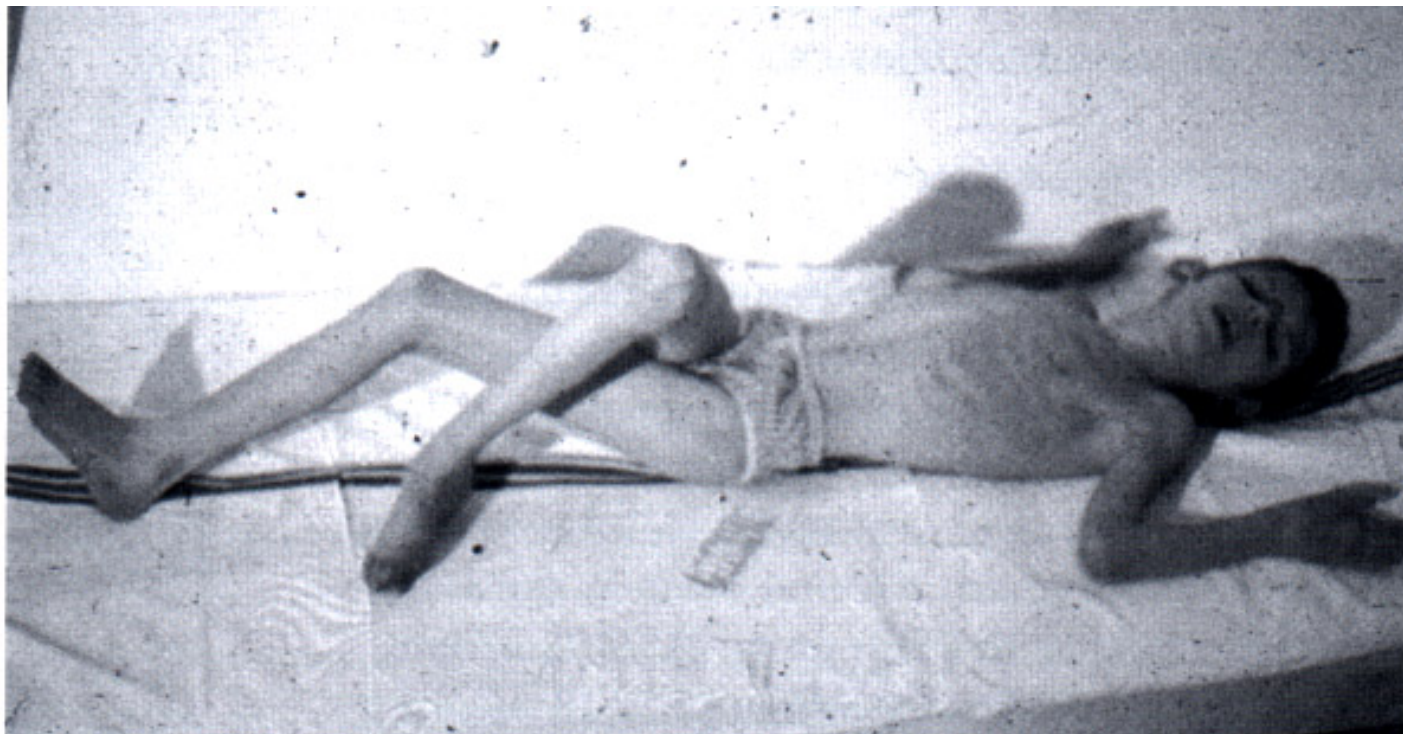
Obě DKK jsou postiženy více než HKK
Motorický i psychický vývoj je opožděn
Strabismus
TV pozice
Stříhový typ chůze
flekční addukční kontraktura v kyčli
flekční kontraktura v kolenou

equinozita hlezen- chůze po špičkách



Quadraparesis, tri paresis

Postižení HKK i DKK, hlavových nervů, intelektu



Léčba

Neonatolog, pediatr

Neurolog

Rehabilitační lékař, fysioterapeut

Ortopéd

Psycholog

Sociální pracovník

Protetik

Výkony

Tenotomie adduktorů

Transpozice adduktorů

Repozice kyčelního kloubu

Varizační osteotomie

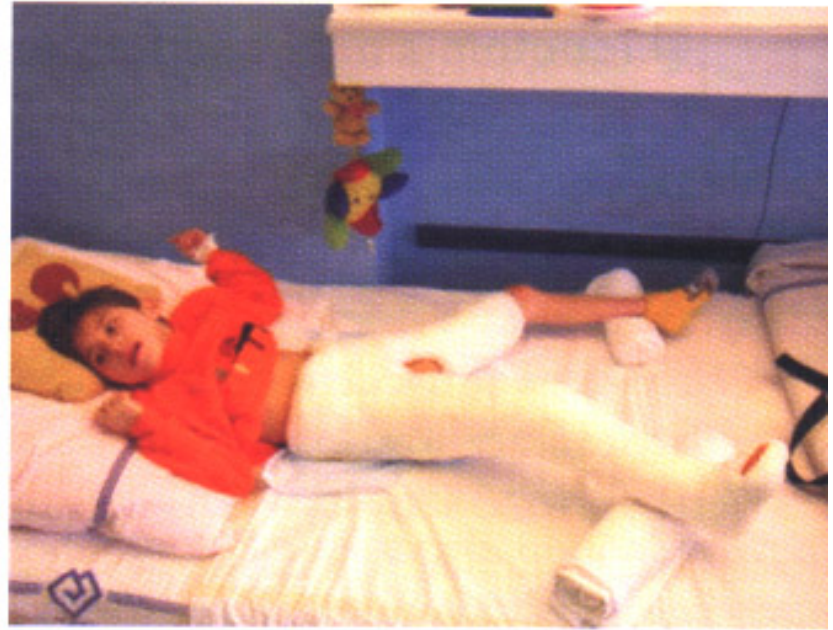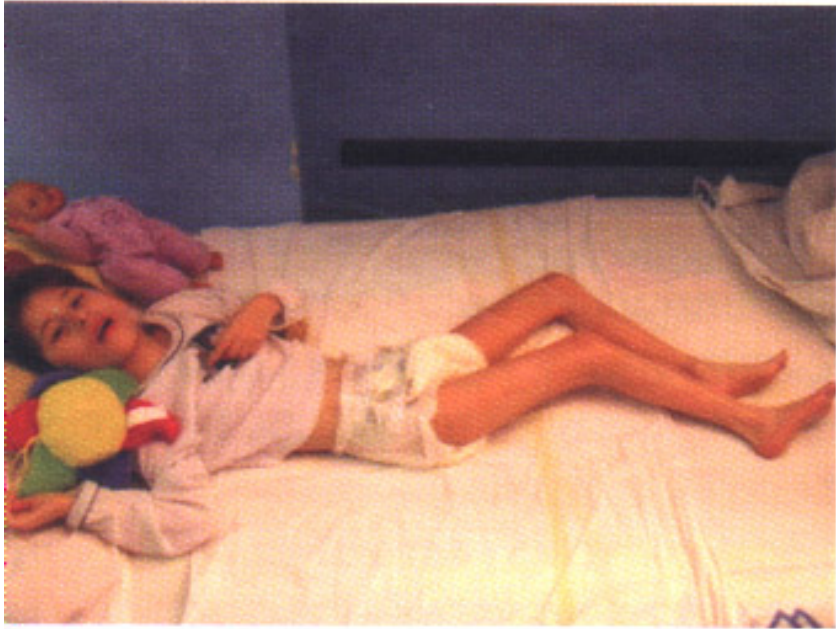
Acetabuloplastika, Plastika stříšky

Osteotomie pánve

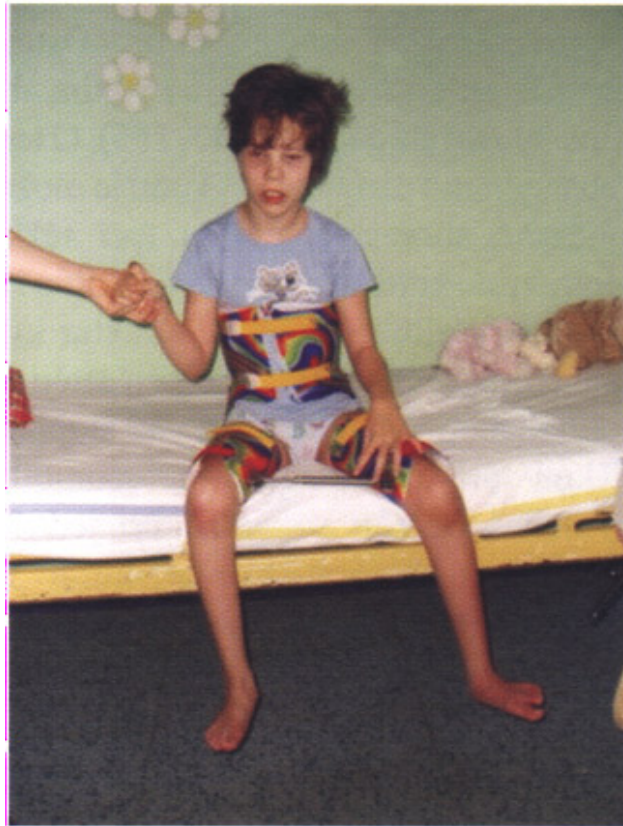Girdlestone

Schanz

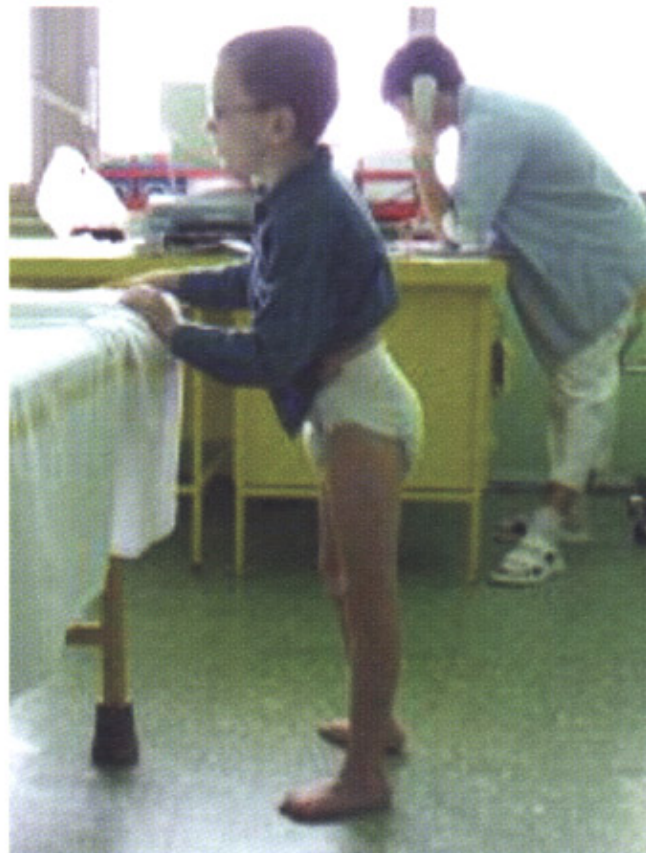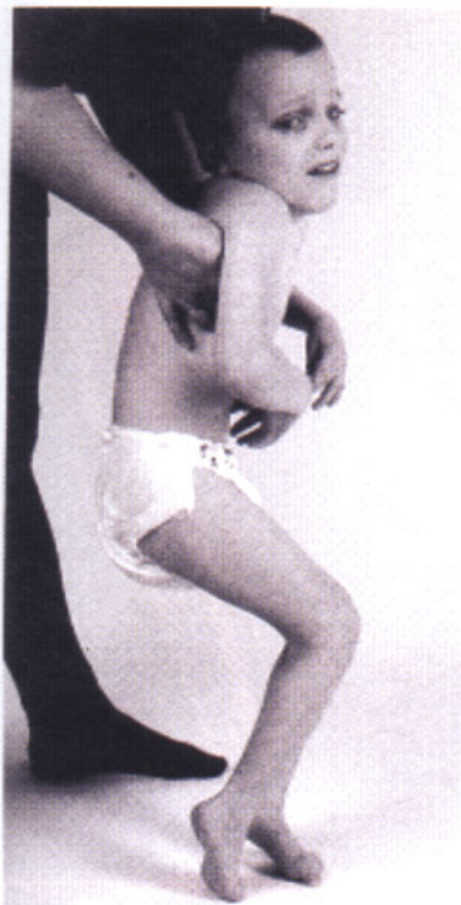TEP kyčle



Tenotomie adduktorů



Atlanta ortéza



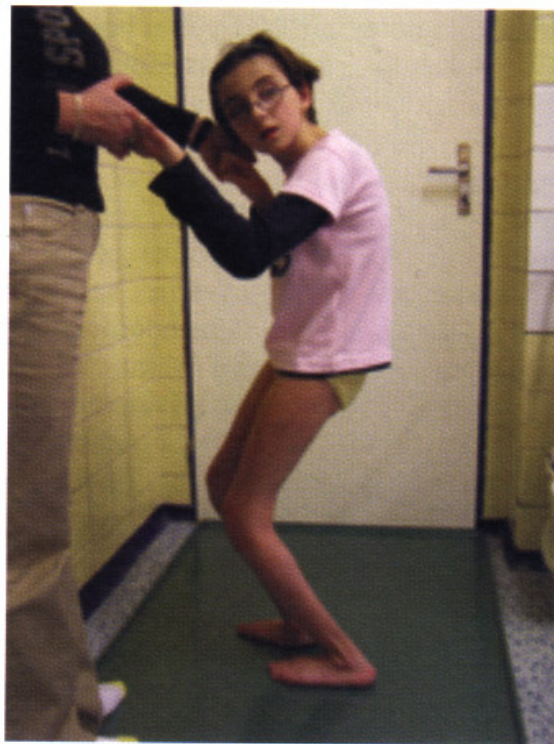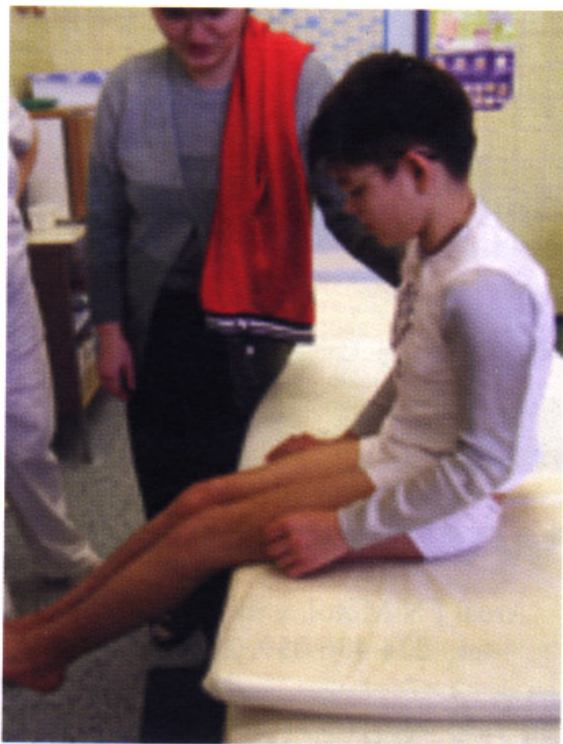Flekční kontraktura kyčlí a kolen
Před výkonem a po výkonu

Výkony- koleno

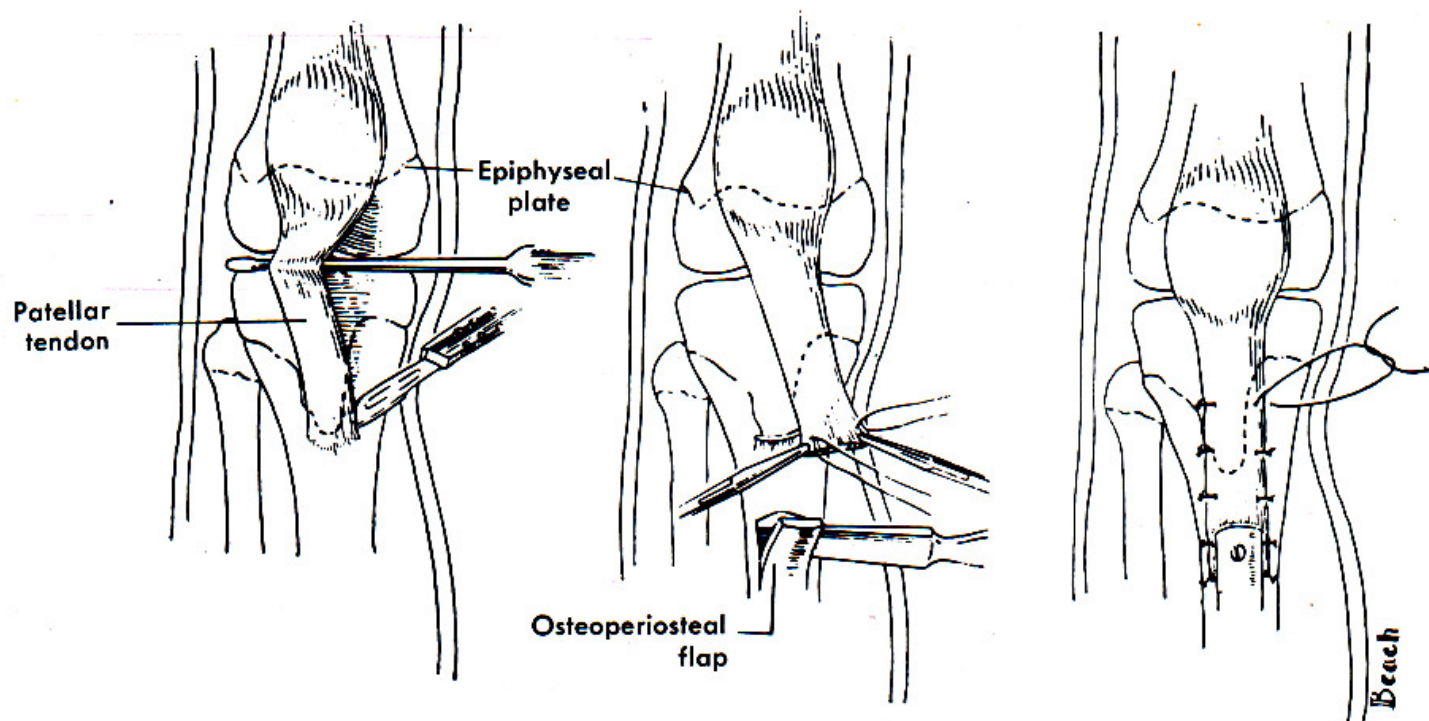
Prolongace flexorů kolena

Transpozice distálního úponu m. rectus femoris

Plikace lig. patellae



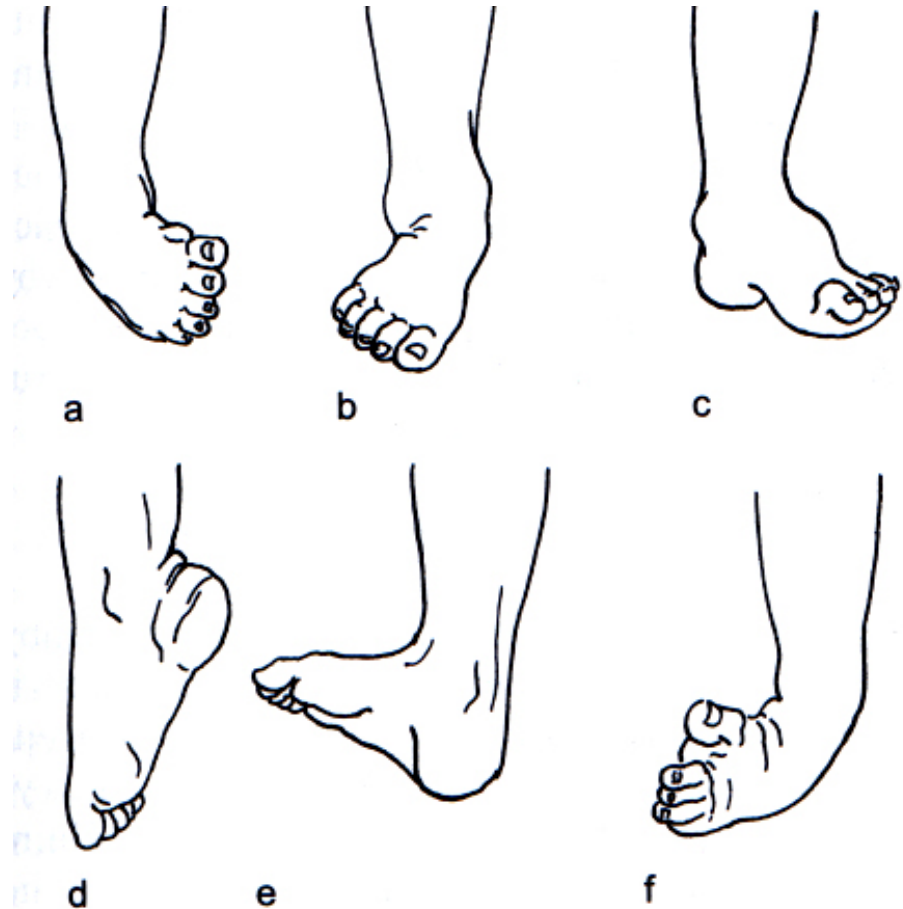
Flekční kontraktura kolen

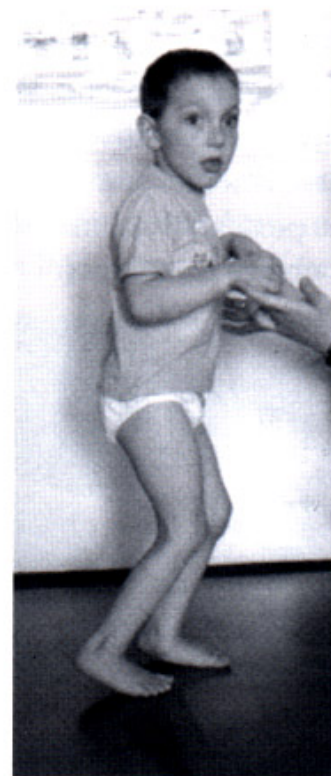
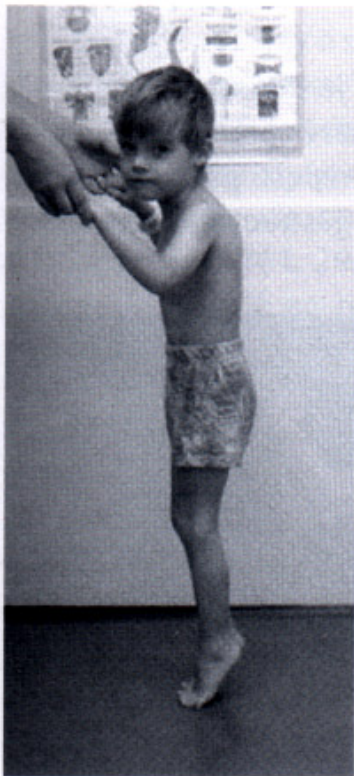
Bakerova op.- posun pately distálně

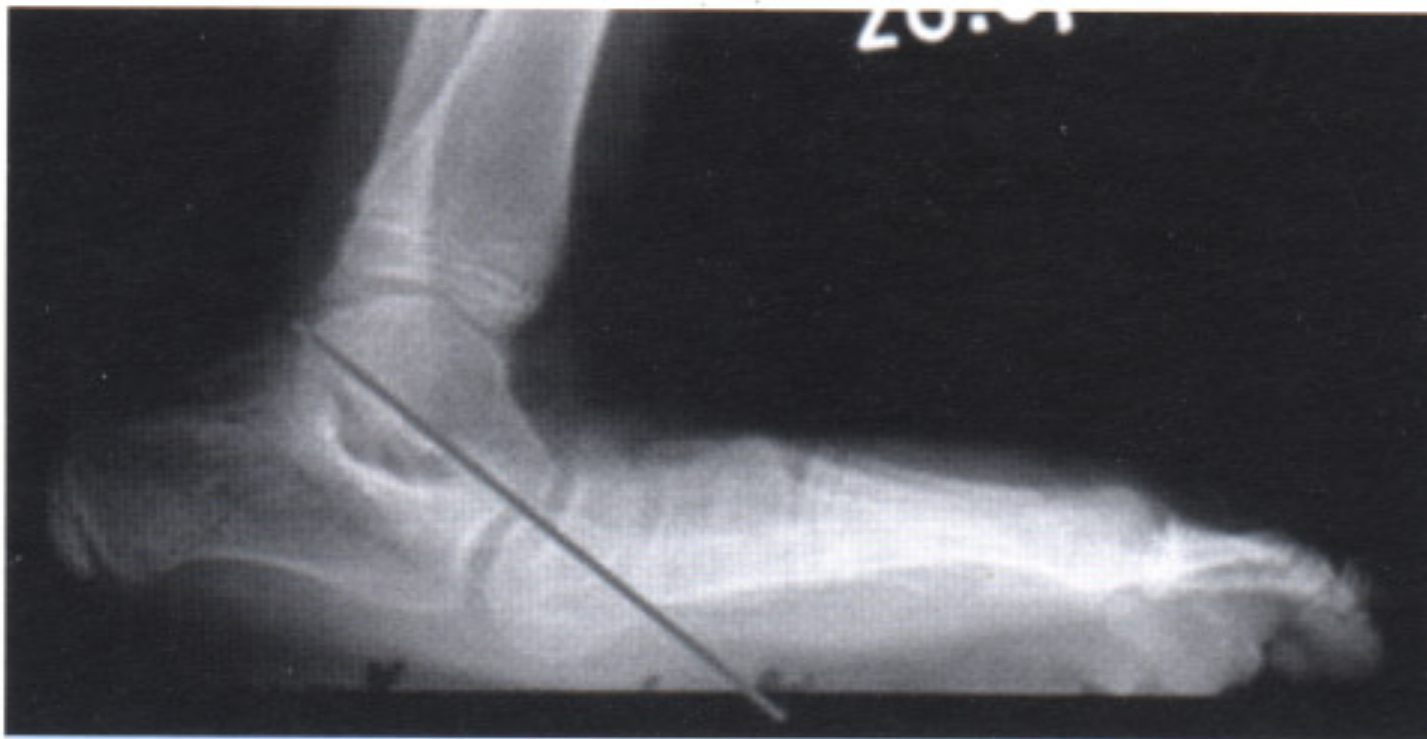Deformity nohy

Pes varus
Pes valgus
Pes cavus
Pes equinus
Pes calcaneus
Pes equinovarus
Flail foot
Vertical talus





Deformity nohy u DMO



Paralytická plochá noha

Výkony- noha

Z prolongace ŠA

Vulpius

Strayer

Transpozice m. tibialis ant.

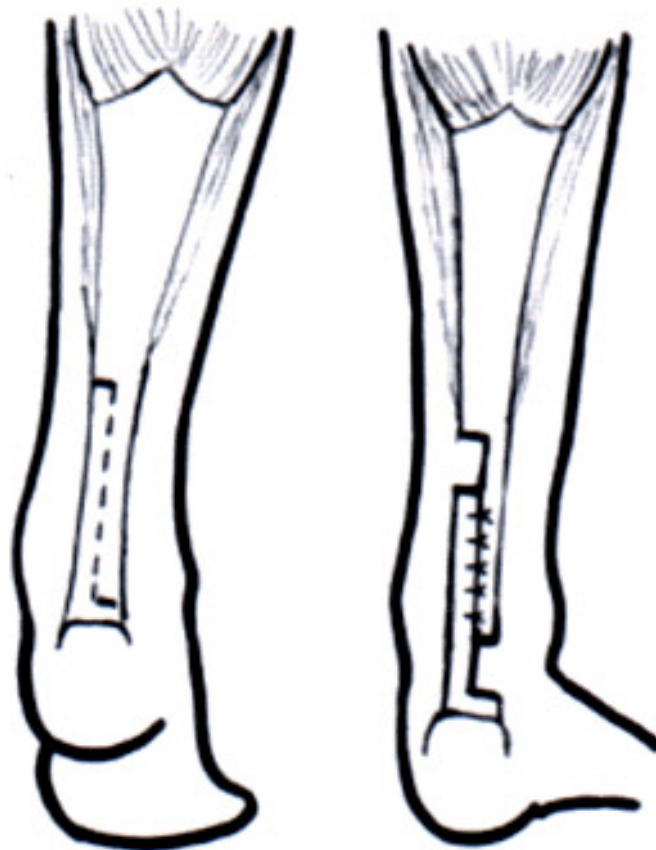
Op. Grice

Op. Dwyer

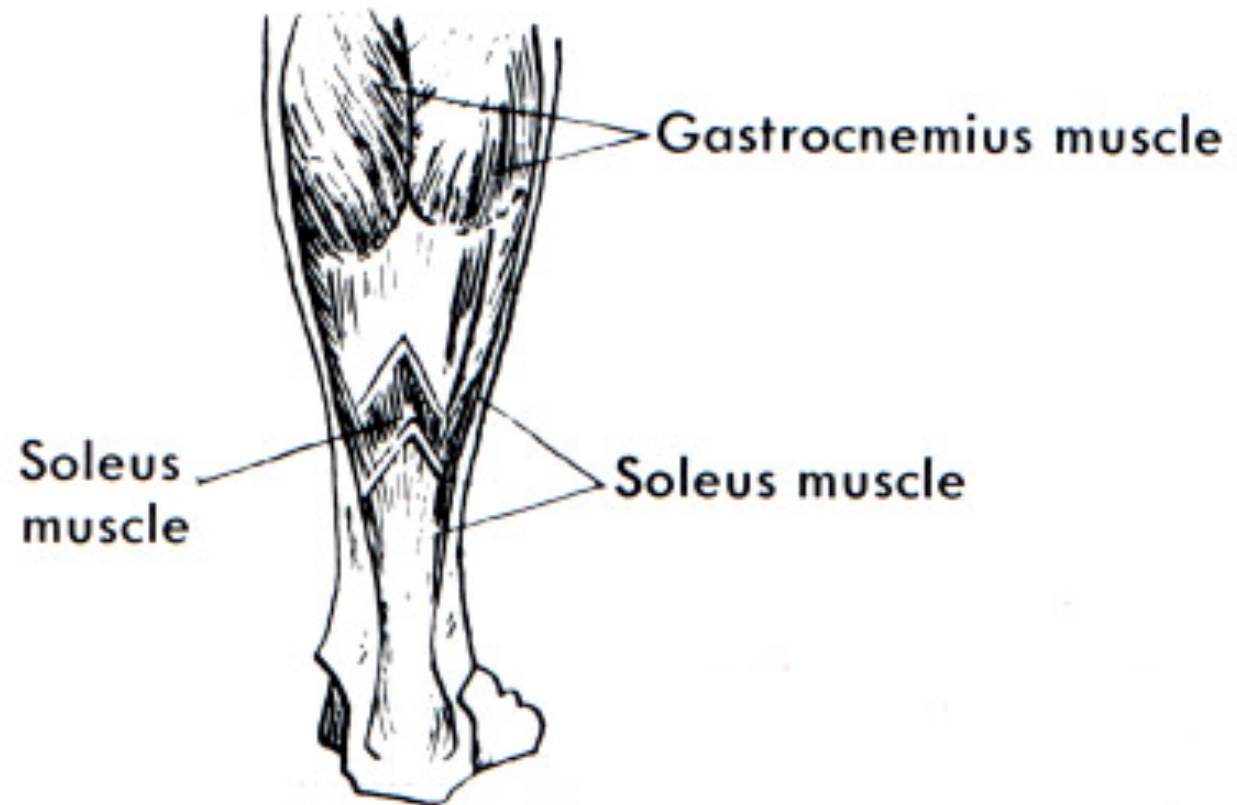
Op. Young

Trojí déza nohy

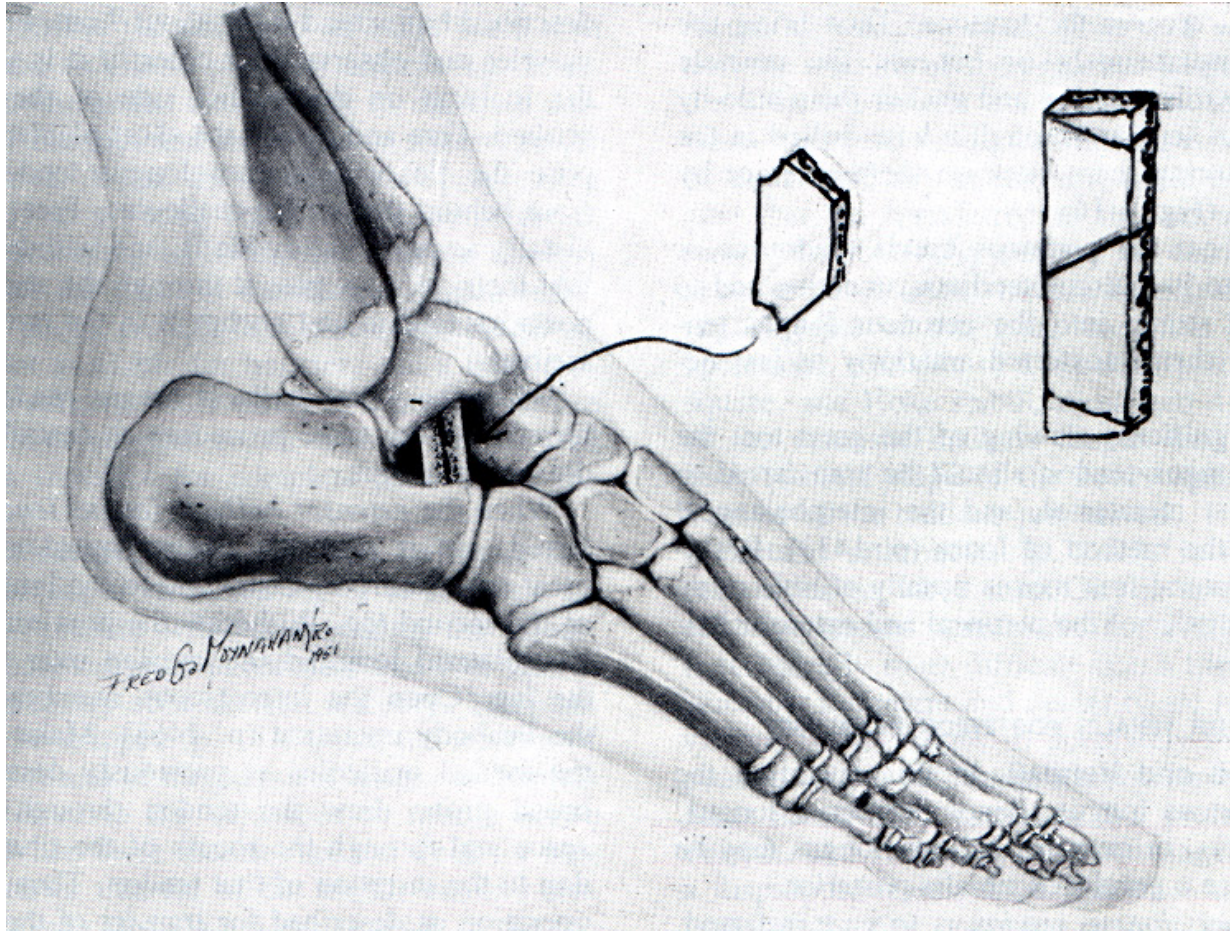
Op pro deformity prstů nohy



Prolongace šlachy Achilovy

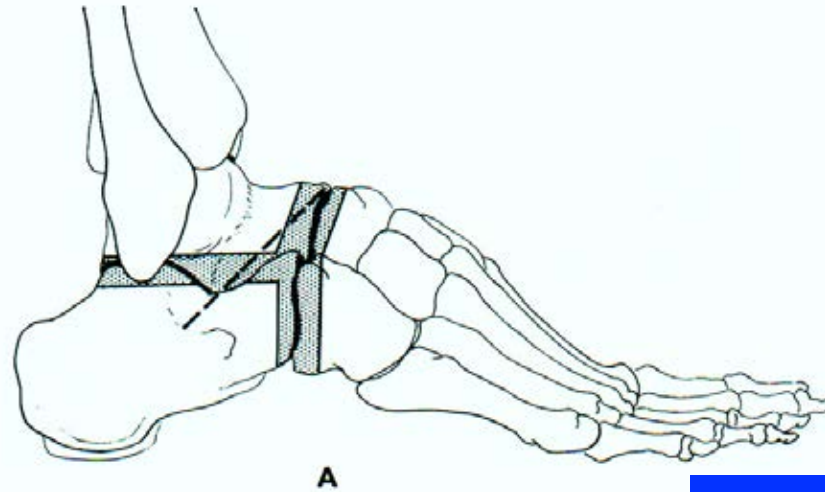


Vulpus op.

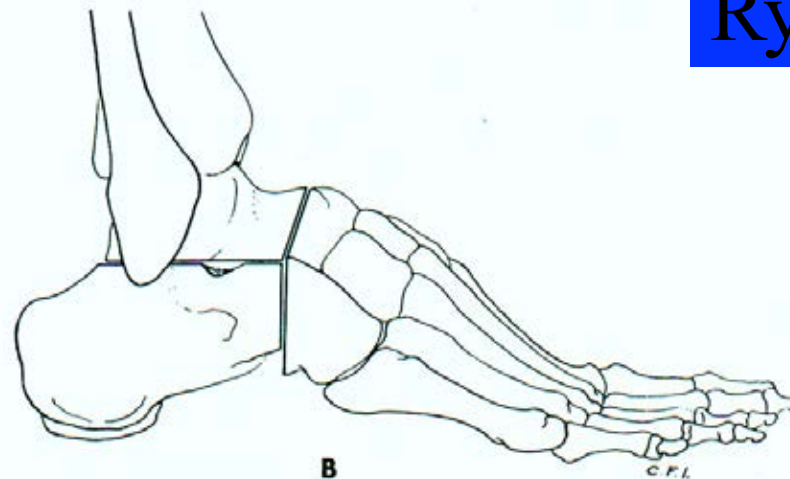


Op. sec. Grice

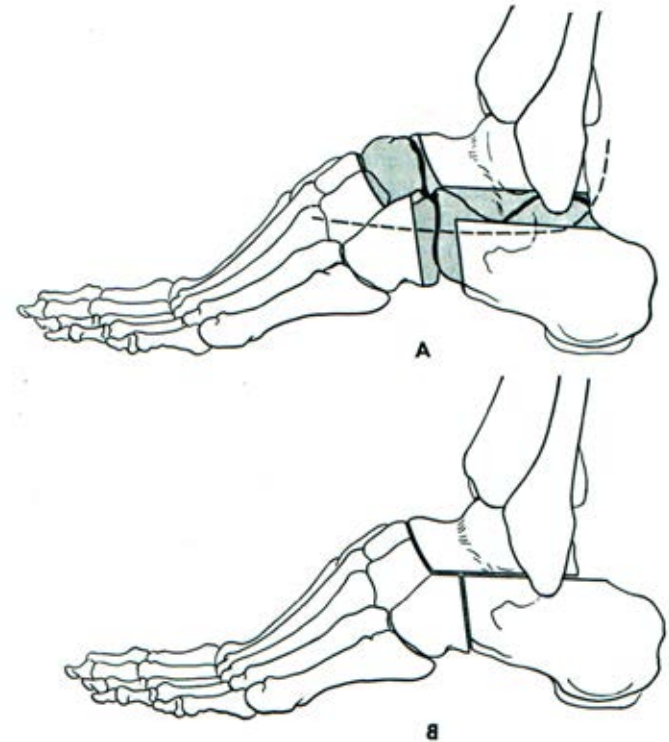
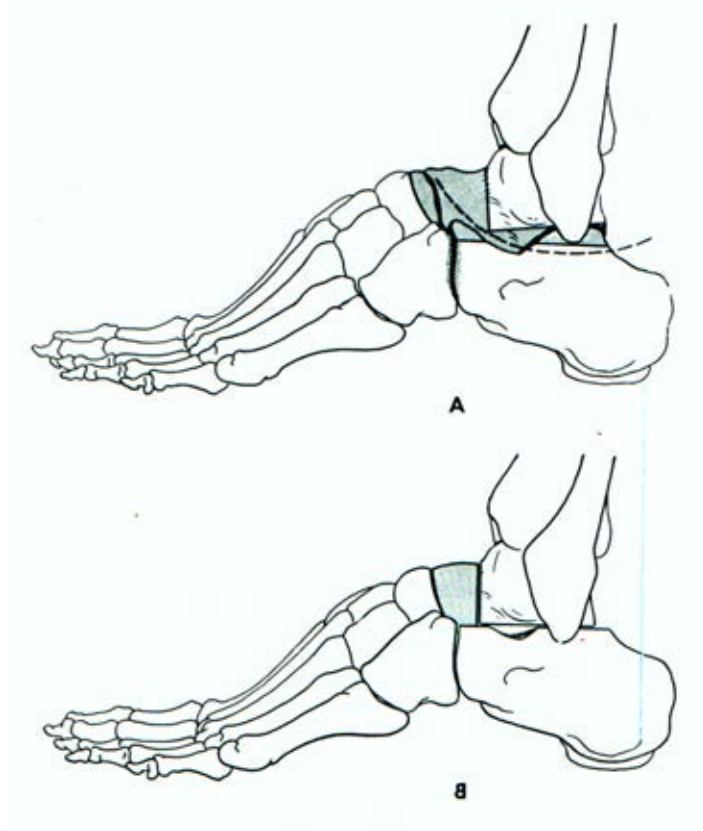
Resekce sub talo- triple arthrodesis



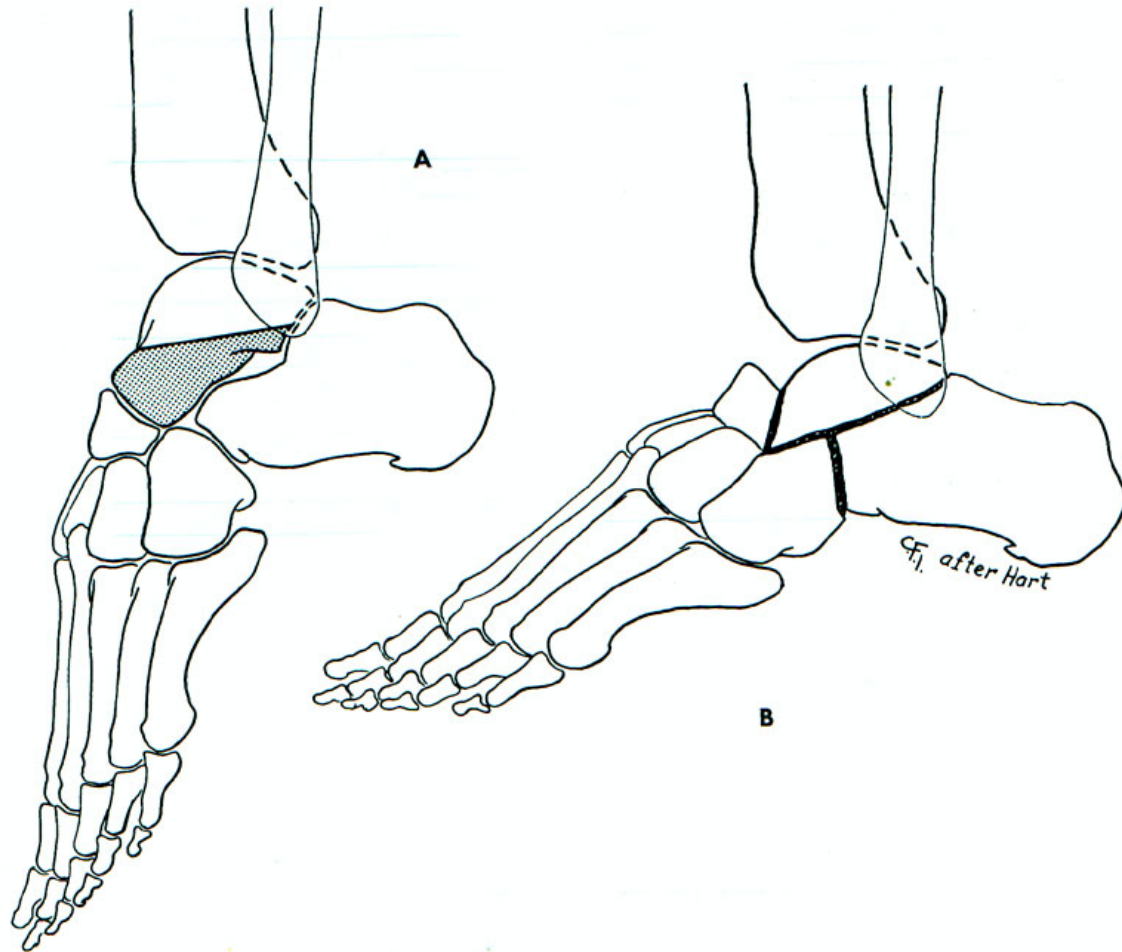
Ryerson



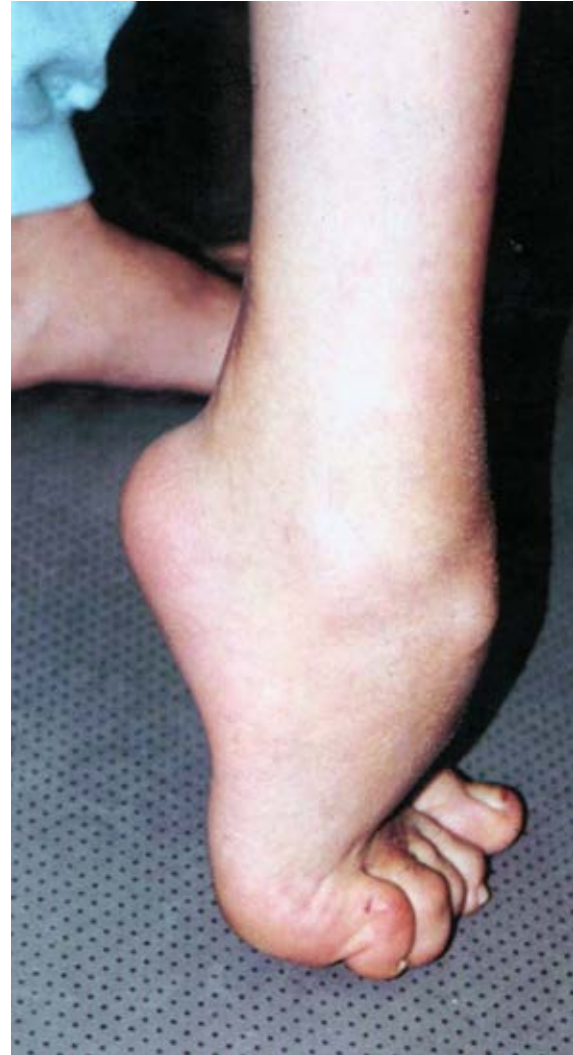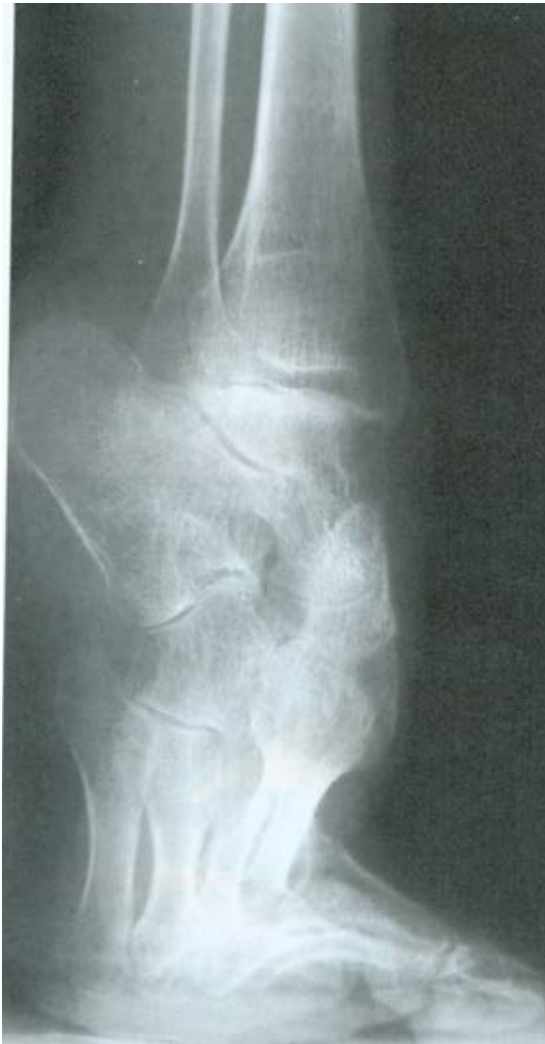Resekce sub talo- triple arthrodesis



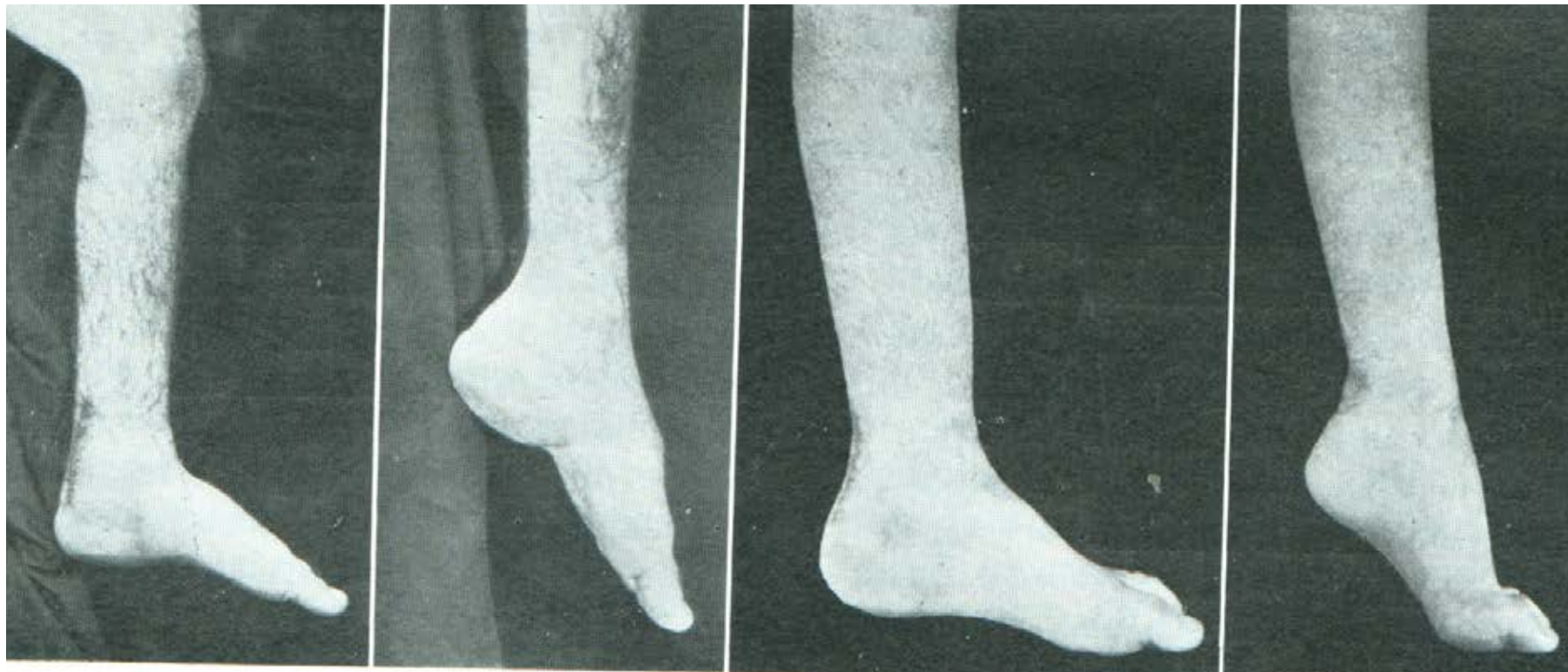
Resekce sub talo- triple arthrodesis



Pes equinus



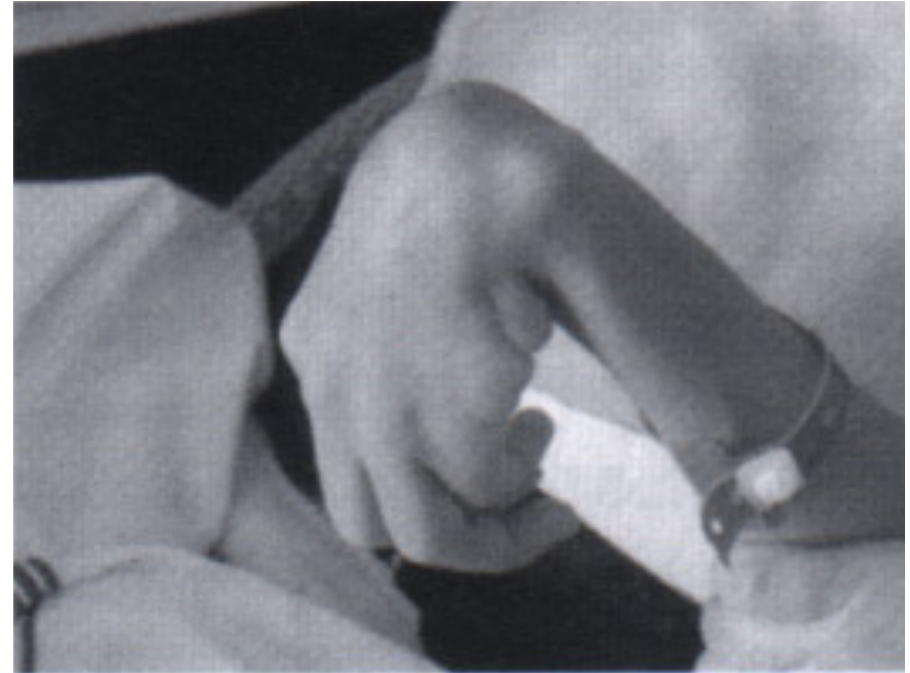Korekce pes equinus



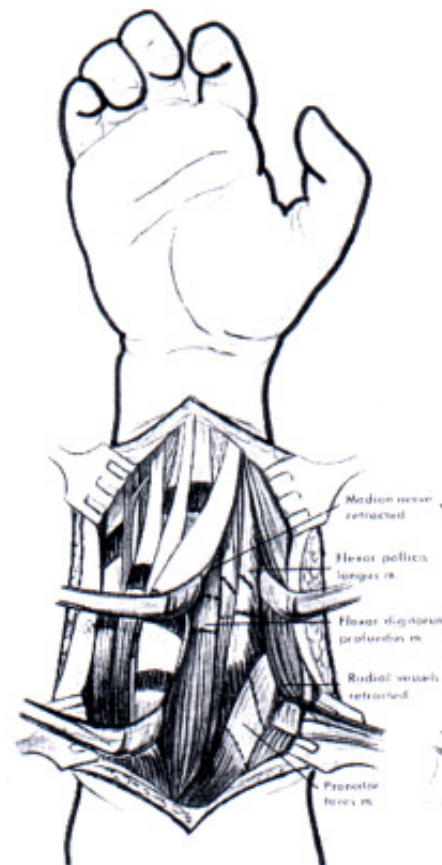
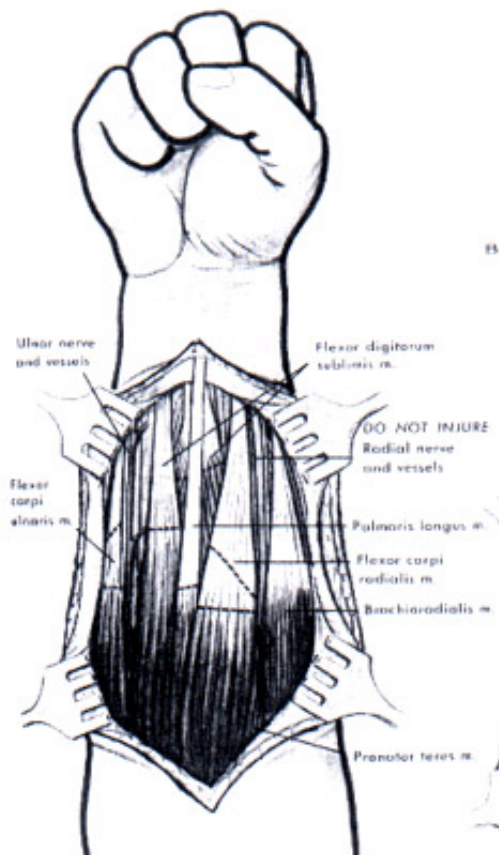
Ruka- výkony

Uvolnění addukce a flexe palce ruky
Op pro deformitu labutí šíje
Uvolnění flexe v zápěstí-
povolení flexorů,
posílení extensorů
Déza karpu

Uvolnění flekční kontraktury lokte:
Z prolongace m biceps brachii



Spastická ruka u DMO



Prolongace flexorů ruky

Deformity páteře u neurologických chorob

DMO

Friedreichova ataxie

m. Charcot- Marie- Tooth

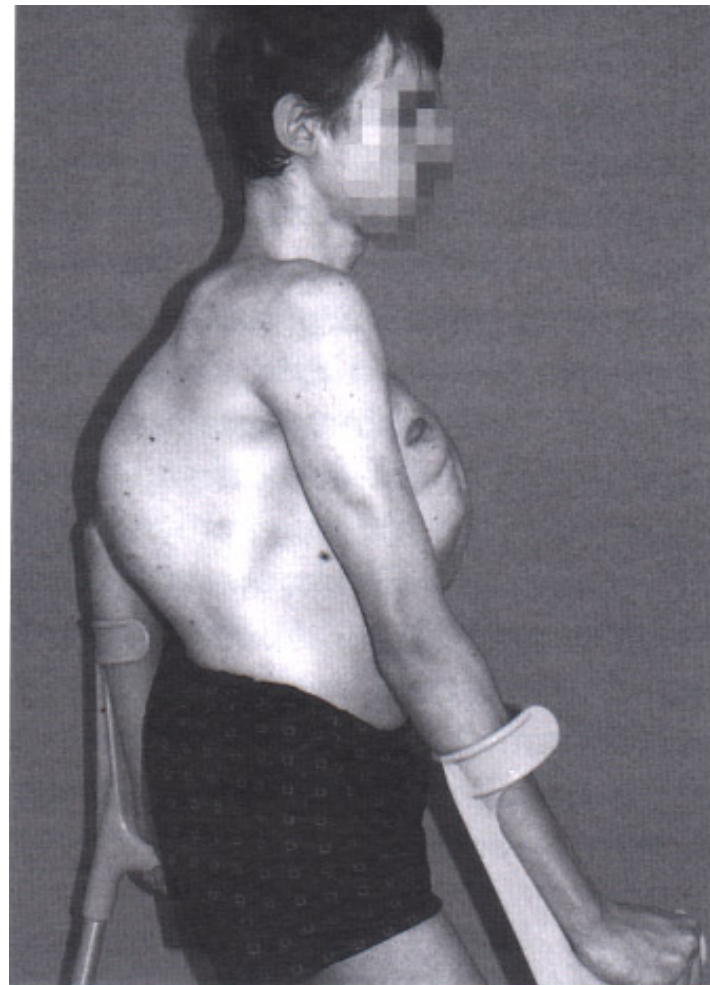
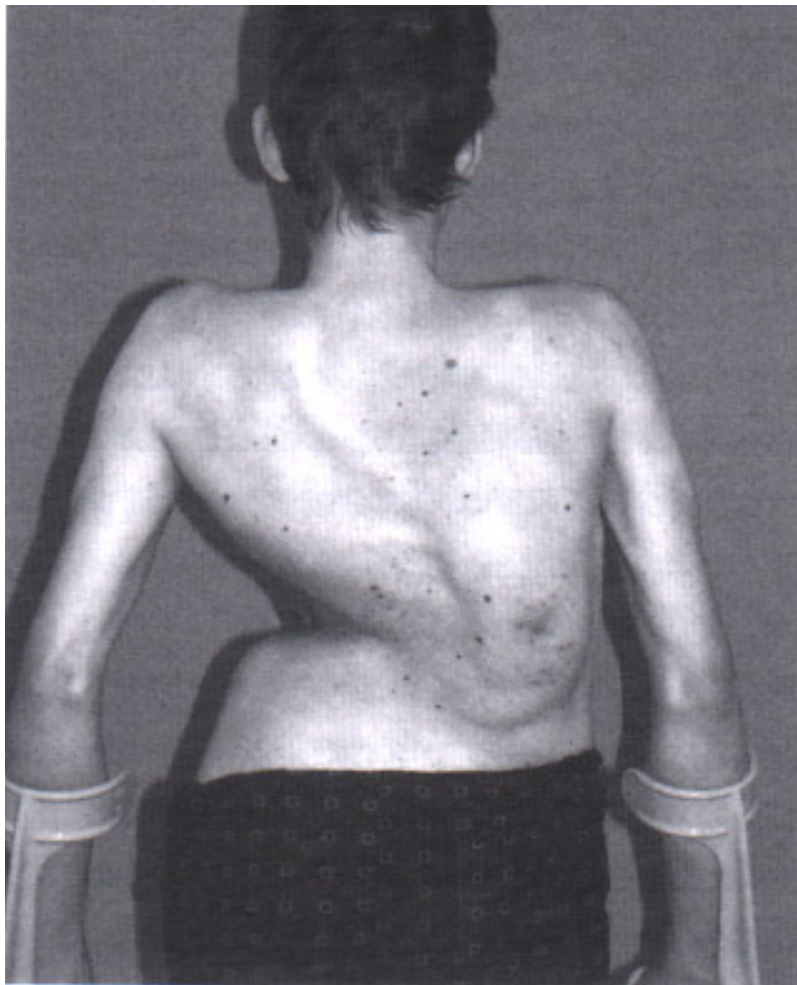Poliomyelitis

Spinální svalová atrofie

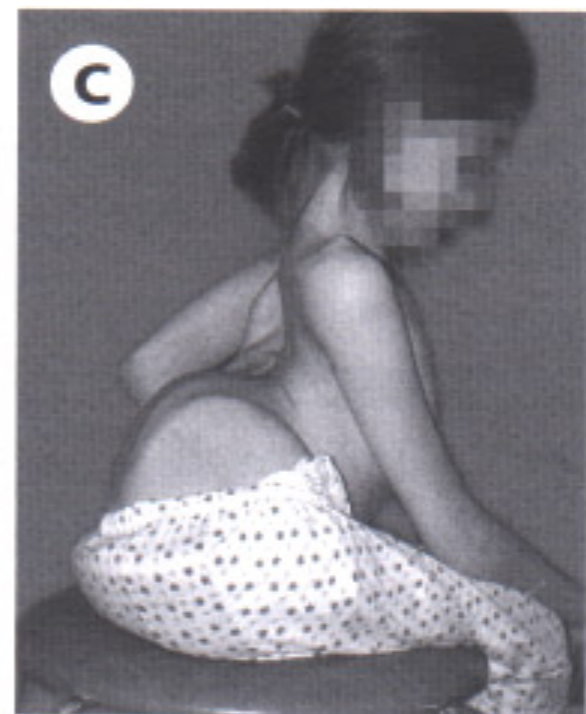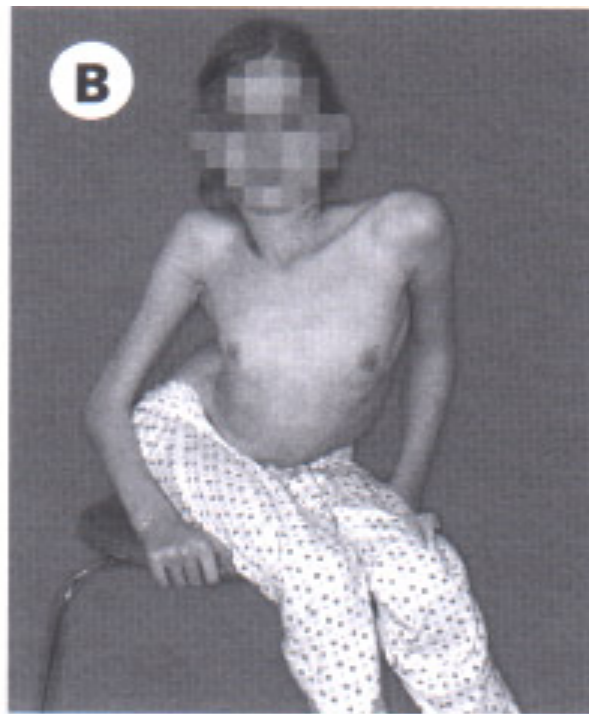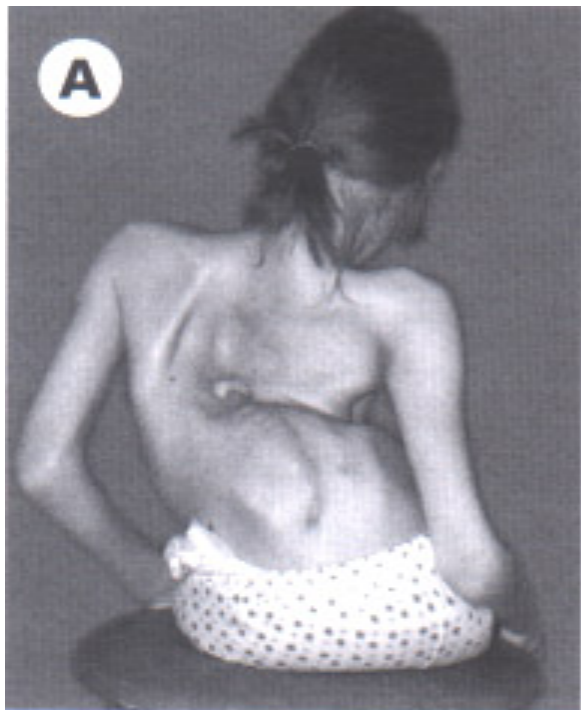
Arthrogryphosis multiplex congenita

Svalová dystrofie- m. Duchenne

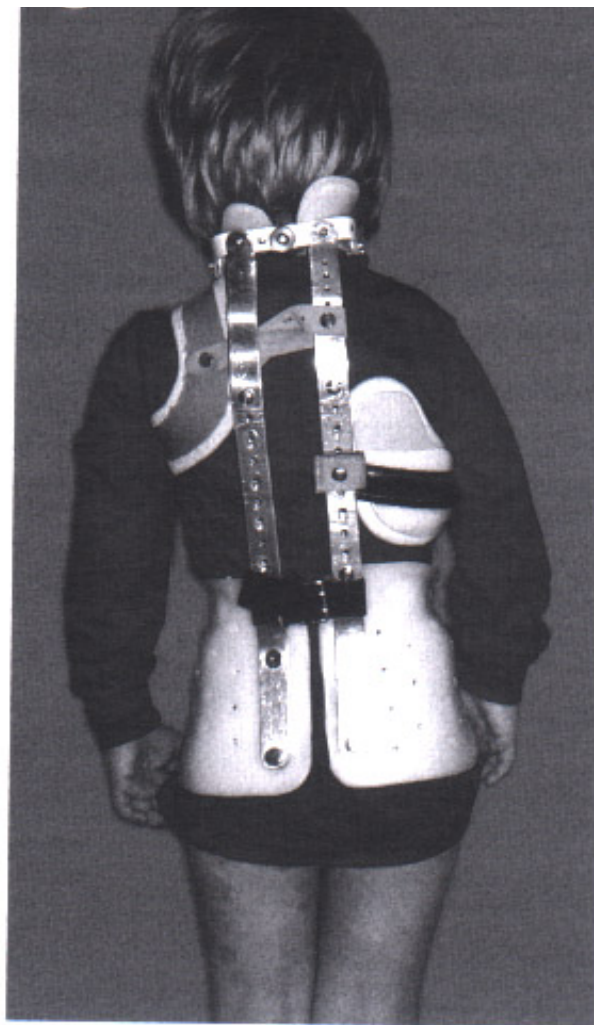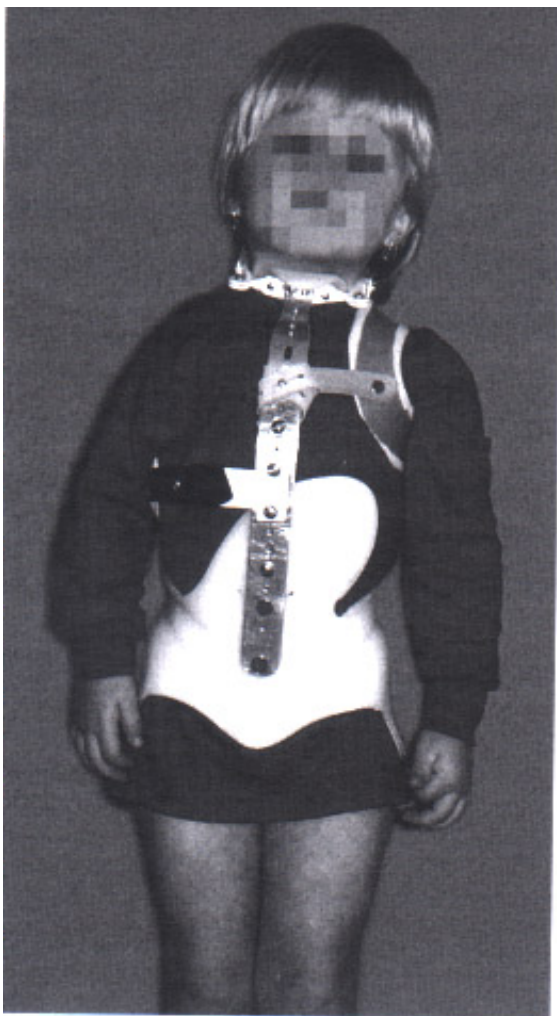Páteř



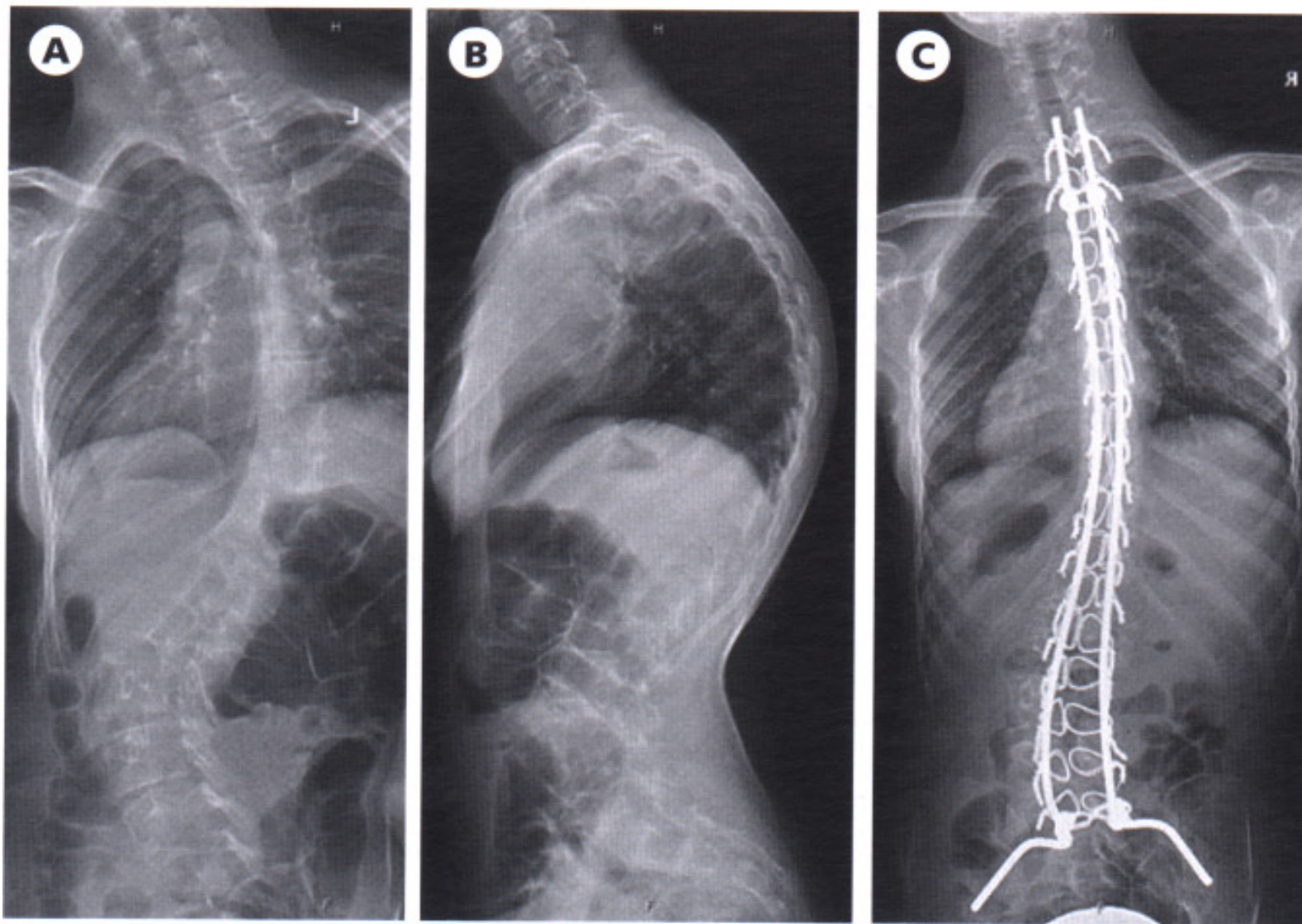
Kyfoscoliosis u DMO



Skolioza u arthrogryphosis cong.



Millwaukee ortéza



Luque technika

Poporodní paresa plexus brachialis

Horní typ C4-C6 Erb- Duchenne

Dolní typ C7-T1- Klumpkeové

Totální postižení C4-T1

Neurogenní arthropatie

Těžké destrukce kloubu

Snížené vnímání bolesti a hlubokého cití

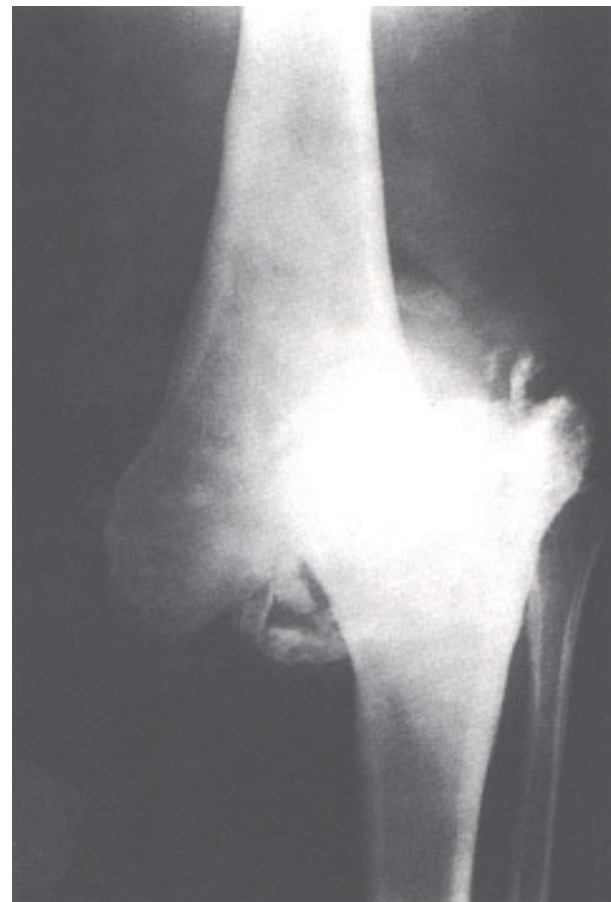Sy zadních provazců míšních

Tabes dorsalis

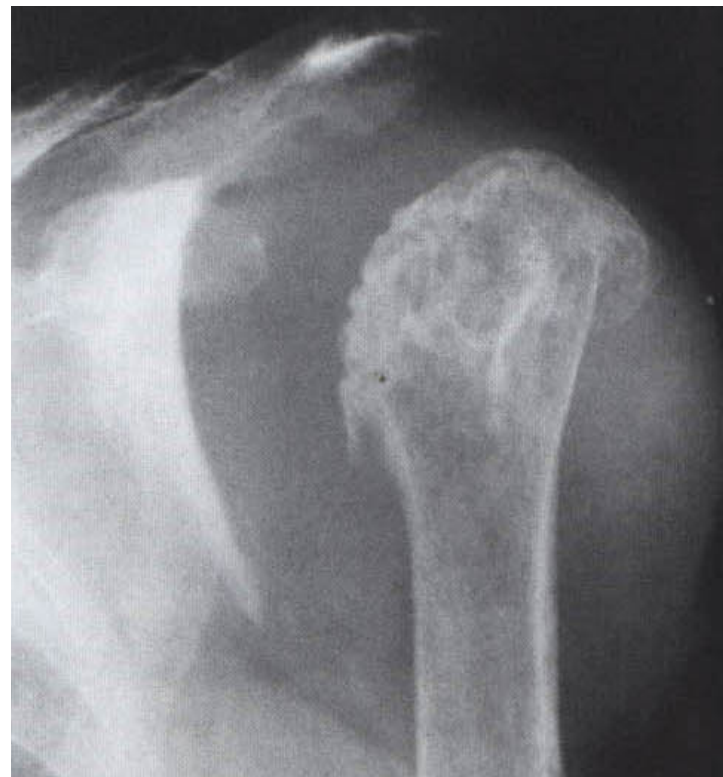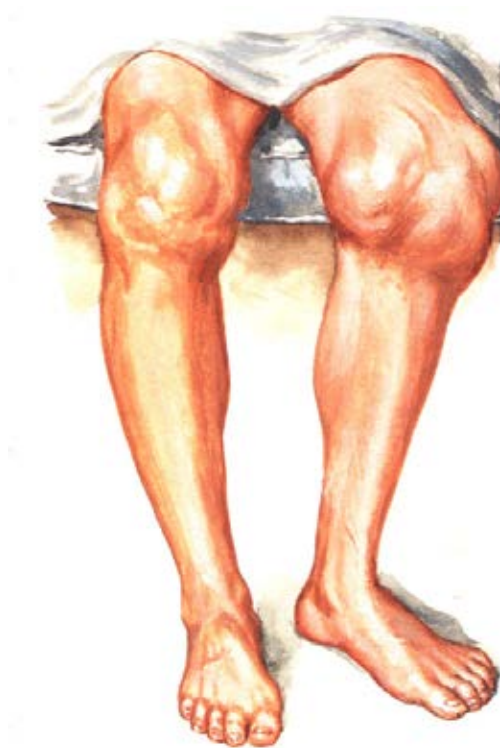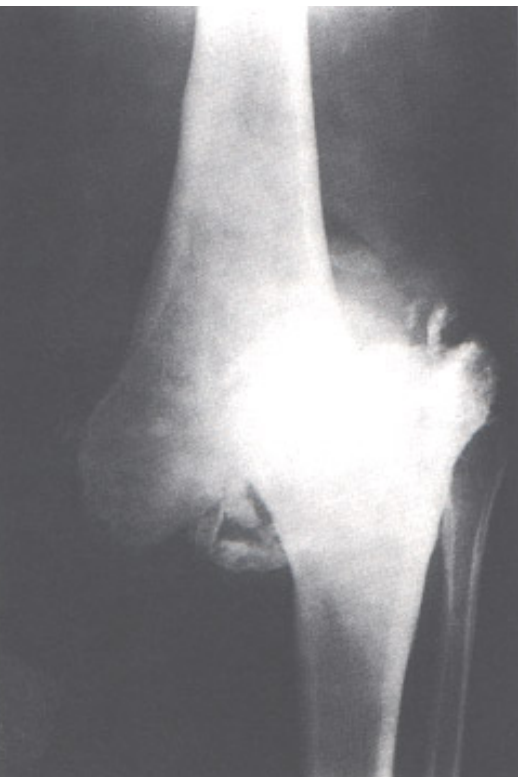Syringomyelie

Th konzervativní

vyj. resekční artroplastika



Neurogenní artropatie



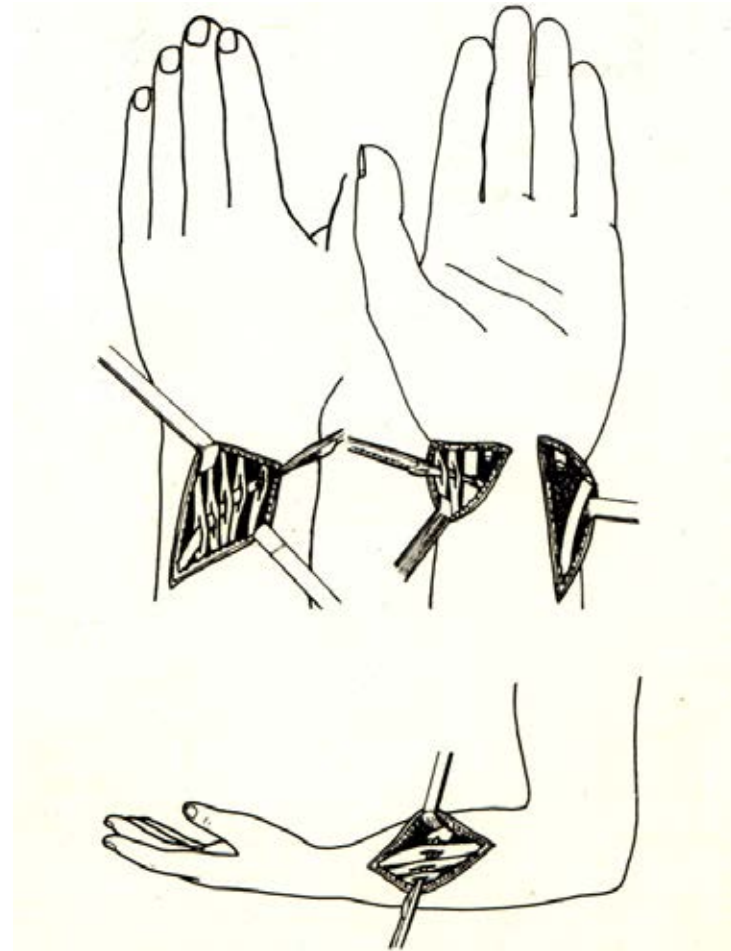
Obrny periferních nervů

N. medianus

N. ulnaris

N. radialis

N. peroneus



Op. sec. Perthes

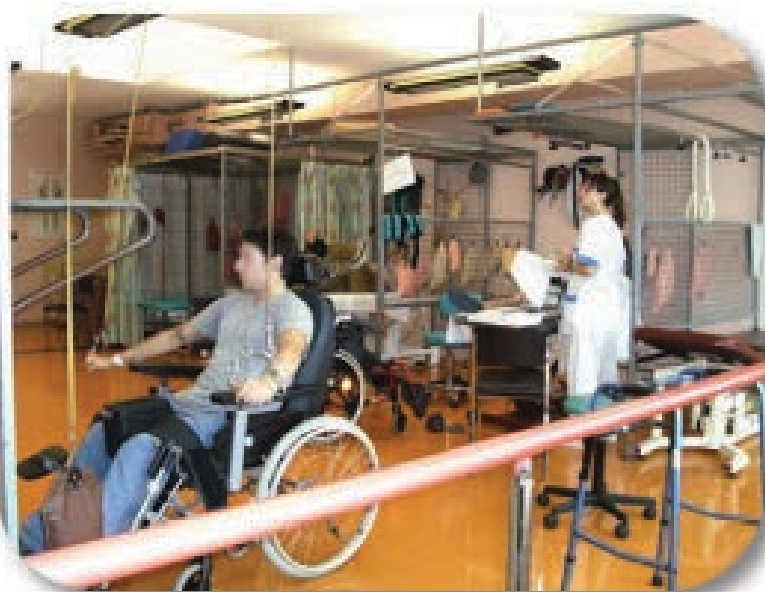Robophysio

Roz

Robot-assisted rehabilitation
is a new therapeutical tool in neurorehabilitation,
particularly for stroke and spinal cord lesions patients

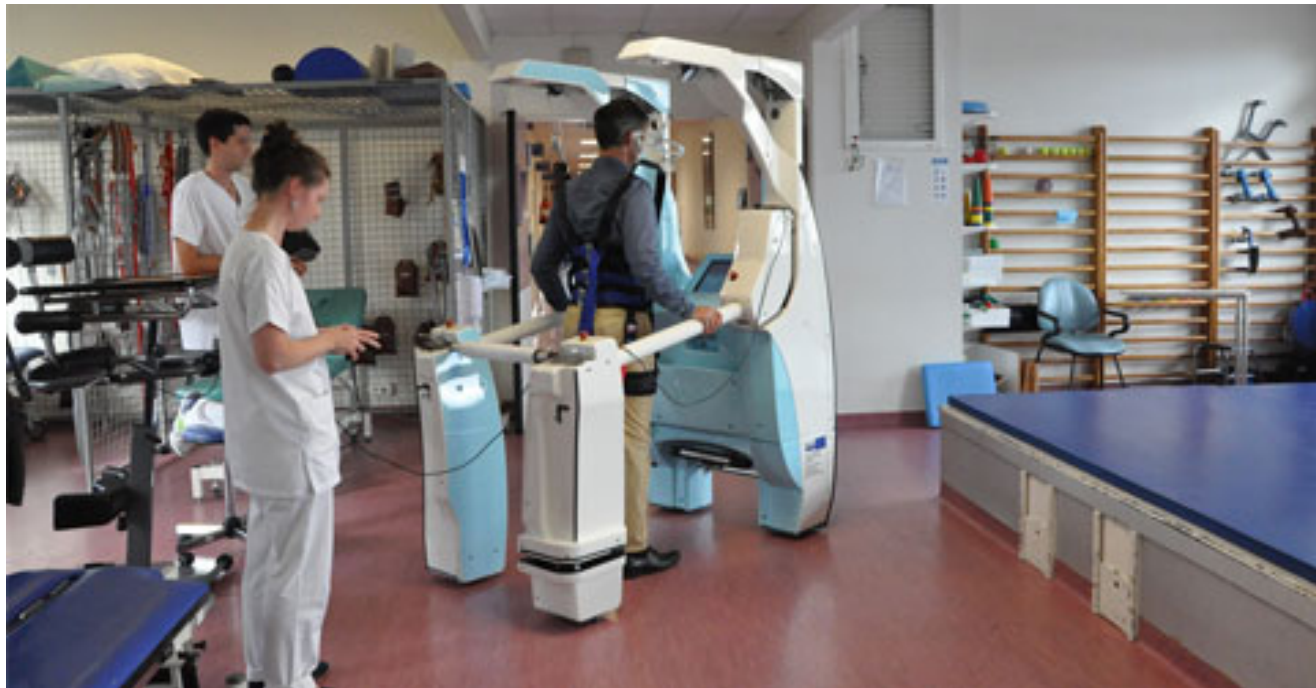Premise: repeating limb movements can help
to recover motor control.

Initial trials of a robot-assisted arm and shoulder exercise
were with sub-acute patients with a localised lesion.



Robotic rehabilitation therapy can deliver high-dosage and high-intensity training, making it useful for patients with motor disorders

Robotic devices used for motor rehabilitation include end-effector and exoskeleton types.



Recovery of upper arm function following stroke is a real problem.

A high proportion of people who have a stroke regain their ability to walk, but only 14 per cent of people with the upper arm Problem.

Positive impact of robotics and the efficacy of electrical stimulation



Neuroplasticity is the basic mechanism underlying improvement in functional outcome after stroke or after spinal cord disease. These patients benefit from using robots.

Principles of stroke rehabilitation:
high-intensity practice
multidisciplinary team care
task-specific training.
high-dose intensive training
repetitive practice of specific functional tasks.

Robot-assisted therapy in combination with conventional physiotherapy produced greater improvement in gait function than conventional gait training alone.



