

ARTROSKOPIE

Hudeček F., Novotný M.

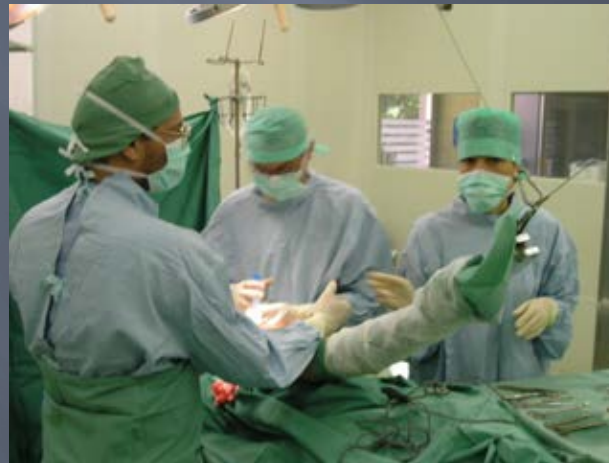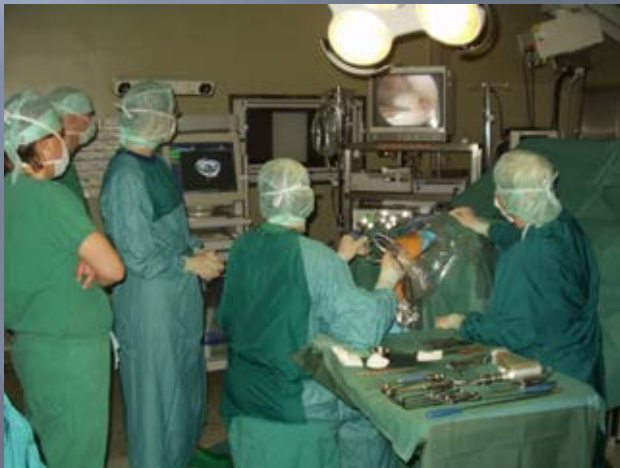I.Ortopedická klinika LF MU, FN U Sv. Anny v Brně

Historie

- ▣ 1805 Bozzini (Frankfurt) – intraartikulární vyšetření kloubu pomocí přístroje osvětleného svíčkou
- ▣ 1918 Takagi (Tokio) - pomocí cystoskopu vyšetřil kadaverózní koleno
- ▣ 1931 Burman (New York) - referuje o snadnosti artroskopie u prostorného ramene
- ▣ 1953 Watanabe – první artroskopický atlas

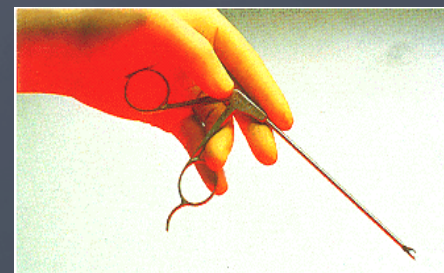
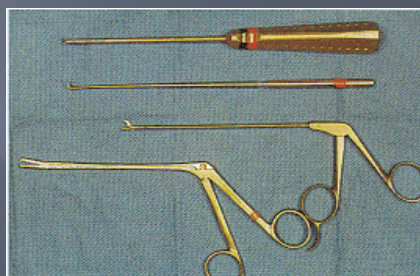
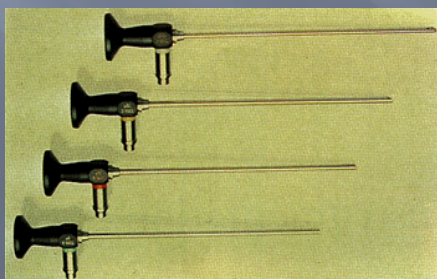
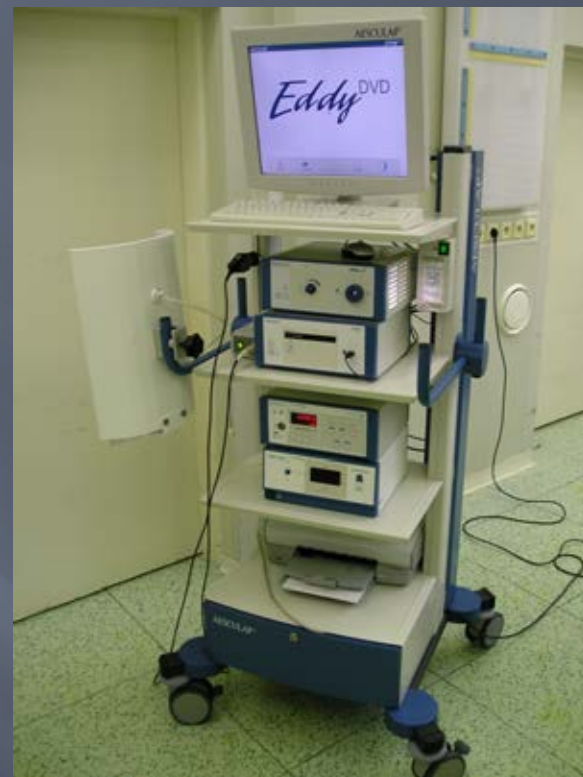Artroskopie

- ▣ Endoskopická technika
- ▣ Umožňuje zobrazení a chirurgické ošetření nitrokloubních struktur
- ▣ Pořadí kloubů podle četnosti zákroků:
 - koleno
 - rameno
 - hlezno
 - zápěstí
 - loket
 - kyčel



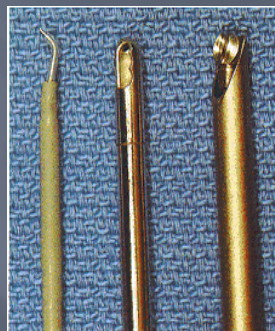
Artroskopie – základní vybavení

- **Troakar** – kanyla, jejíž mandrén je po zavedení do kloubu nahrazen artroskopem
- **Artroskop** - rigidní nebo flexibilní tubus se safírovou čočkou umožňující boční pohled 30 nebo 70 stupňů
- **Kamera** – (analogová, digitální) po připevnění na okulár artroskopu umožňuje přenos obrazu na monitor
- **Světelný zdroj** – xenonová lampa s optickým kabelem
- **ASK pumpa** – udržuje tlak a průtok roztoku kloubem
- **Nástroje** – panče, nůžky, nože, kleště, extraktory, rašple, háčky



Artroskopie – vybavení

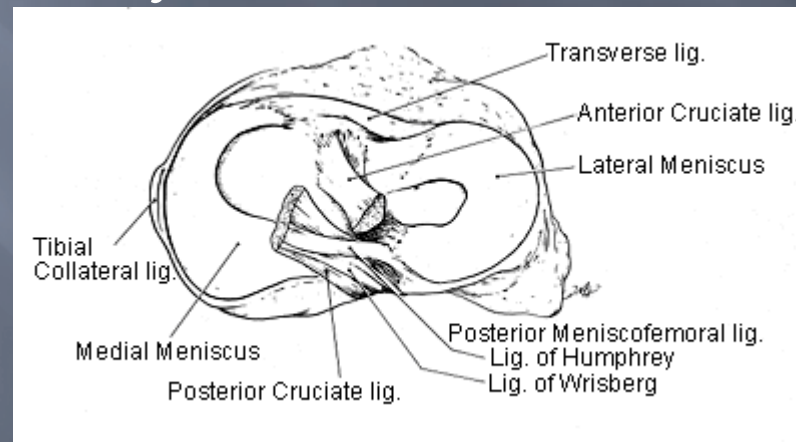
- ▣ **Shaver** – rotační, motorem poháněné fréza
- ▣ **Vaper** – k ošetření měkkých tkání na principu vysokofrekvenční termokoagulace
- ▣ **Laser** – využíván pro termokoagulační efekt
- ▣ **Specializovaná instrumentaria** – rekonstrukce vazů, mozaikoplastika, stabilizace ramena
- ▣ **Dokumentační zařízení** – termotiskárna, čipová karta, video, DVD



KOLENNÍ KLOUB

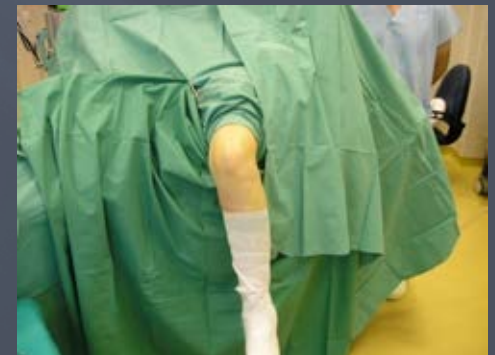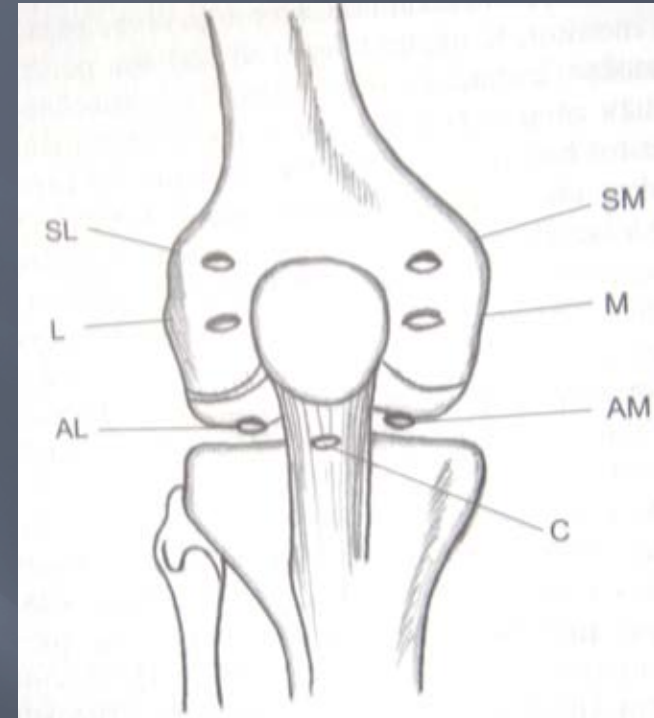
Koleno - anatomie a biomechanika

- ▣ v kolenním kloubu artikulují dvě nejdelší kosti
- ▣ tvar kloubních ploch se na stabilitě podílí minimálně
- ▣ stabilita je zajištěna mohutným vazivovým aparátem, menisky a kolemkloubními svaly
- ▣ statické + dynamické stabilizátory



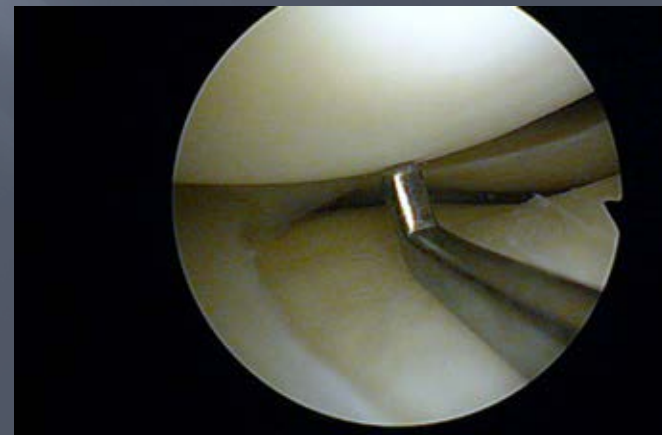
ASK kolene – poloha a přístupy

- ▣ AL – anterolaterální
- ▣ AM – anteromediální
- ▣ SL – suprapatelární laterální
- ▣ SM – suprapatelární mediální
- ▣ M – mediální střední patelární
- ▣ L – laterální střední patelární
- ▣ C – centrální



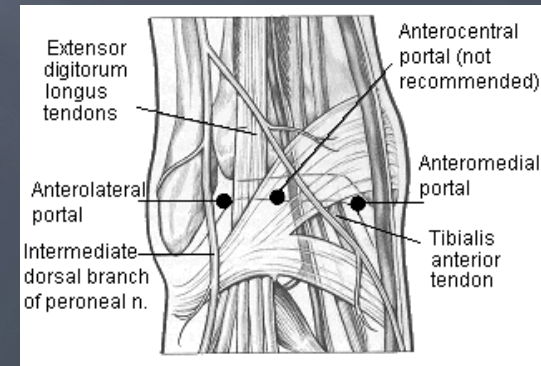
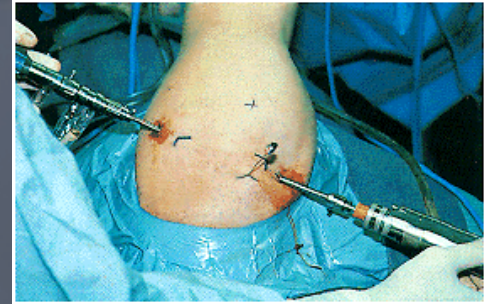
Artroskopie - výhody

- ▣ Miniinvazivní technika
- ▣ Dokonalá vizualizace nitrokloubních struktur
- ▣ Snížení pooperační bolesti
- ▣ Rychlejší RHB a rekonvalescence
- ▣ Kosmetický efekt
- ▣ Zvýšení komfortu pacienta



Artrioskopie - rizika

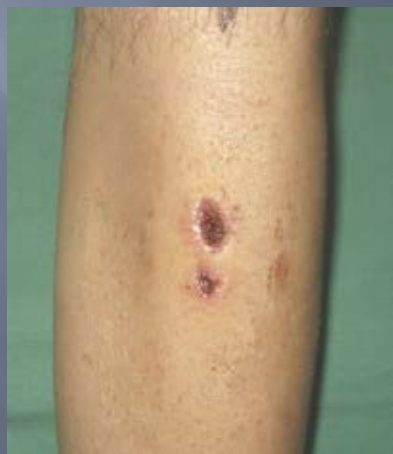- ▣ Intraartikulární operace » infekce
- ▣ Turniket (bezkrví > 60 min) » TEN
- ▣ Lokalizace ASK portů „naslepo“ » poranění okolních struktur
- ▣ Orientace v kloubu – triangulace » délka operace
- ▣ Komplikované instrumentarium
- ▣ Rekonstrukční a revizní operace



Artroskopie - komplikace

CELKOVÉ

- ▣ extrémně vzácné
- ▣ kratší operace bez velké krevní ztráty
- ▣ vzít do úvahy při indikaci operace



MÍSTNÍ

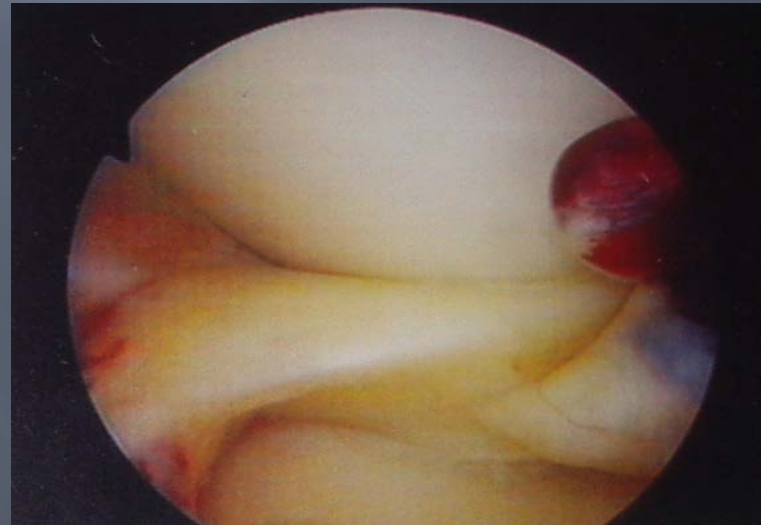- ▣ nervově – cévní poranění
- ▣ cévní – tromboflebitida, hluboká žilní trombóza
- ▣ hojení – sekrece, výpotky, granulomy
- ▣ infekce

Artrioskopie kolene

- ▣ Nejčastěji indikovaná a nejvíce propracovaná technika
- ▣ Indikace:
 - poranění menisků
 - poranění vazů
 - poranění chrupavky
 - hyperprese pately
 - volné kloubní tělesa
 - artrofibróza, synovialitida
 - intraartikulární fraktura

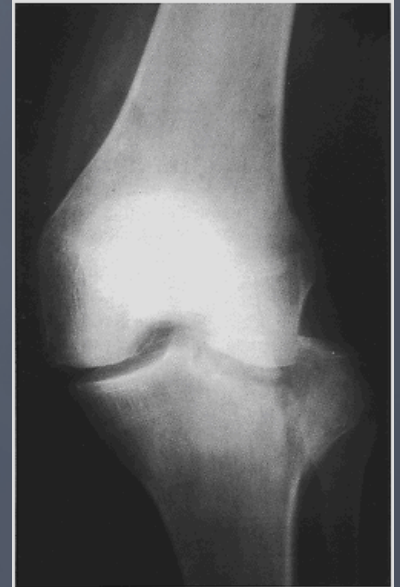
Hemartros

- **často kombinovaná poranění**
 - luxace nebo subluxace pately
 - poškození chrupavky – transchondrální a osteochondrální fraktury
 - ruptury menisků
 - ruptury vazů



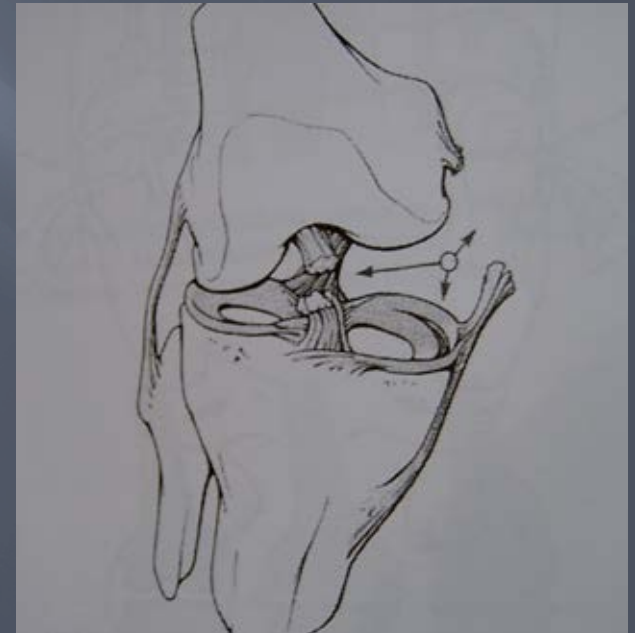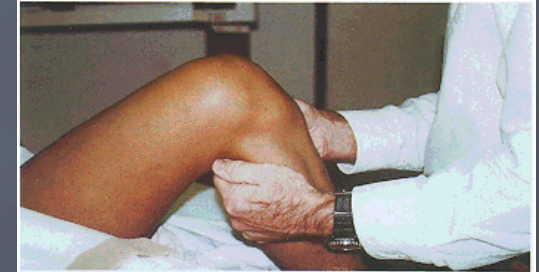Hemartros - vyšetření

- ▣ anamnéza
- ▣ klinické vyšetření
- ▣ punkce - krev = **hemartros**
- ▣ mastná oka ?
- ▣ RTG - vyloučit poranění skeletu
- ▣ MRI, USG - omezený význam, falešně pozitivní i negativní nálezy



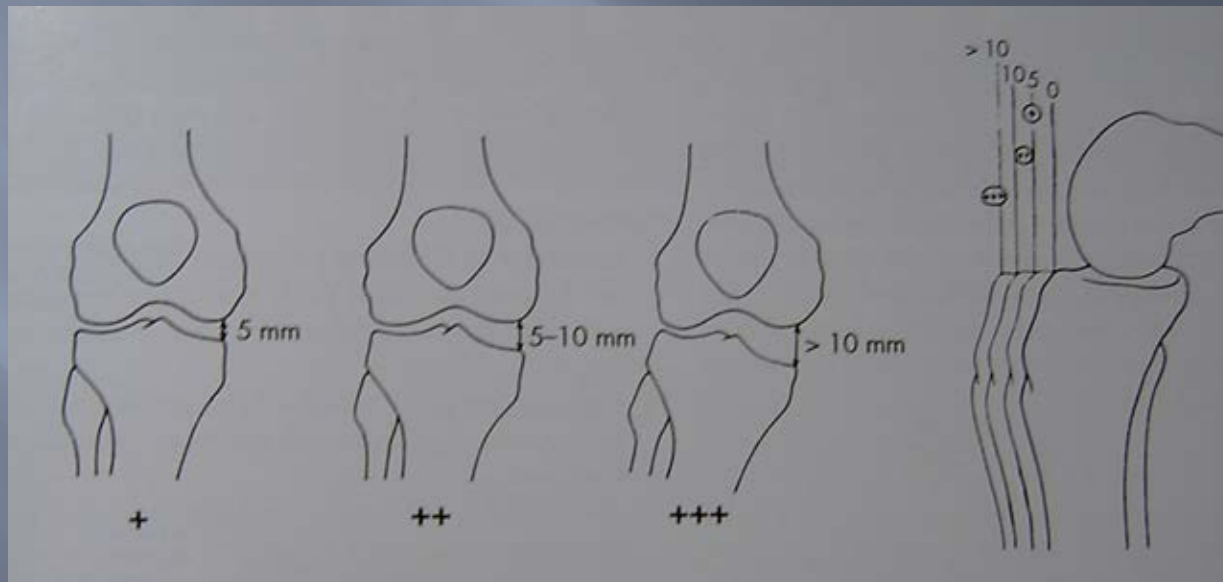
Klinické vyšetření

- ▣ Postranní vazy – varus x valgus stress test
- ▣ Zkřížené vazy – přední x zadní zásuvka
 - Lachmanův test
 - pivot shift test
- ▣ Menisky – Mc Murry
 - Steinmann I., II.
 - Bragard
 - Böhler
 - Payer
 - Appley
- ▣ Patela - Zohlen
 - Farbainkův test anxiozity
 - hoblík



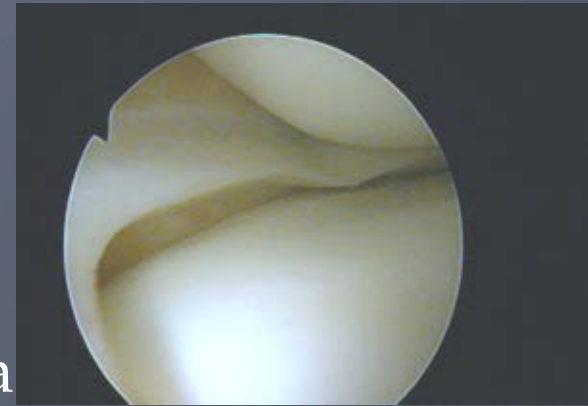
Instabilita anteromediální

- ▣ v praxi nejčastější typ instability kolena
- ▣ následek páčení do valgozity – unhappy trias

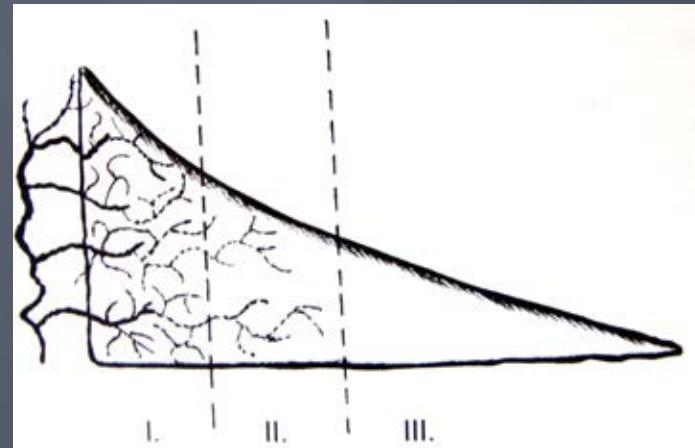
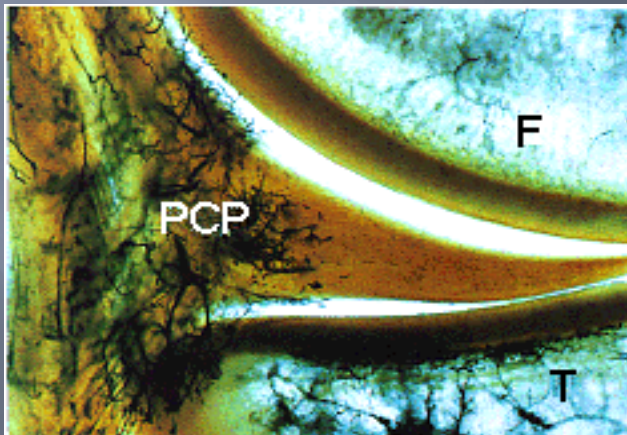


valgus stress test + přední zásuvka

Menisky

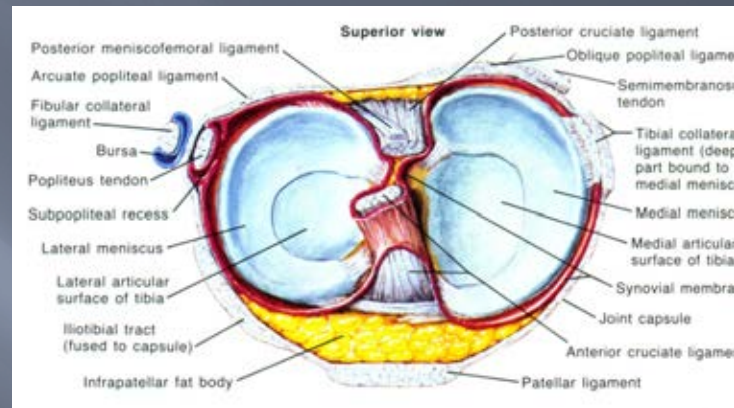


- ▣ Mediální + laterální
- ▣ Vazivová chrupavka – vysoká elasticita
- ▣ 3 zóny podle množství cévního zásobení :
 - **Červená zóna** – parakapsulární - cévně zásobená - šance k připojení
 - **Červeno-bílá zóna** – střední třetina menisku
 - **Bílá zóna**



Funkce menisků

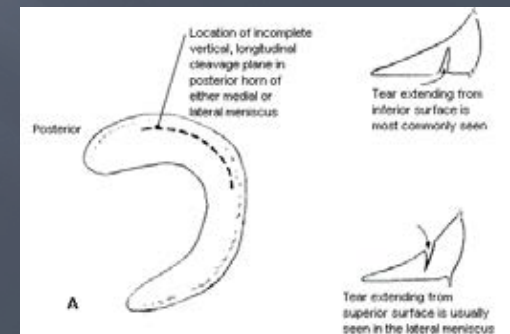
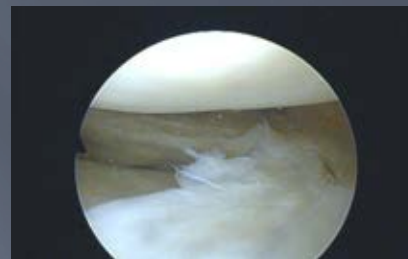
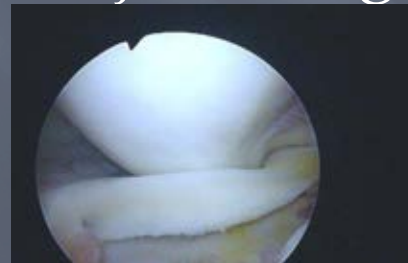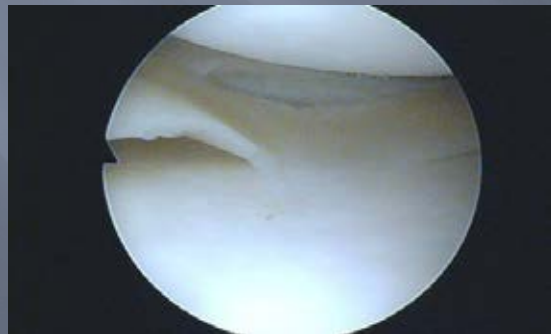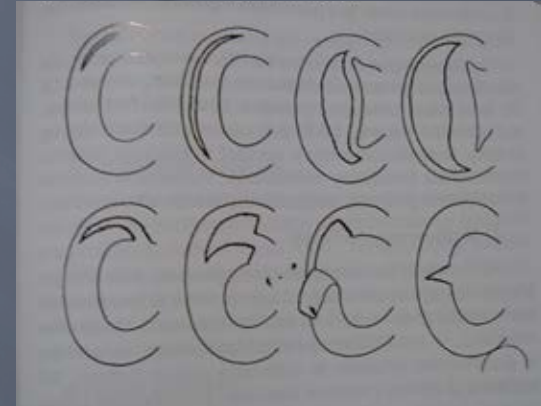
- ▣ nárazník
- ▣ stabilizátor
- ▣ vyrovnávač kloubních ploch
- ▣ rozdělovač kloubní tekutiny



- ▣ LM – dva úpony (přední a zadní roh)
 - mobilnější » méně často poraněný
- ▣ MM – tři úpony (+ střední část menisku)
 - méně pohyblivý » zranitelnější

Menisky – typy ruptur

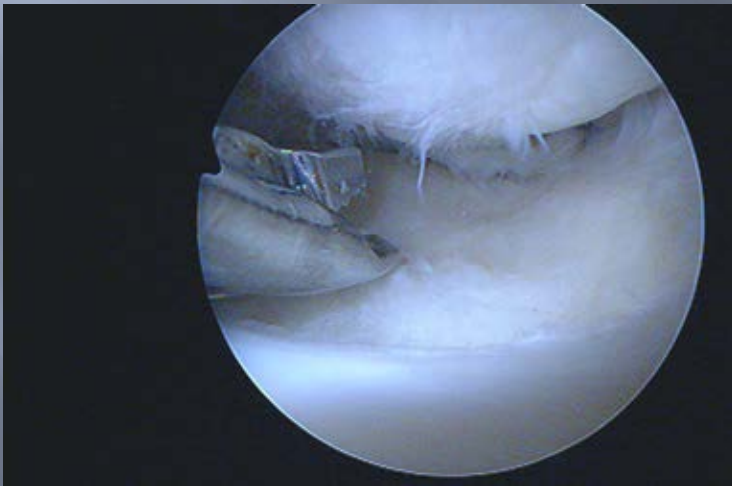
- ▣ Podélná (longitudinální)
 - ucho od koše
- ▣ Příčná (radiální)
- ▣ Laloková – typ papouščího zobáku
- ▣ Horizontální – nejčastěji na degenerativním podkladu
- ▣ Neúplné ruptury



Ošetření menisků

Menisektomie

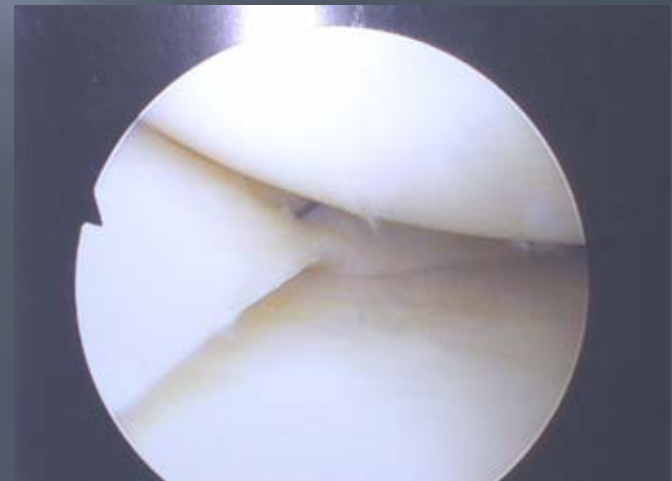
- ▣ parciální
- ▣ subtotální
- ▣ totální



Punch „v akci“

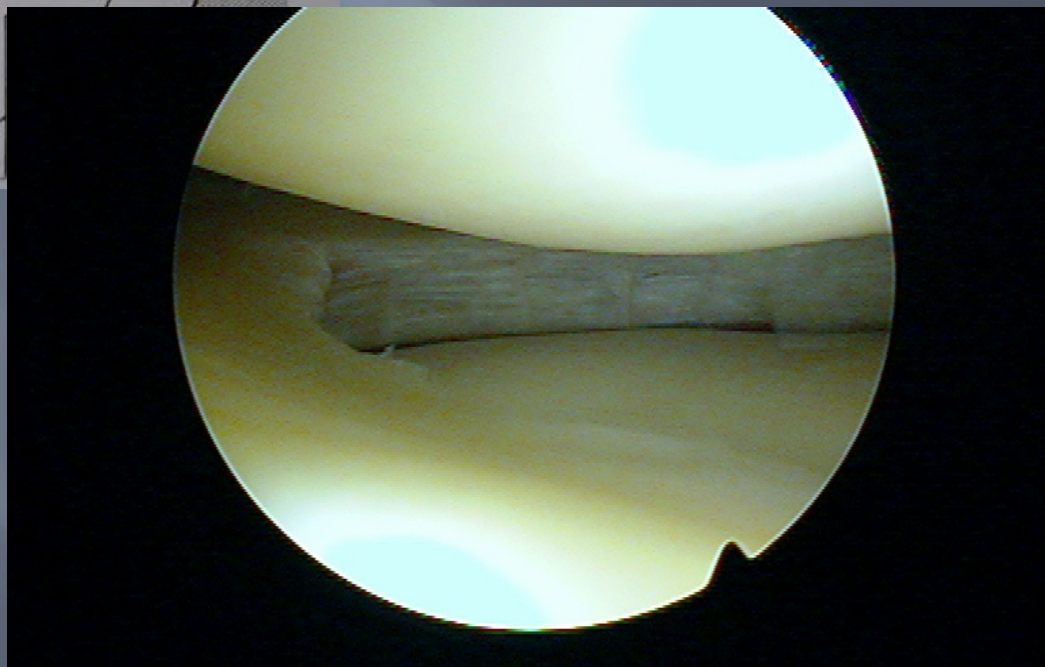
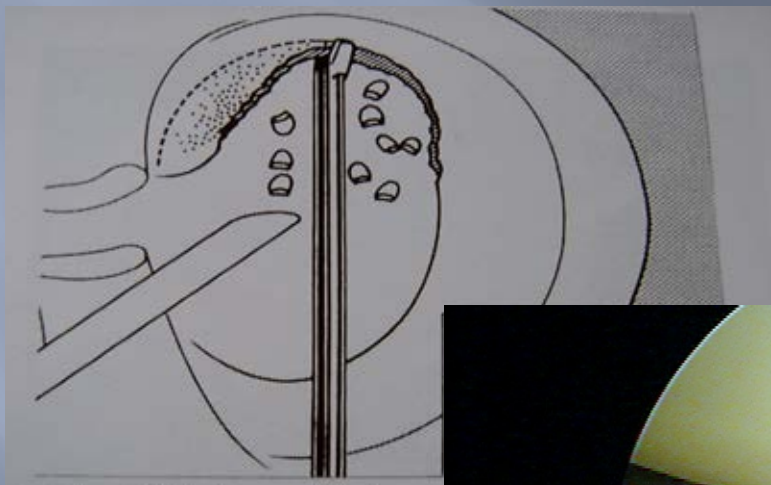
Meniskopexie

- ▣ outside-in
- ▣ inside-out
- ▣ all-inside

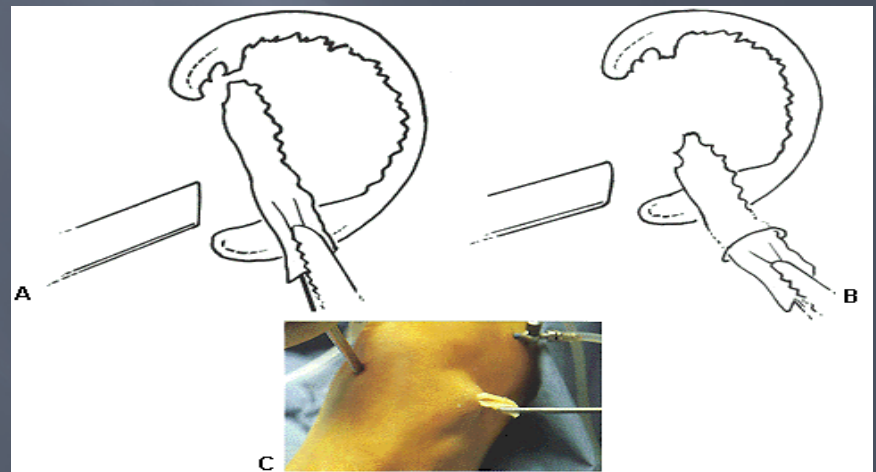
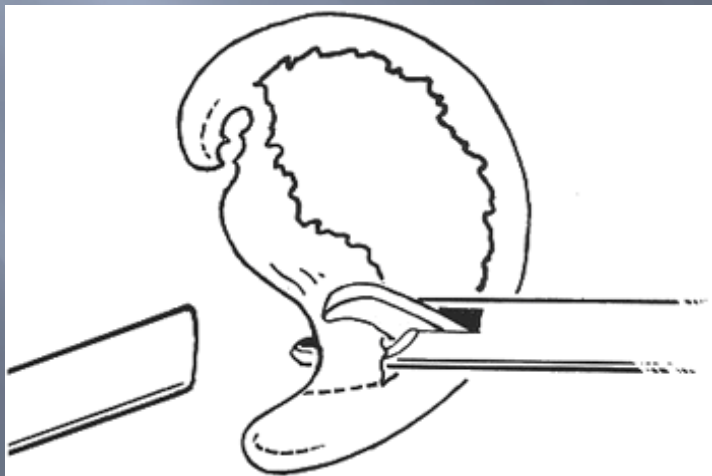
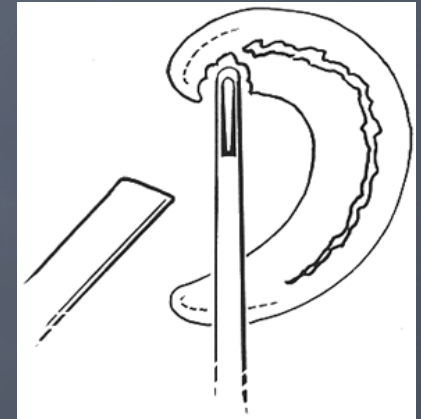
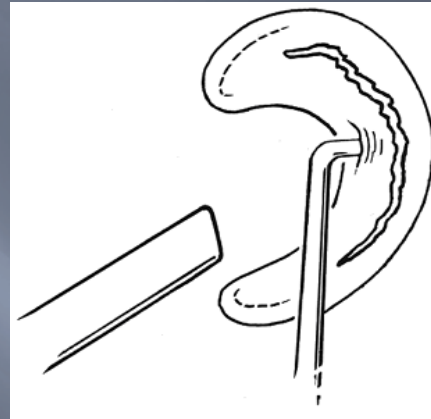
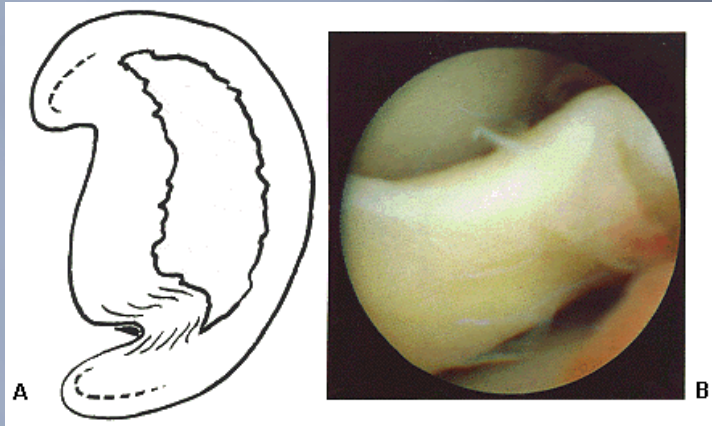


Příšitý meniskus

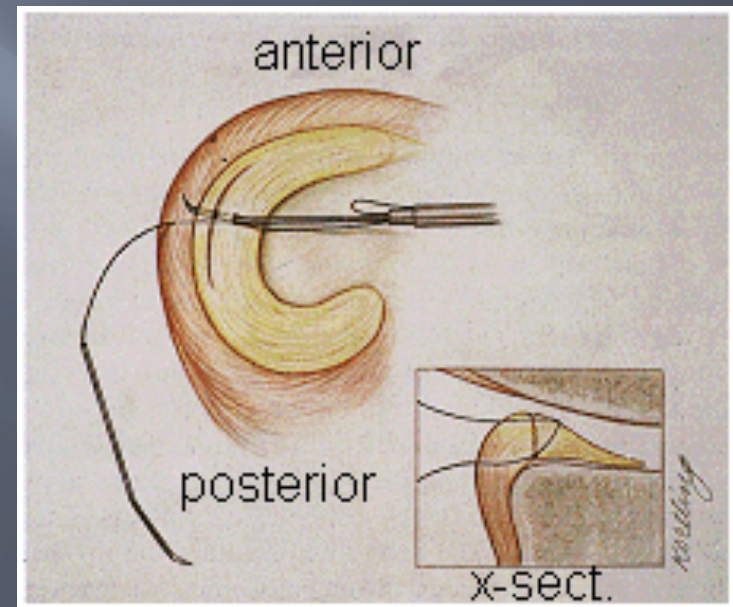
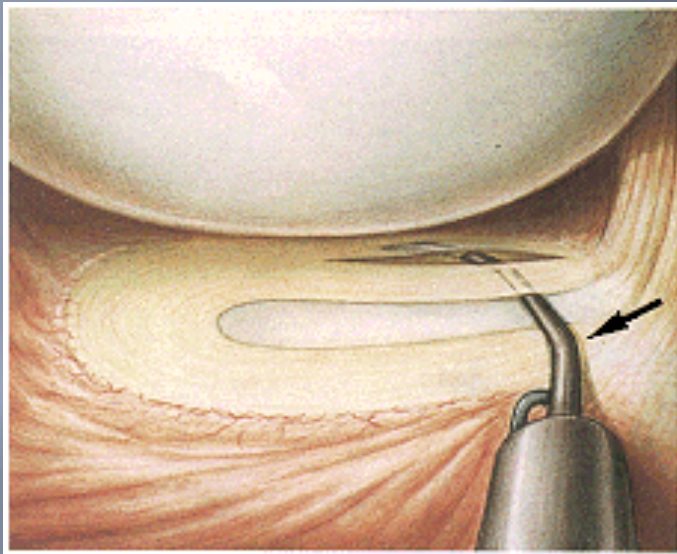
Parciální menisektomie



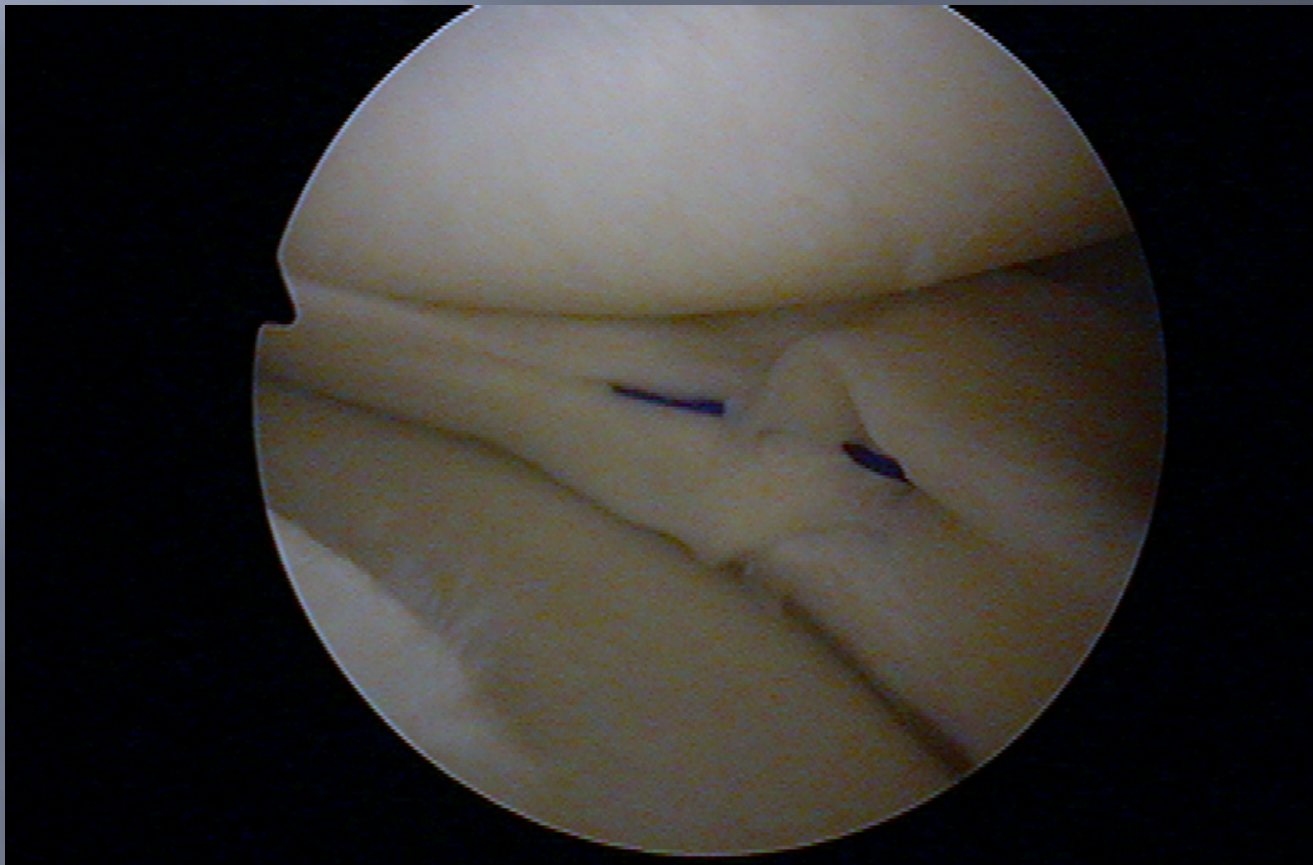
Subtotální menisektomie



ASK meniskopexe

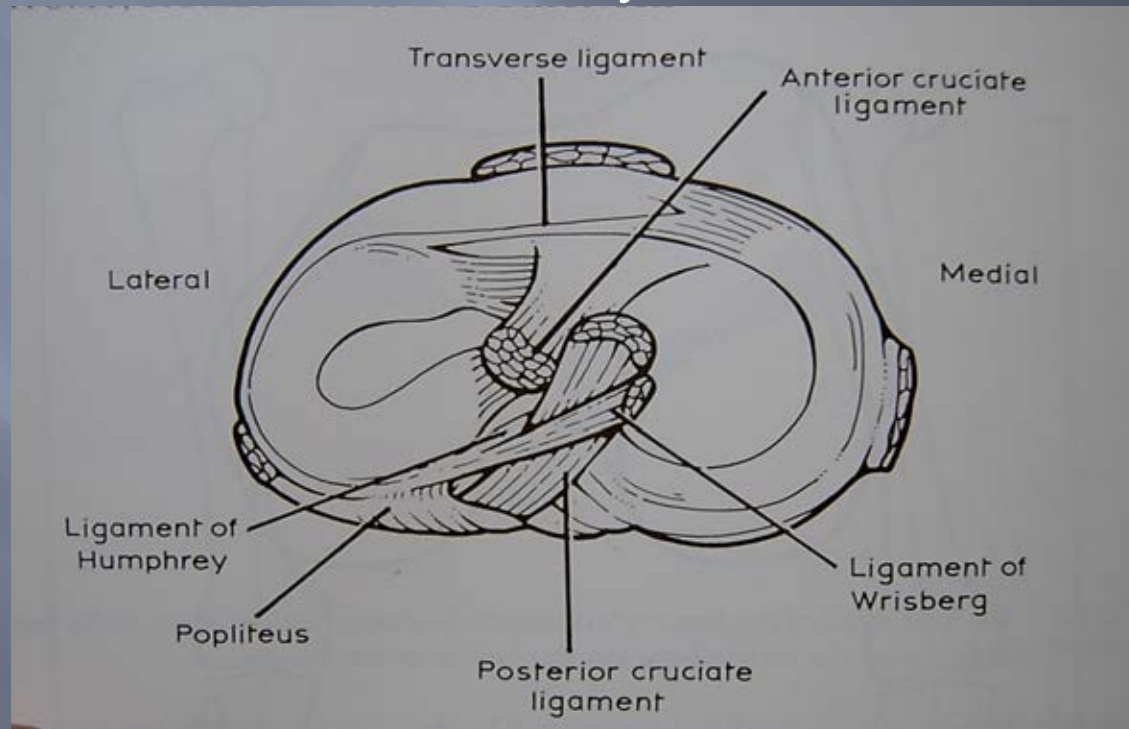


Meniskopexe PDS vláknem



Vazy

- ❑ důležité statické stabilizátory
- ❑ insuficience kolenních vazů – chronická instabilita
- ❑ distenze, parciální ruptura, totální ruptura postranních nebo zkřížených vazů



Základní anatomické dělení

- ▣ Distenze vazů – 5 %
- ▣ Parciální ruptura vazů
- ▣ Totální ruptura vazů – 30 - 40 %

- Poškození probíhá přes fázi :
 - elastickou – napnutí
 - plastickou – protažení
 - ruptury

Průběh fibroplastického zánětu

▣ Fáze mobilizace buněk

- několik hodin až 4 dny (leukotaxin, leukokinin, histamin, serotonin, ...)
- polynukleáry, makrofágy (typické pro včasný zánět)

▣ Fáze tvorby glykosaminoglykanů

- 2.- 4. den max 5.den,
- vytvářejí ochranný val, kterým se organismus brání dalšímu působení patologického činitele

▣ Fáze tvorby kolagenních bílkovin

- 2.- 3 týden
- syntetizovány na ribosomech, vit. C – hydroxylace prolinu a lyzinu

▣ Fáze konečné úpravy

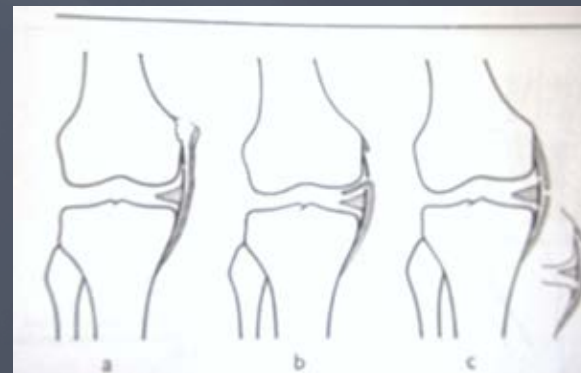
- do 6. týdne
- orientace kolagenních struktur ve směru působení tlaku a tahu
- vytváří se jizva

Ruptura LCM

- ▣ **funkční léčba**
v dlouhé ortéze s kloubem
- ▣ časná RHB hybnosti
- ▣ dobrý funkční výsledek i u totálních ruptur
- ▣ pokud je intaktní PZV – není chronická instabilita

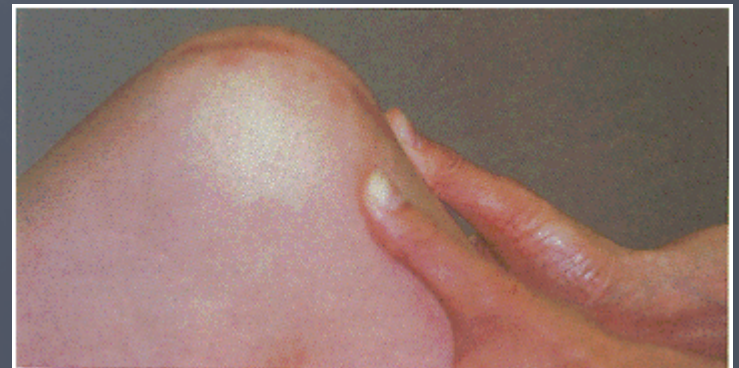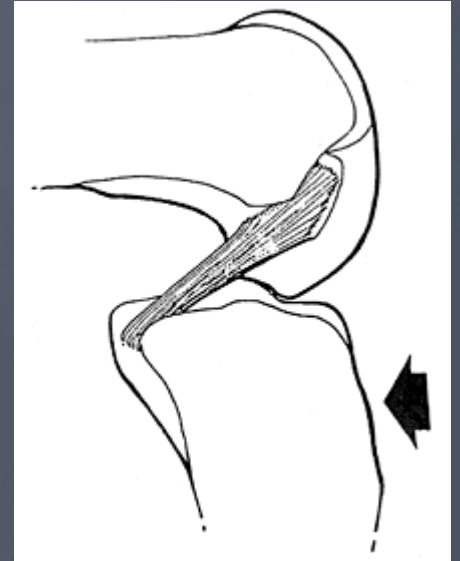
Ruptura LCL

- ▣ poranění celého posterolaterálního komplexu
- ▣ problém chronické instability
- ▣ nutnost rekonstrukční operace



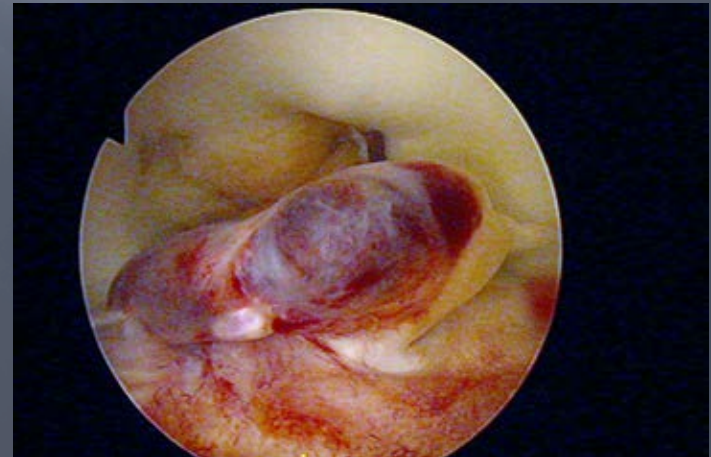
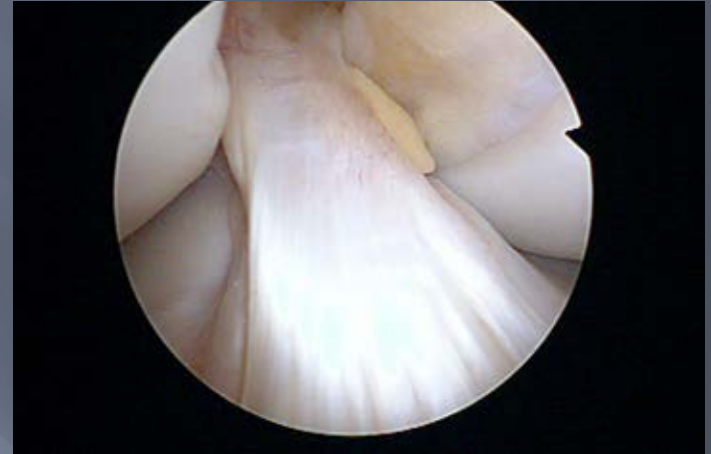Ruptura LCP

- ▣ relativně vzácně izolované sportovní poranění
- ▣ součást komplexu **dashboard injury**
- ▣ kombinované postižení kolenních vazů při posterolaterální instabilitě nebo po luxaci kolene
- ▣ CAVE zadní zásuvkový příznak
- ▣ rekonstrukce při chronické instabilitě



Ruptura LCA (PZV)

- ▣ ruptura PZV
 - časté sportovní poranění
 - 60/100 000 obyvatel ročně
 - 200-300 tis ročně
- ▣ různá taktika ošetření
- ▣ různé typy **rekonstrukcí (plastik)** při chronické instabilitě



Akutní ruptura PZV

▣ Artroskopie

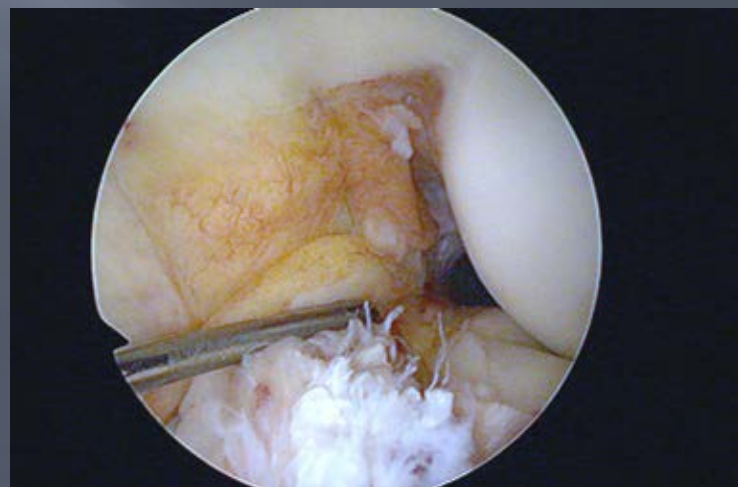
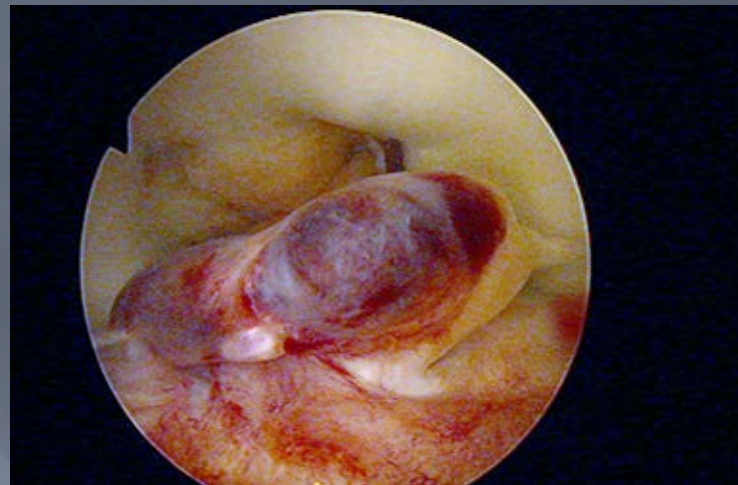
- debridement PZV
- ošetření přidružených poranění (menisků, chrupavek)

▣ Pooperační režim

- RHB program - hamstringy
- propriocepce

▣ Modifikace sportovních aktivit

- omezení rizikových sportů
- ortéza

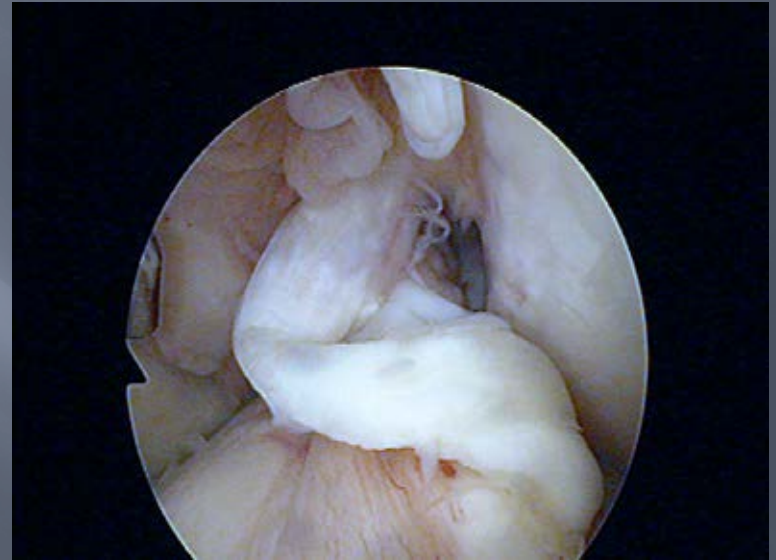

Klasifikace akutních instabilit podle Hastingse

- ▣ Izolované léze zkříženého vazů
 - 1) izolované léze předního zkříženého vazů
 - 2) izolované léze zadního zkříženého vazů
- ▣ Nestability s primární lézí kapsulárních stabilizátorů
 - 1) mediální nestability – abdukčně zevně rotační
 - 2) laterální nestability – addukčně rotační
 - 3) hyperextenzní nestability

Indikace k rekonstrukci

- ▣ 1/3 kompenzovaná i na sport
- ▣ 1/3 kompenzovaná jen po modifikaci sport. aktivit
- ▣ 1/3 nutnost rekonstrukce PZV



⇒ individuální přístup k pacientovi

Rekonstrukce PZV ve II. době

- ▣ selhání konzervativního postupu

výhody:

- motivovaný, spolupracující pacient, který má realistické představy o operaci, čas na RHB
- koleno s plným pohybem bez hypotrofie stehenního svalstva = **předoperační RHB**

Klasifikace chronických nestabilit podle Kenedyho

- ▣ Instability v jedné rovině – poranění PZV, ZZV, VPV, ZPV
- ▣ Rotační instability – AL, AM, PL, PM
- ▣ Kombinované instability – kombinují se jednotlivé instability dohromady – nejčastěji AL+AM, AL+PL

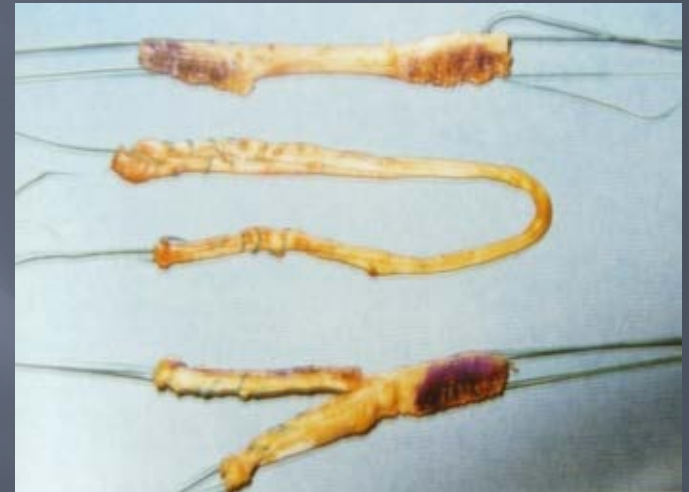
Pozn: Chronické instability se vyvíjejí většinou na podkladě nepoznané či nedostatečně léčené instability akutní.

Základní principy úspěšné náhrady PZV

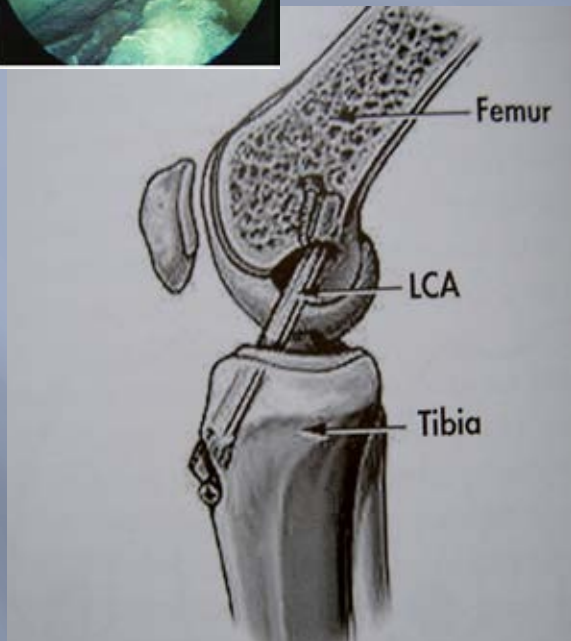
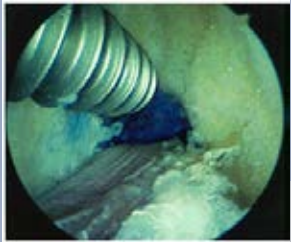
- ▣ Dostatečně pevný štěp
- ▣ Přesné anatomické umístění štěpu
- ▣ Správné napětí štěpu
- ▣ Zamezení impingementu štěpu
- ▣ Pevná fixace štěpu
- ▣ Časný pohyb a funkční rehabilitace

Typy štěpů a fixace

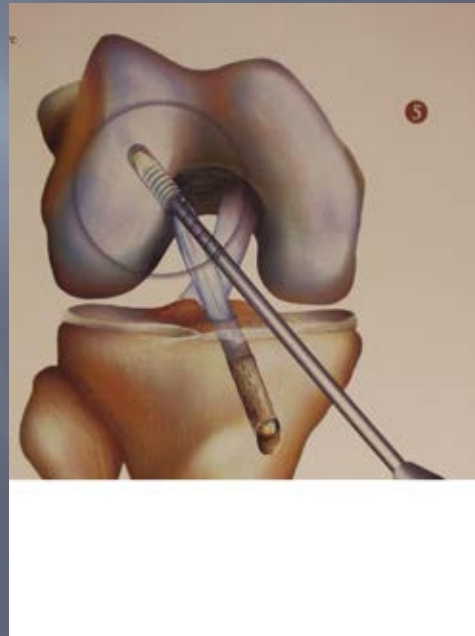
- štěp z kadaveru
- autoštěp – vlastní tkáň
- štěp z lig. patelea – **BTB**
- šlachy hamstringů – **ST/G**
- Štěp z m.quadriceps
- fixace titanovými nebo vstřebatelnými materiály
- press-fit fixace
- double bundle



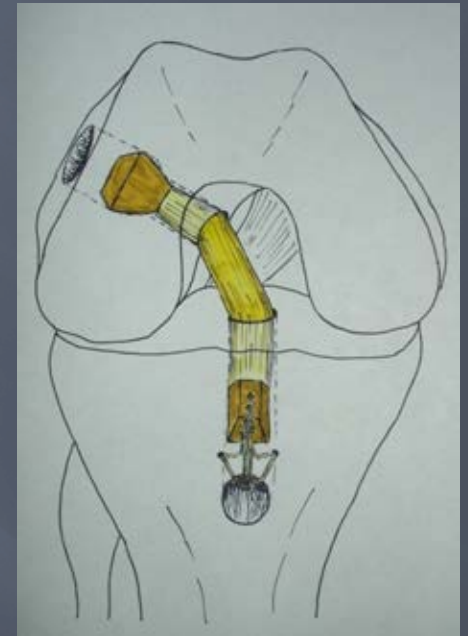
Fixace štěpu



interferenční šroubky



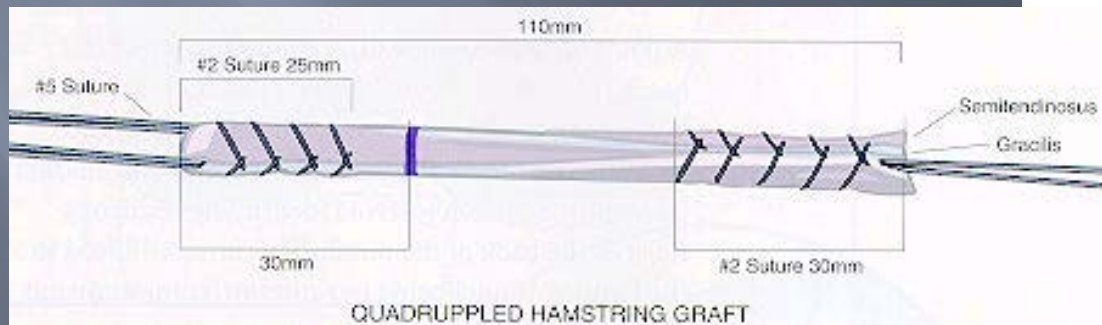
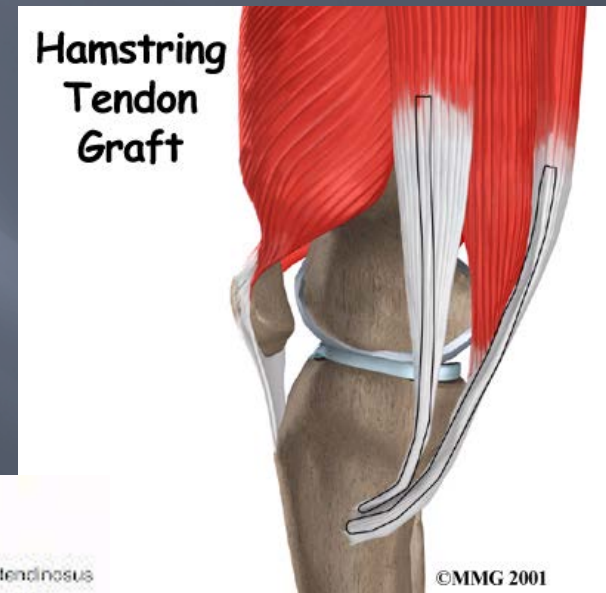
vstřebatelné klínky



press-fit

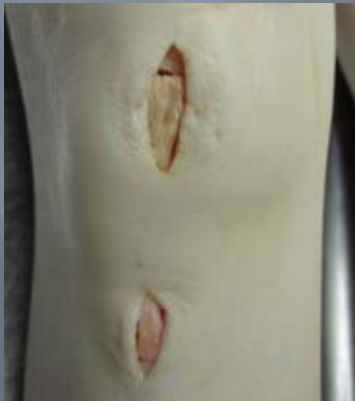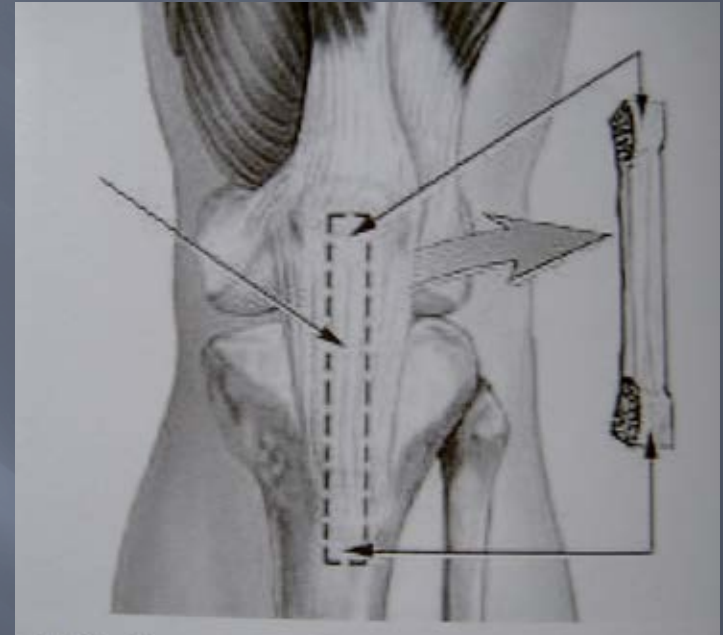
Hamstringy (m. semitendinosus + m. gracilis)

- ▣ nejsou potíže z odběrového místa
- ▣ oslabení flexorů
- ▣ častější selhání
 - B-T-B **1,9 %**
 - hamstringy **4,9%**



BTB štěp = zlatý standard

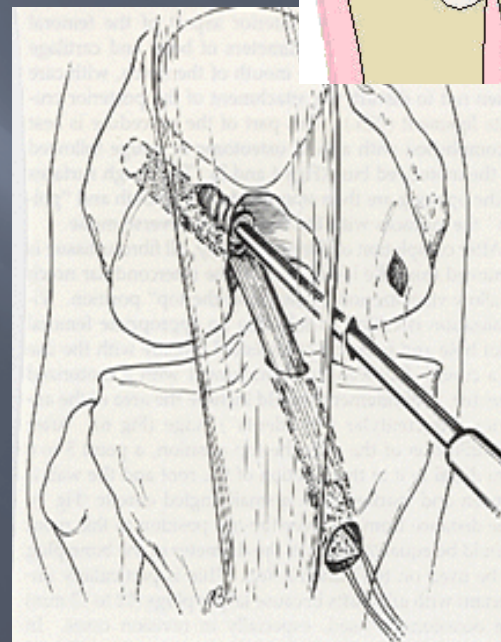
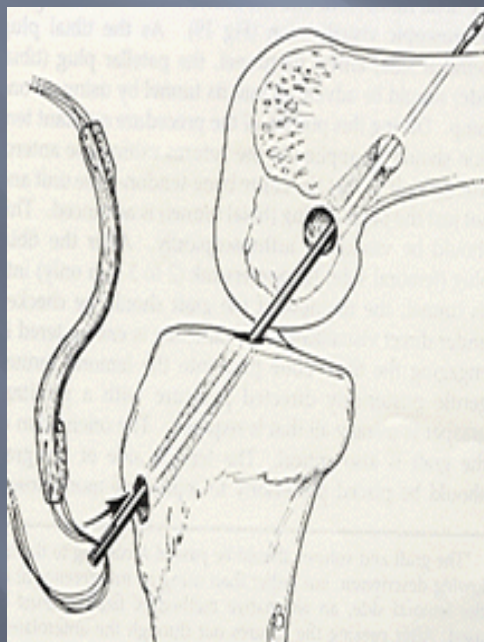
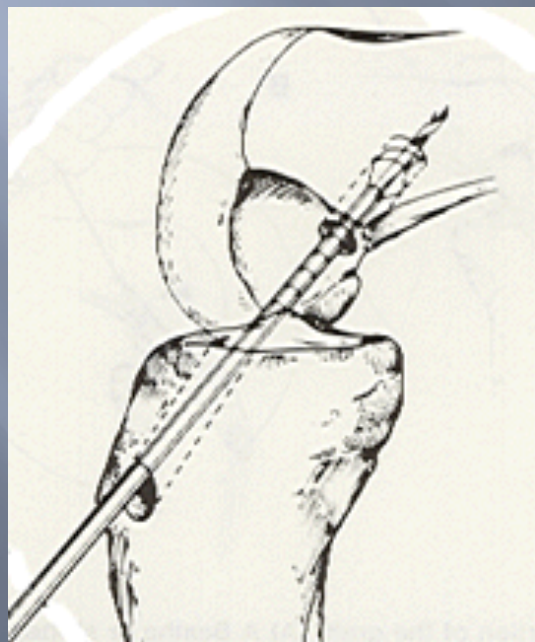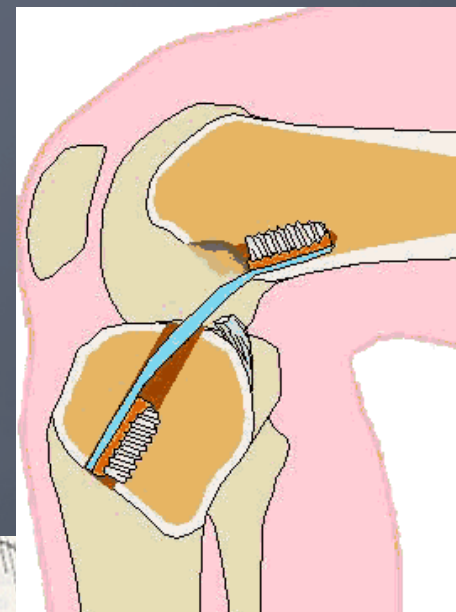
- ▣ **B**one-**T**endon-**B**one
- ▣ autoštěp ze střední třetiny ligamentum patellae
- ▣ vhojení kostních bločků
- ▣ potíže z odběrového místa



- **miniincize** - šetří r. infrapatellaris n. sapheni

Techniky operace

- ▣ **transtibiální techniky** - štěp se protahuje přes T kanál do F kanálu

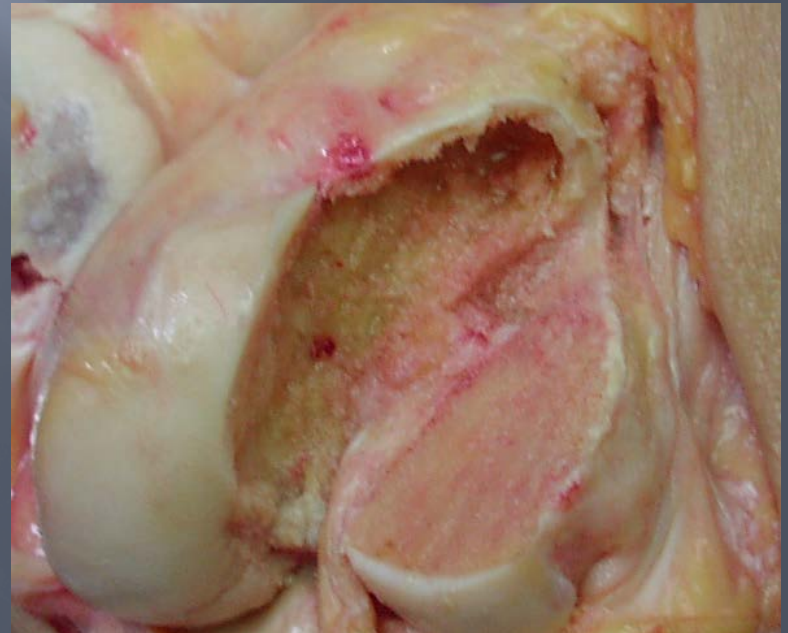
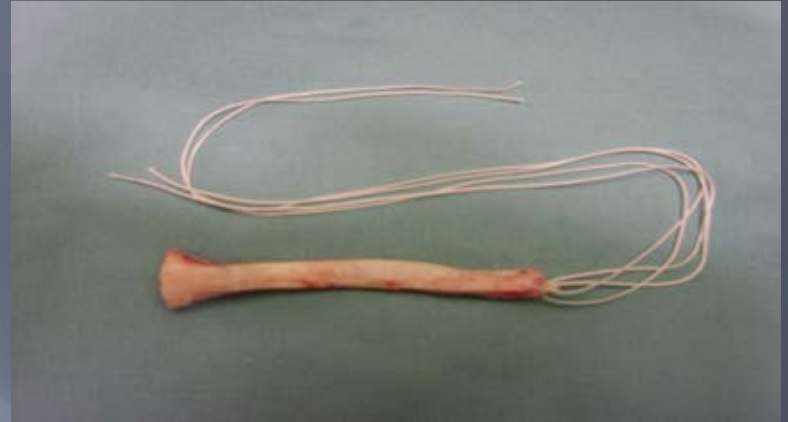


BTB štěp pro **press-fit** fixaci

- ▣ proximální konec na řezu

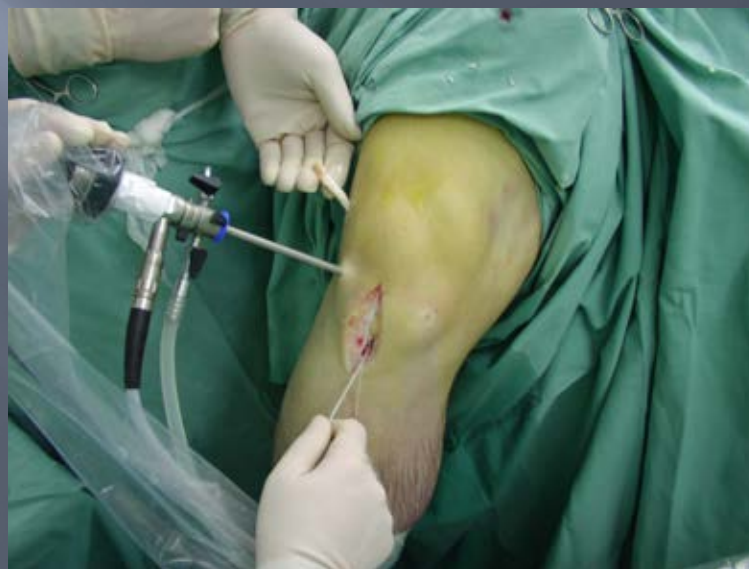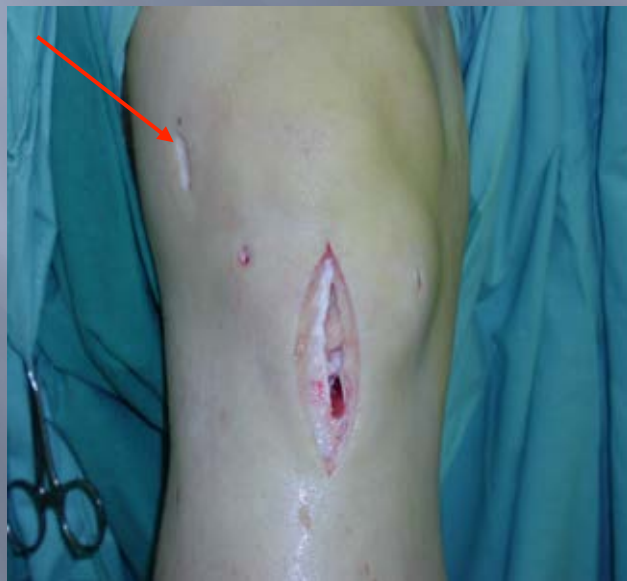**lichoběžníkovitý
tvar**

- ▣ press-fit fixace v **zužujícím se** femorálním kanálu



Techniky operace

- ▣ **s pomocnou laterální miniincizí** - štěp se protahuje přes F kanál do T kanálu

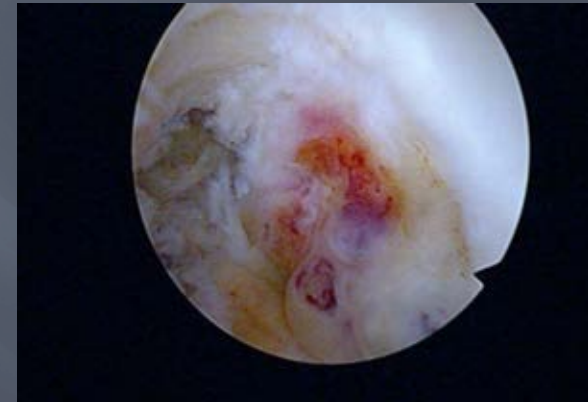
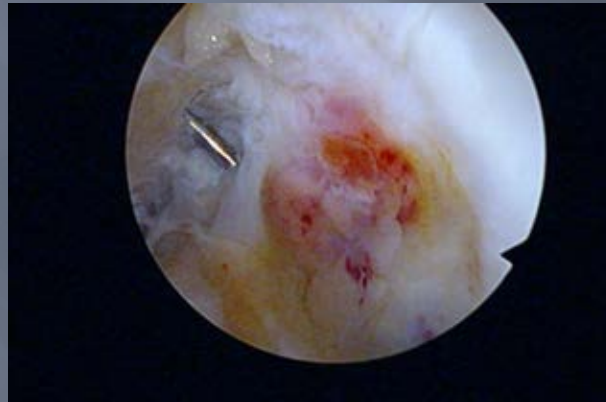
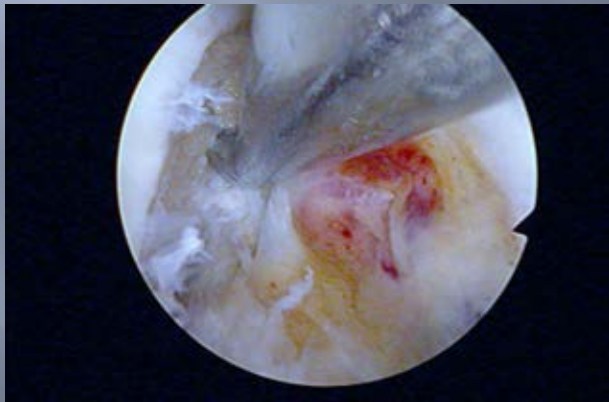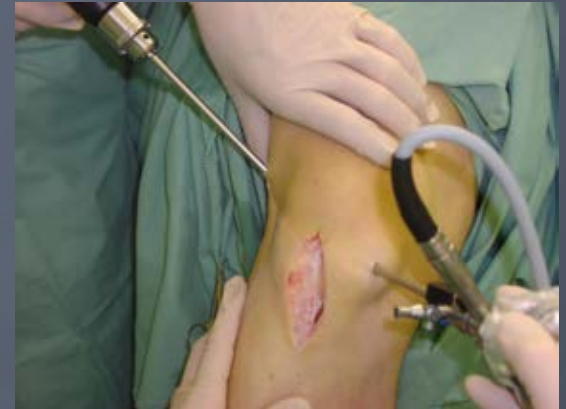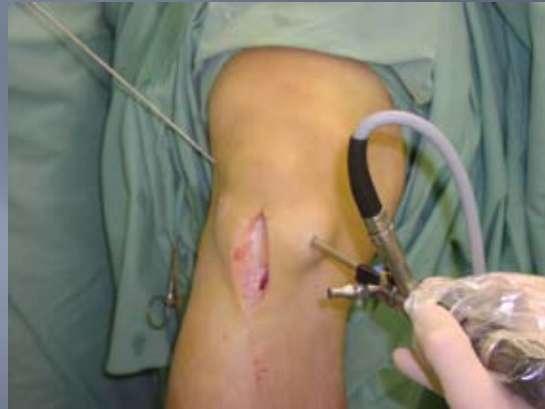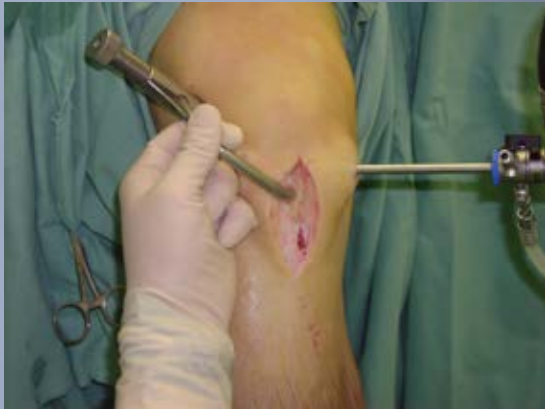Techniky operace

- ▣ **s pomocnou laterální miniincizí** - štěp se protahuje přes F kanál do T kanálu

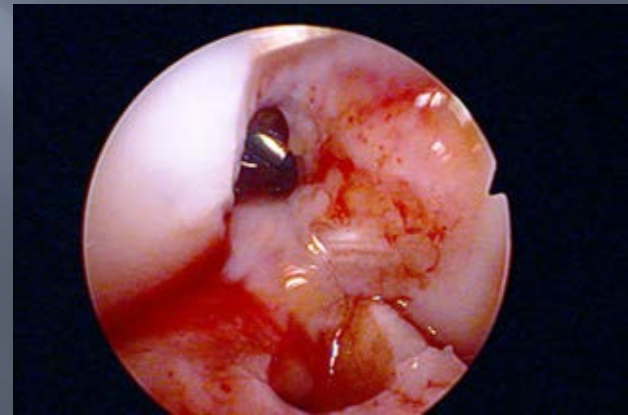
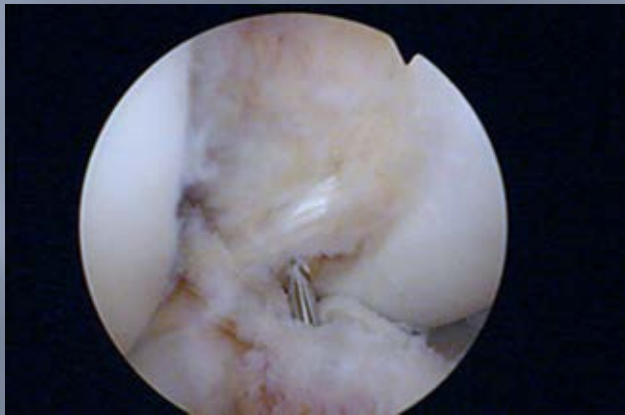
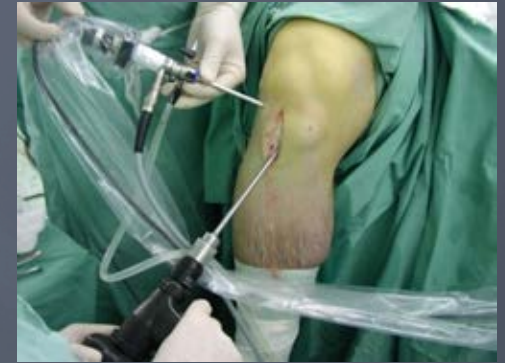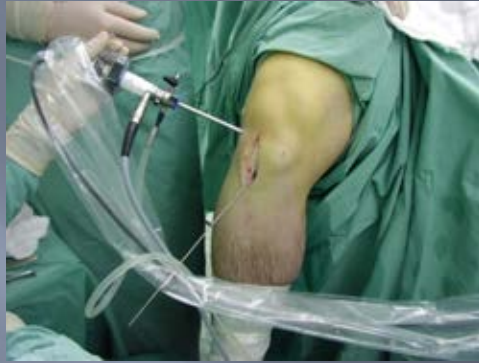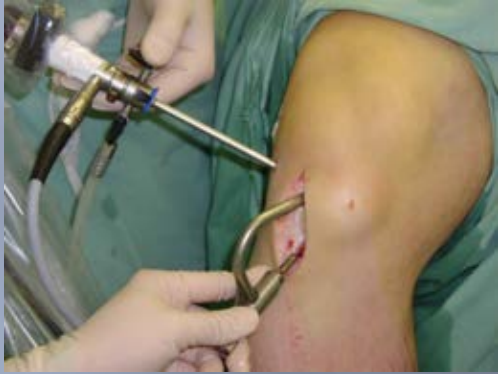Femorální kanál



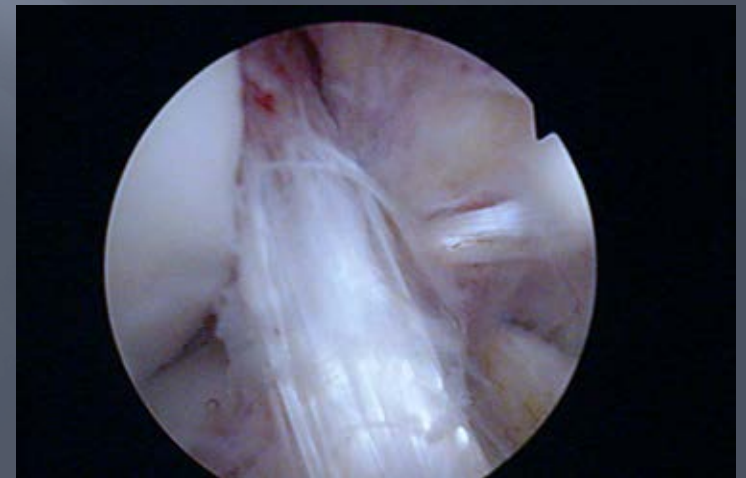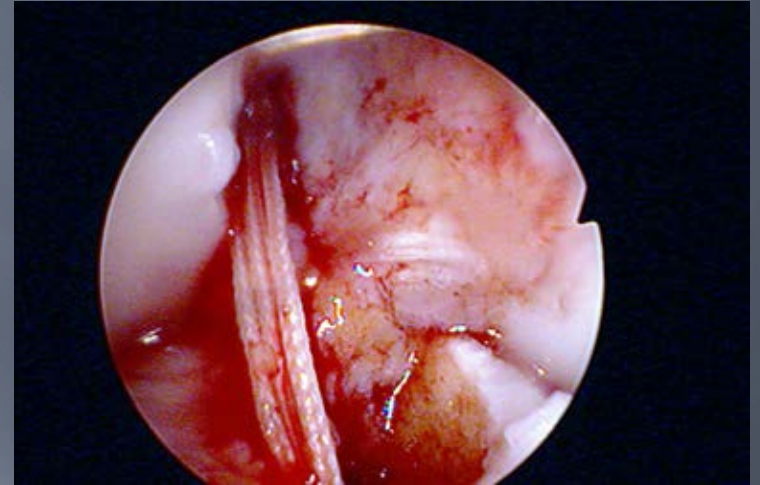
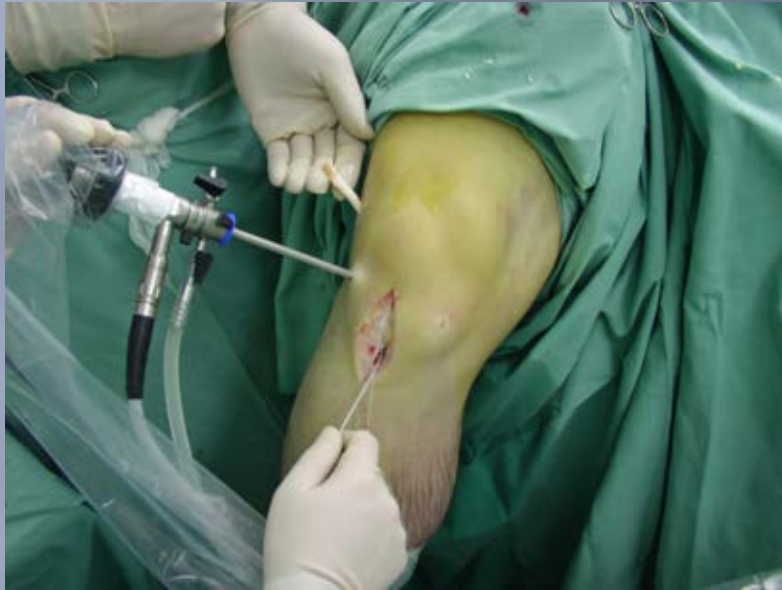femorální cílič + vrtání femorálního kanálu
pod ASK kontrolou

Tibiální kanál



tibiální cílič + vrtání tibiálního kanálu pod
ASK kontrolou

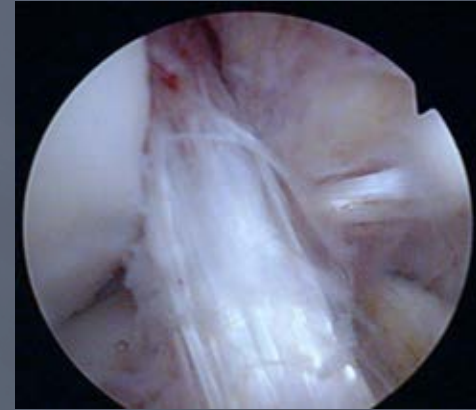Protažení štěpu



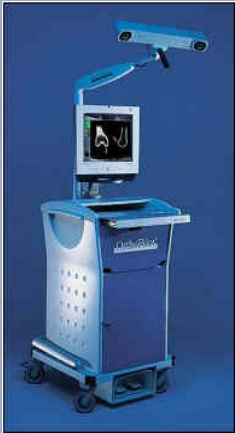
- protažení vláken nejprve přes femorální kanál a poté přes tibiální kanál
- protažení štěpu tahem za vlákna pod ASK kontrolou

REHABILITACE

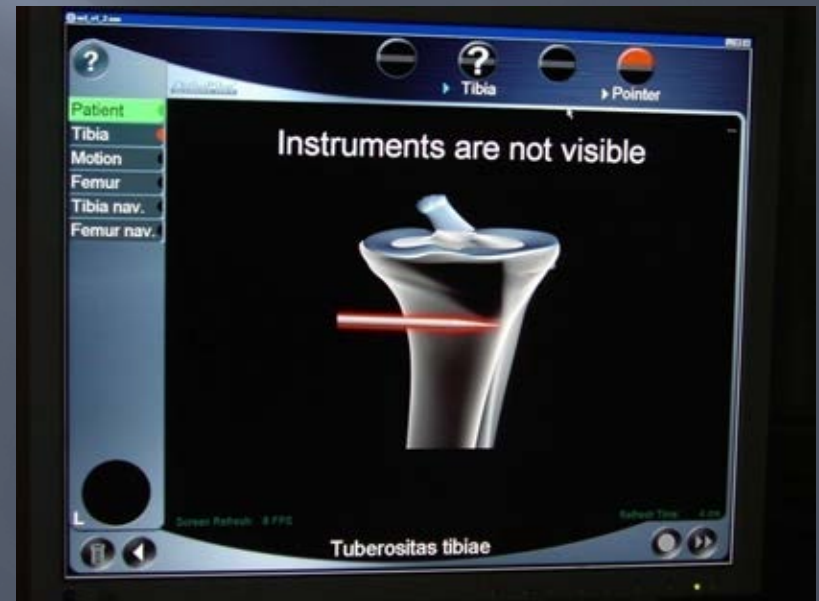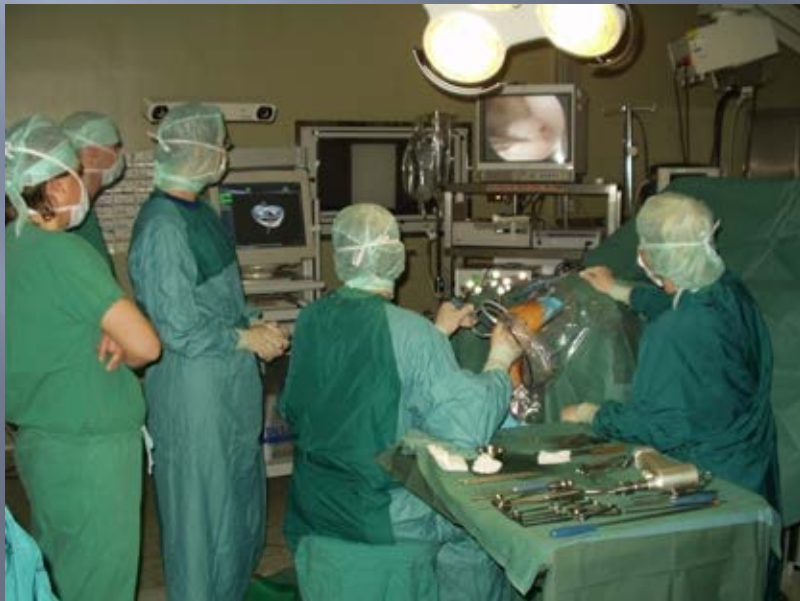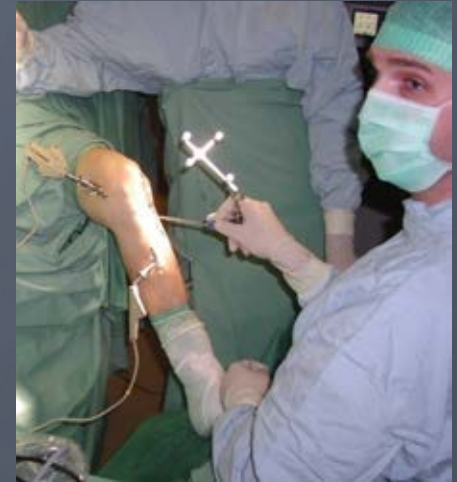- ▣ předoperační RHB
- ▣ pooperační **RHB protokol**
 - ortéza 0-30 st.
 - pohyb ihned po operaci
 - polohování do plné extenze
- ▣ RHB protokol respektující jednotlivé fáze vhojování štěpu
 - hojení kostních štěpů – 6 týdnů dlouhá ortéza s kloubem
 - reedukace reflexních ochranných mechanismů
 - revaskularizace štěpu = přestavba - **rizikové sporty až za 8 - 10 měsíců**



Navigace při rekonstrukci PZV

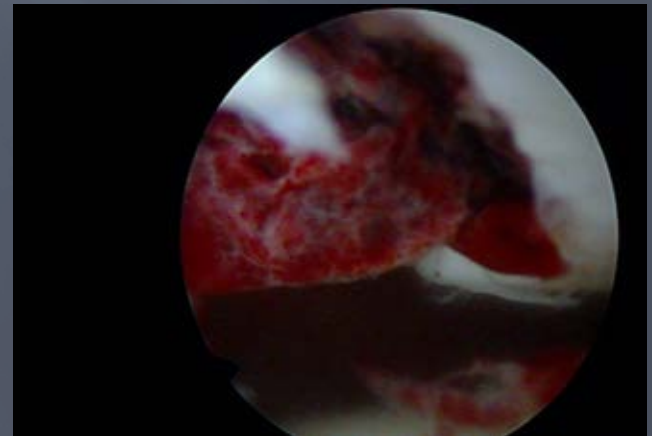
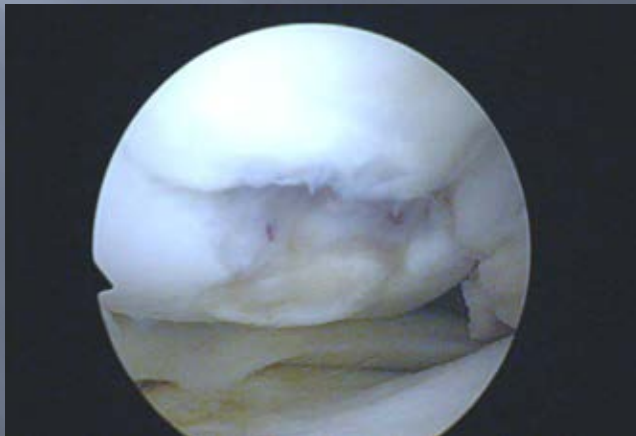
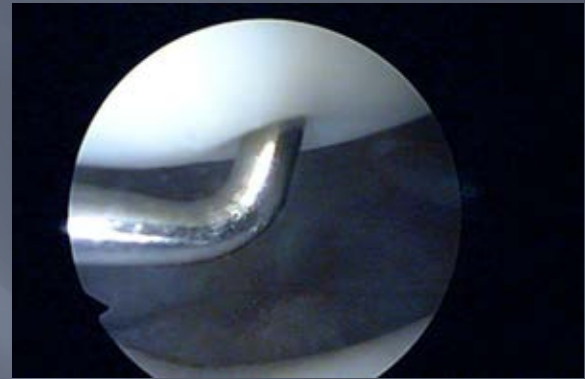


- infračervené sondy + kamera
- kinematický model, extrapolace
- navigace = cílení kanálů
- izometrická rekonstrukce



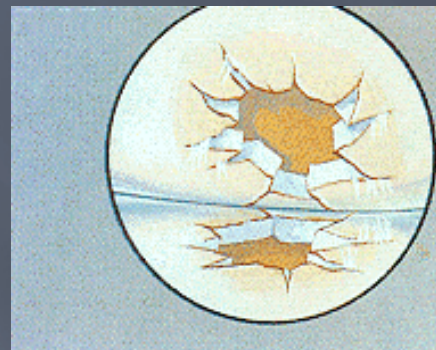
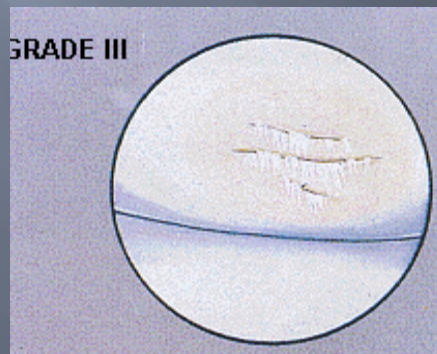
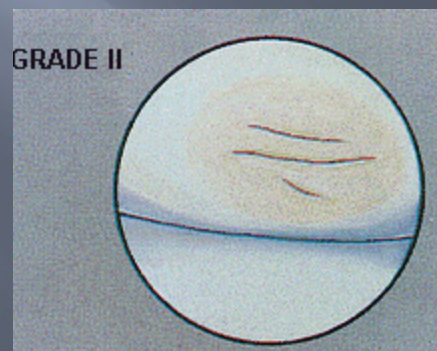
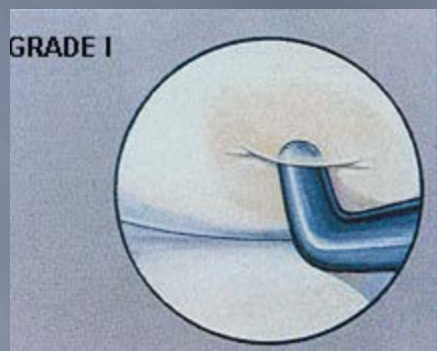
Chrupavka

- ▣ Hyalinní chrupavka je bílá, hladká a lesklá, při palpaci pružná
- ▣ Léze degenerativní
- ▣ Léze traumatické

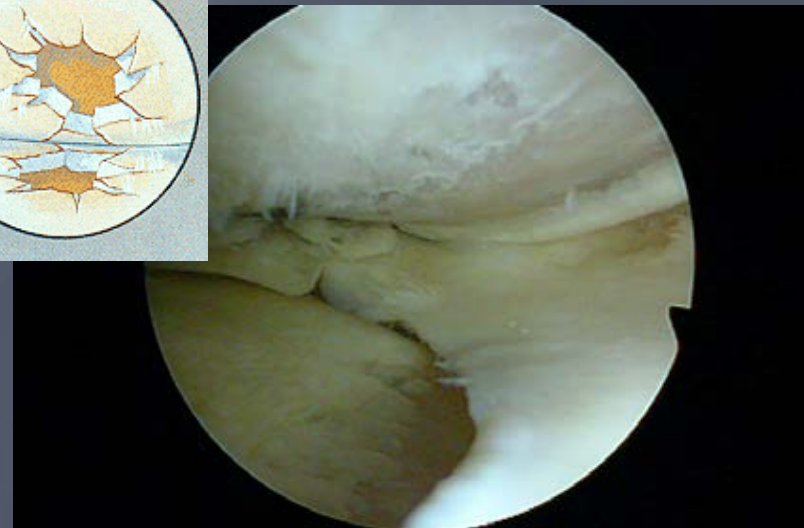
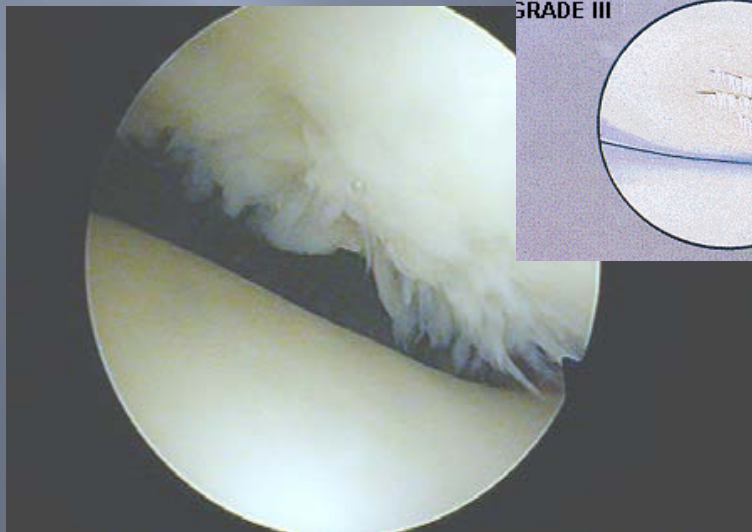
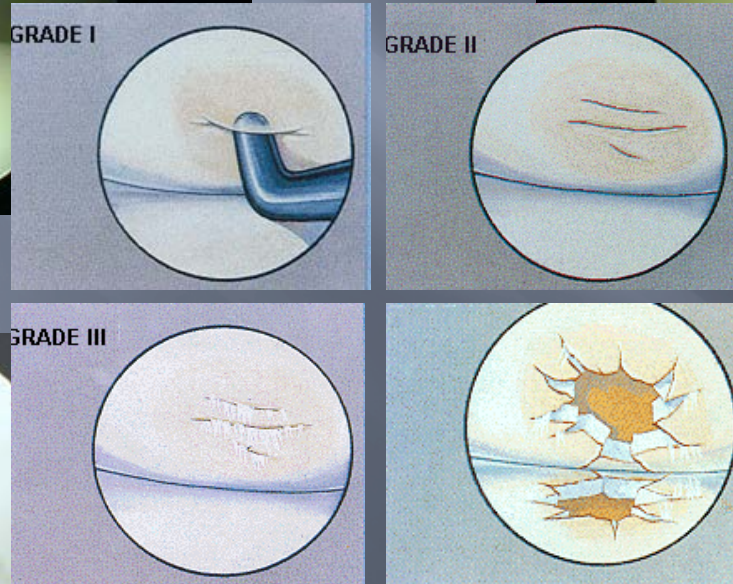
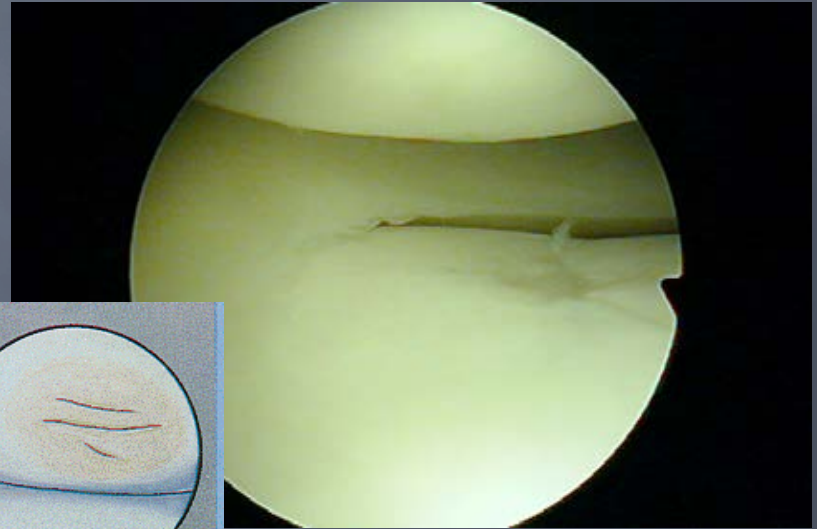
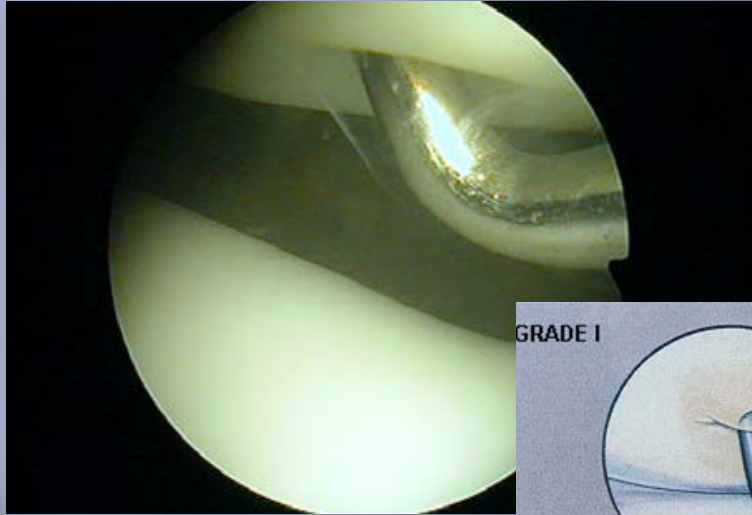


Degenerativní léze -Outebridge

- ▣ I. Změknutí
- ▣ II. Povrchové rozvláknění a trhliny
- ▣ III. Hlubší trhliny a ulcerace
- ▣ IV. Hluboký defekt na subchondrální kost



Degenerativní léze



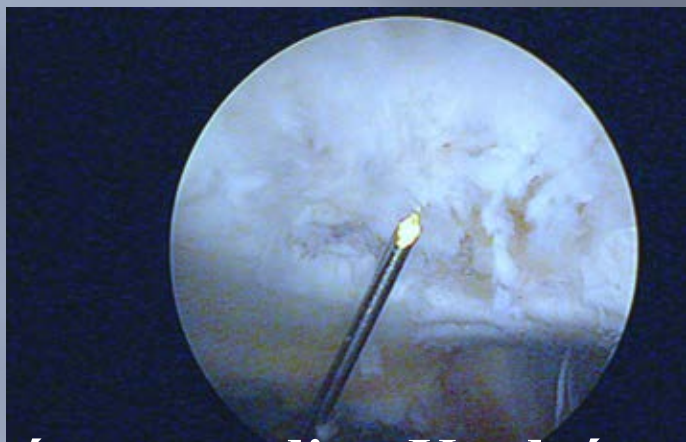
Traumatické léze Bauer Jackson

- ▣ Crack type – lineární prasknutí
- ▣ Stellatum type – divergentní praskliny – hvězdice
- ▣ Flap type – laloková léze zasahující k subchondrální kosti
- ▣ Crater type – vylomení části chrupavky
- ▣ Fibrillation type – rozvláknění chrupavky
- ▣ Degradation type – rozvláknění a odloučení chrupavky

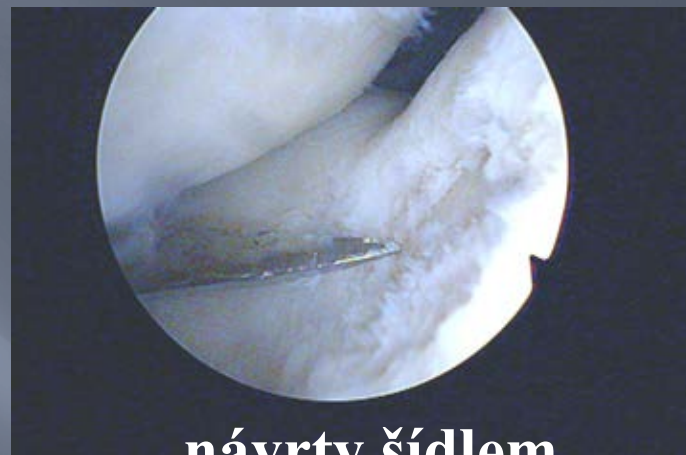Možnosti řešení ložiskových chondrálních defektů

- ▣ Abraze, debridement
- ▣ Subchondrální mikrofraktury /návrty/ - přehození vazivovou chrupavkou
- Pridie, Steadman
- ▣ Mozaiková plastika
- ▣ Alogenní grafty
- ▣ Transplantace kultivovaných chondrocytů
- ▣ Genová léčba - výzkum

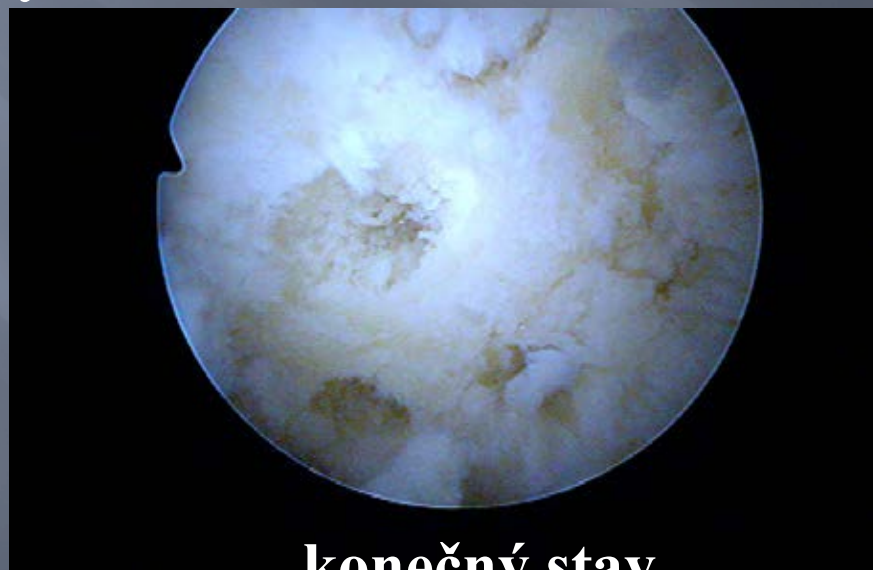Návrtý -Pridie



návrty spodiny K - drátem


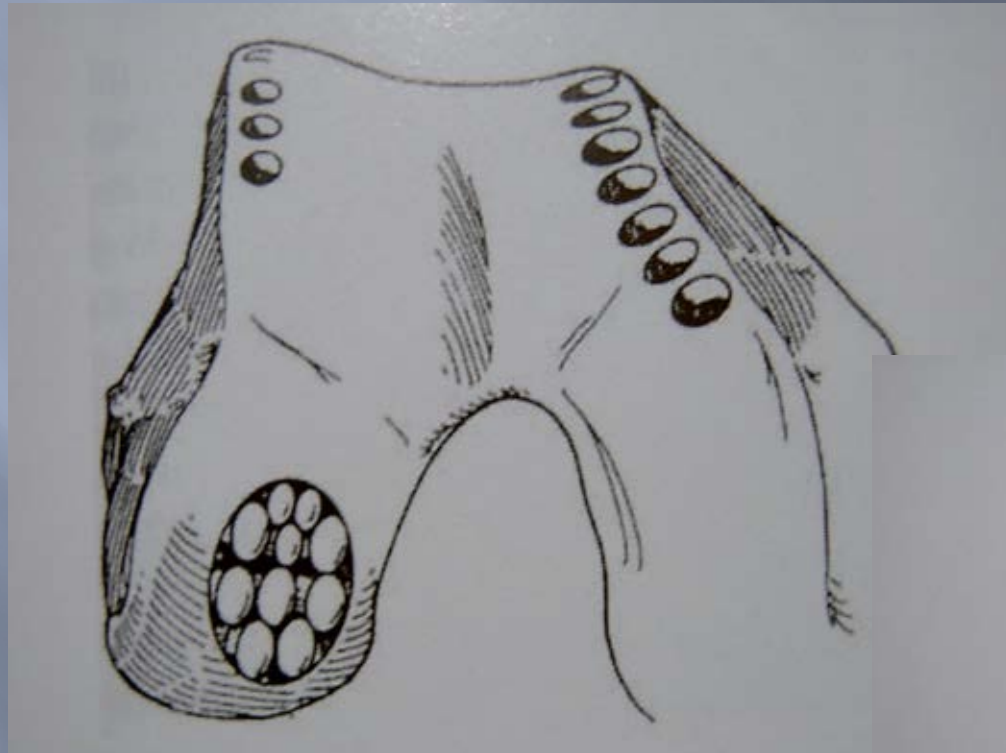


návrty šídlem

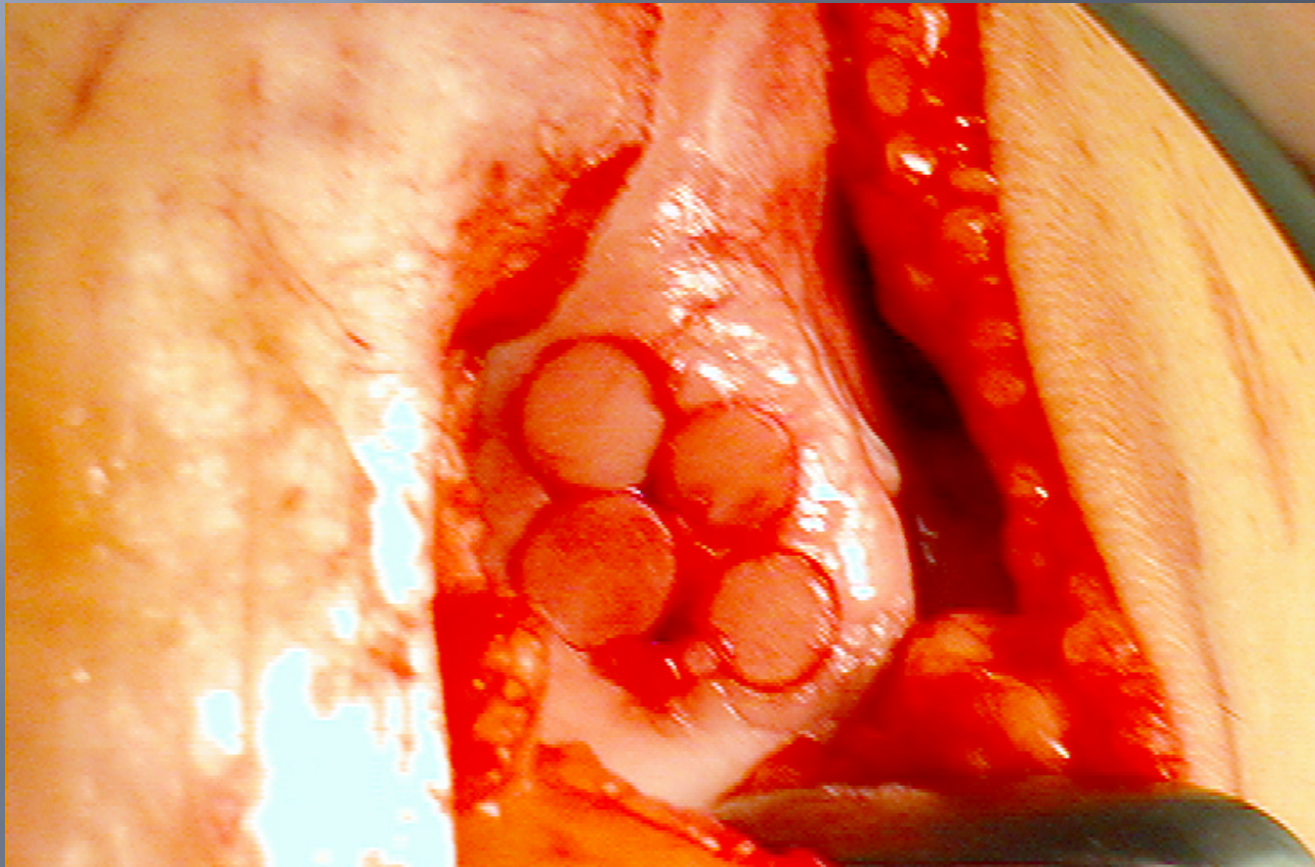


konečný stav

Mozaiková plastika

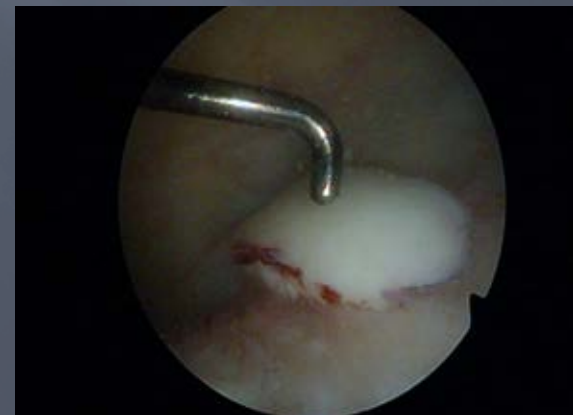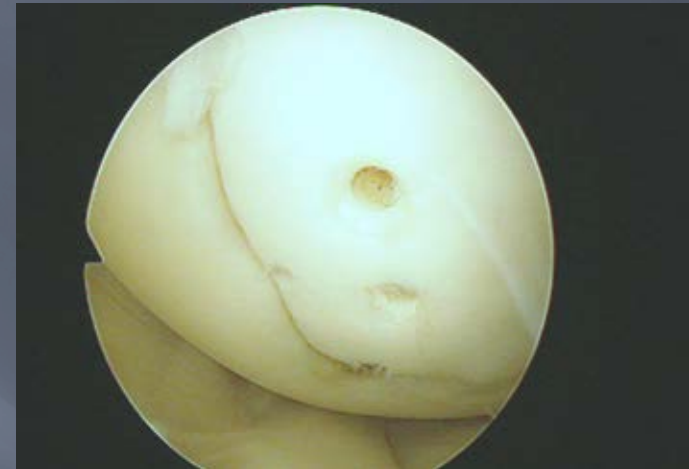


Mozaiková plastika



Osteochondrální fraktury

- ▣ Menší fragmenty - extrakce
- ▣ Refixace pokud lze
 - vstřebatelné šroubky, hřebíčky
 - kongruence kloubu
- ▣ Neošetřené - volné tělísko = kloubní myš

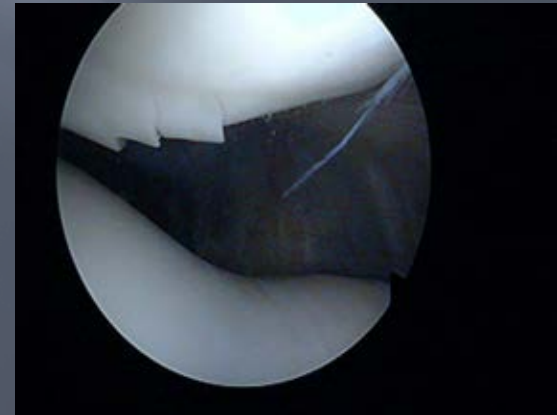
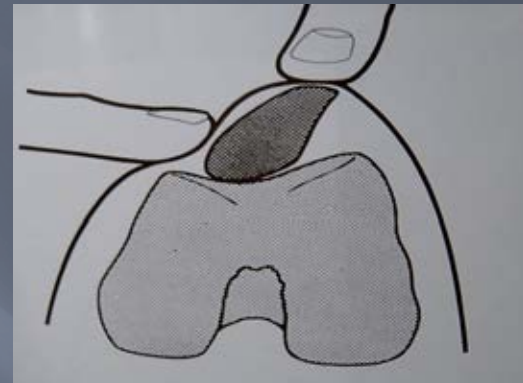


Význam pately

- ▣ Centralizuje divergentní síly quadricepsu
- ▣ Oddálením od centra otáčení optimalizuje sílu qudricepsu
- ▣ Brání poškození kloubní plochy femuru
- ▣ Snižuje tření mezi šlachou a artikulační plochou femuru
- ▣ Estetický význam

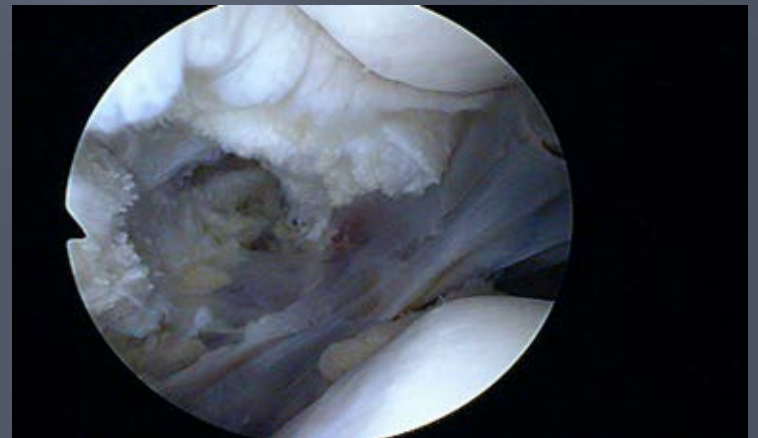
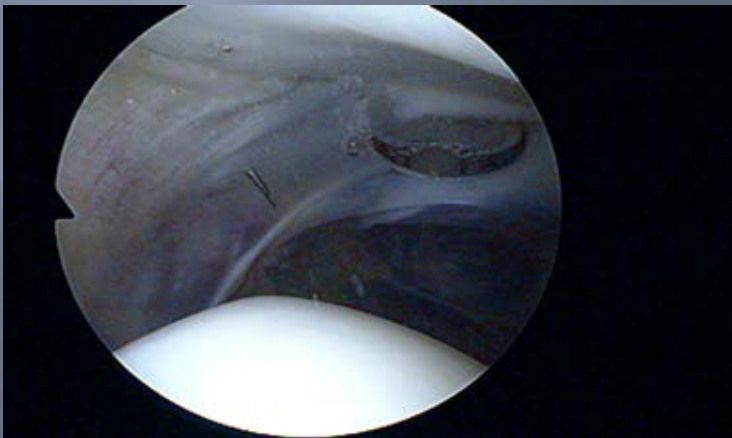
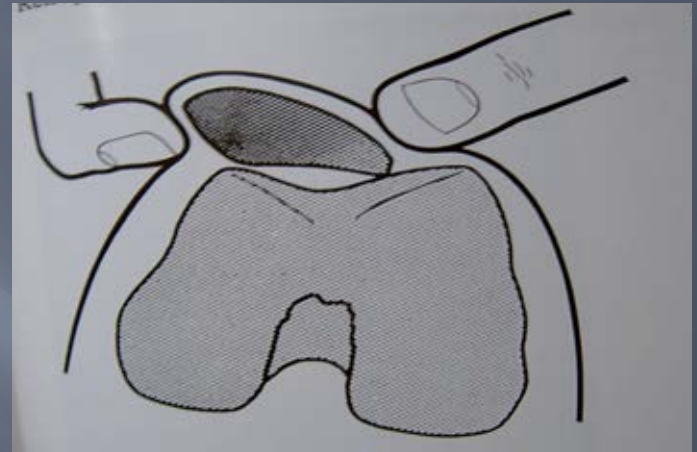
Chondropatie pately

- ▣ porucha centrace spojená s přetížením čéšky
- ▣ peripatelární bolesti
- ▣ krepitus při flexi
- ▣ RHB program chondroprotektiva režimová opatření



Chondropatie pately

- ▣ syndrom laterální hyperprese
- ▣ operační léčba - laterální release



Luxace pately - dělení

- ▣ Traumatické

- ▣ Netraumatické

- vrozené
- recidivující
- habituální

- ▣ Typy

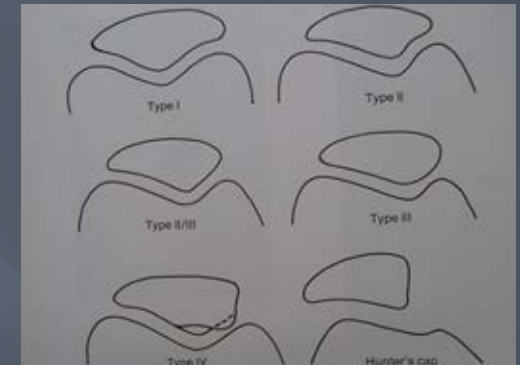
- laterální
- mediální
- vertikální
- horizontální

Luxace pately

- ▣ Luxace **vždy laterálně**, často spontánní repozice
- ▣ Mechanismus úrazu: úder při semiflexi z mediální strany, kombinace rotace tibie a valgozity
- ▣ Léčení konzervativní – repozice, punkce, ortéza, RHB
- ▣ Léčení operační – ASK, ošetření osteochondrální léze
- ▣ Riziko recidivujících luxací pately v budoucnosti

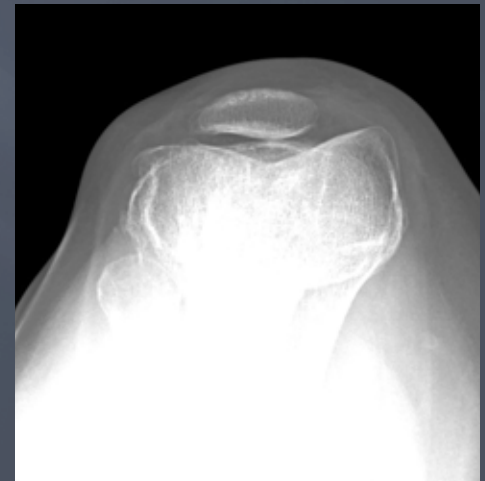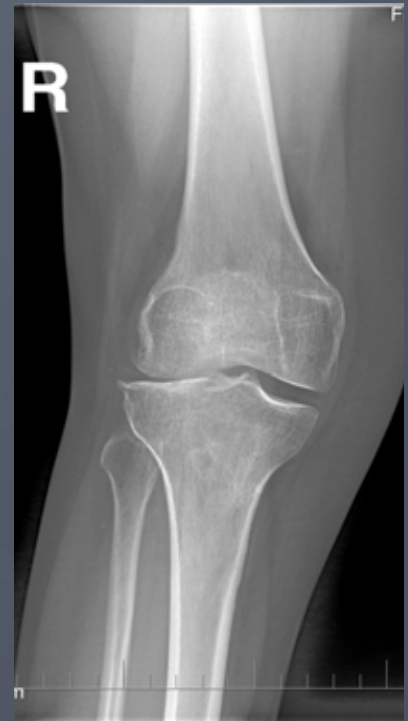Predisponující faktory

- ▣ Dysplazie femoropatelárního kloubu
- ▣ Patella alta
- ▣ Hypoplazie zevního kondylu femuru
- ▣ Vnitřní torze distálního femuru
- ▣ Genu recurvatum, genu valgum
- ▣ Insuficience m. vastus medialis
- ▣ Poškození mediálních retinakul
- ▣ Vrozená slabost vazivového aparátu
- ▣ Velký Q úhel



Klinika a vyšetření

- ▣ Anamnéza
- ▣ Klinika : defigurace, bolest, nemožnost pohybu
- ▣ Smillieho test, Fairbenkův test
- ▣ RTG kolene a pately – AP, boční, axiální
 - dysplazie FP skloubení, valgozní postavení, tvar pately, výška pately, Q úhel

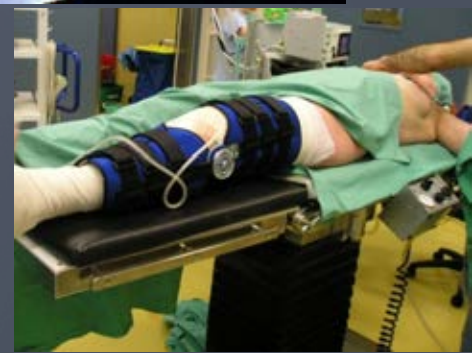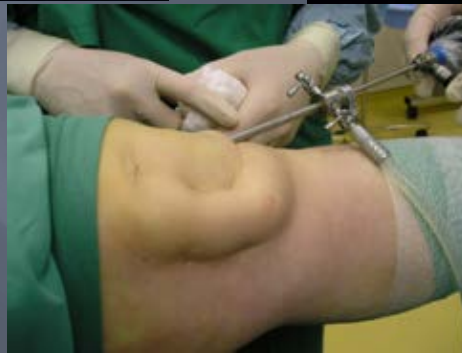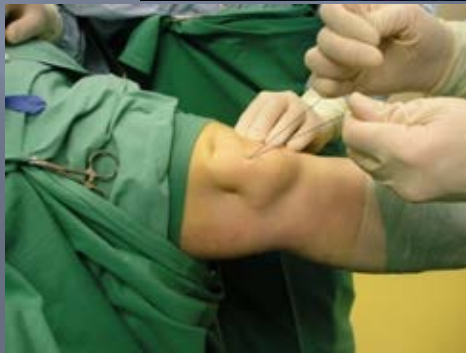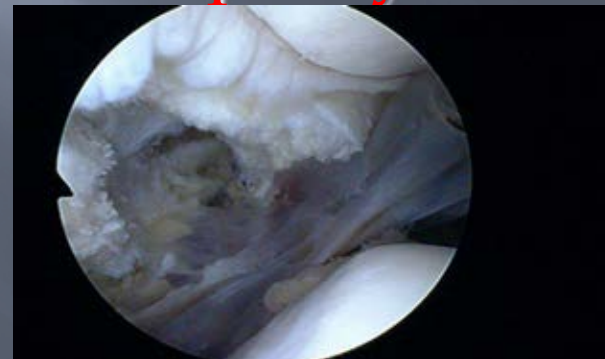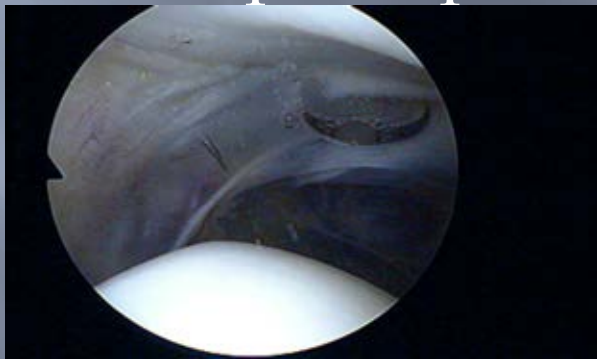


Konzervativní léčba

- ▣ Repozice a ev punkce náplně kolenního kloubu
- ▣ Fixace na 4-6 týdnů s flexí 10°
- ▣ Pasivní cvičení na motorové dlaze
- ▣ Posilování musculus vastus medialis
- ▣ Vyvýšení vnitřní strany podpadku
- ▣ Ortéza s vedením pro patelu

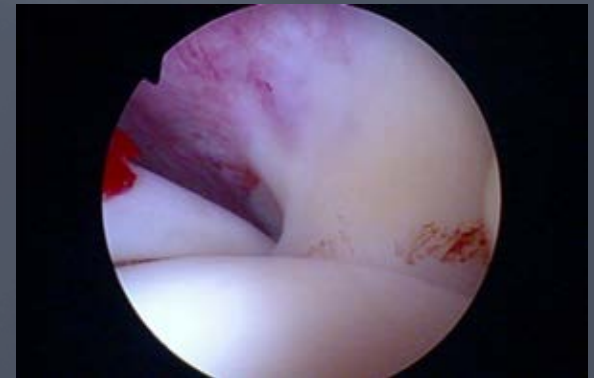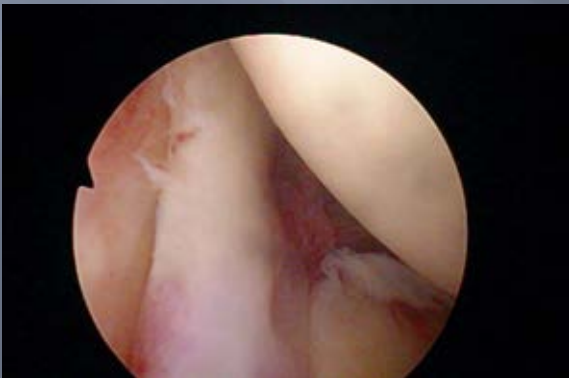
Recidivující luxace pately – operace dle Yamamota

- ▣ ASK - laterální release + mediální kapsulorhafie
- ▣ otevřeně - mnoho operací
- princip: **medializace pately**



ASK ramene - indikace

- ▣ 1/ Impingement syndrom
- ▣ 2/ Léze rotátorové manžety
- ▣ 3/ Instability ramenního kloubu
- ▣ 4/ SLAP léze
- ▣ 5/ Léze šlachy dlouhé hlavy bicepsu
- ▣ 6/ Ostatní – synovialitda, léze chrupavek, volná tělesa

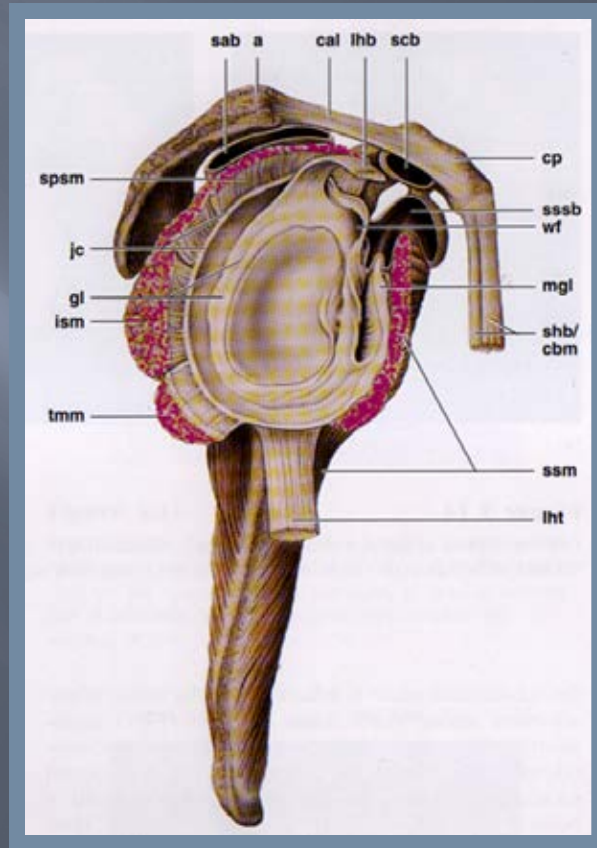
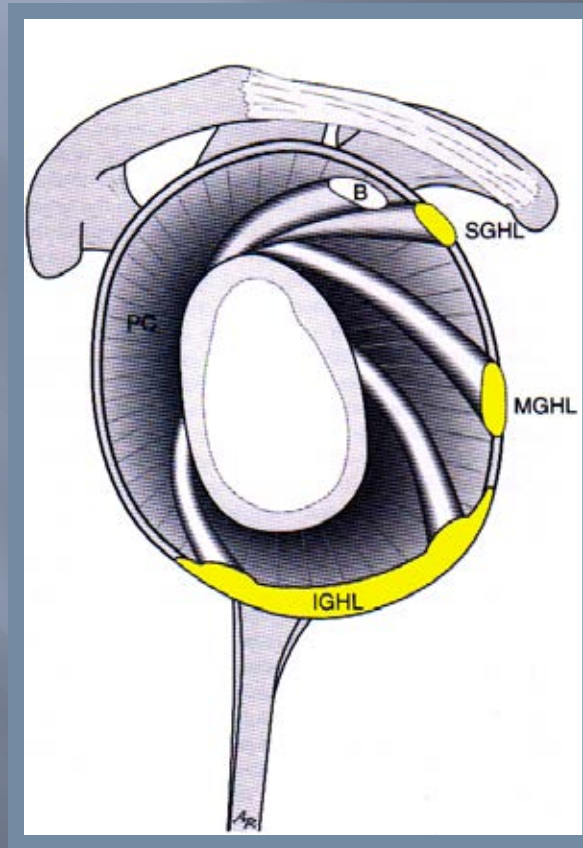


Anatomie

- ▣ Jednoduchý kulový volný kloub – největší rozsah pohybu
- ▣ Hlavice humeru x glenoid
- ▣ Labrum glenoidale – zvětšuje plochu o $1/3-1/2$
- ▣ GH vazy – horní, střední, dolní
 - foramen ovale Weitbrechti
- ▣ Kolemkloubní svaly
- ▣ Rotátorová manžeta – m. supraspinatus, m. infraspinatus, m. subscapularis, m. teres minor

RAMENNÍ KLOUB

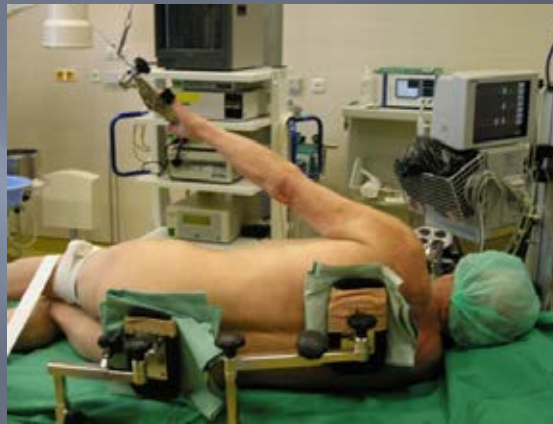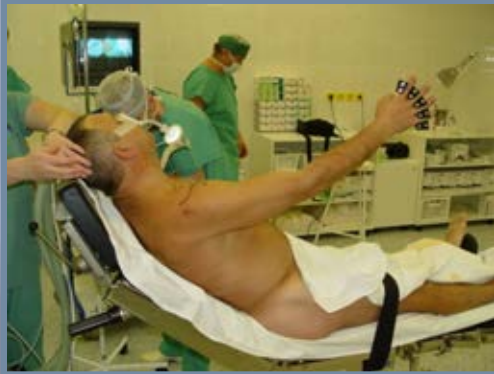Rameno - ligamenta



ASK ramene – polohy a přístupy

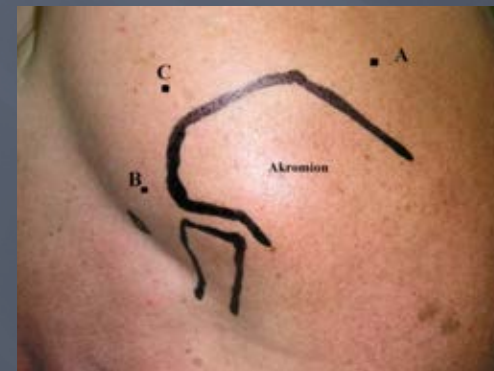Polohy:

- ▣ Na boku
- ▣ Beach chair



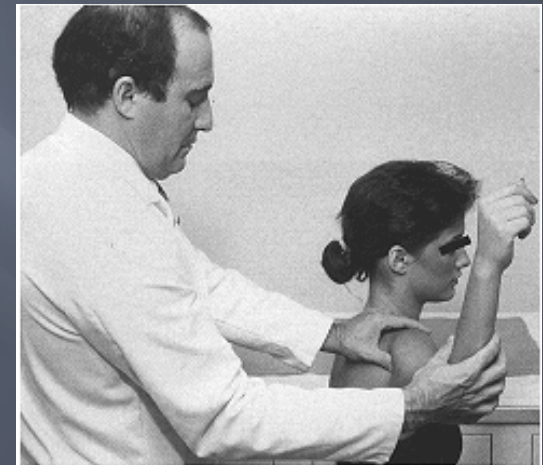
Základní přístupy:

- ▣ A/ zadní GH přístup
- ▣ B/ přední GH přístup,
- ▣ C/ laterální subakromiální přístup



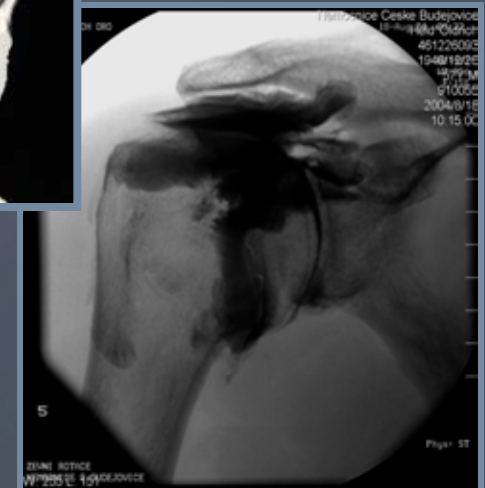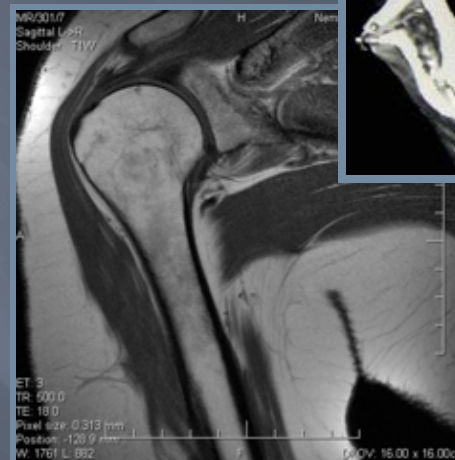
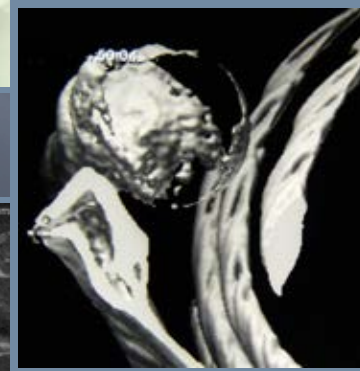
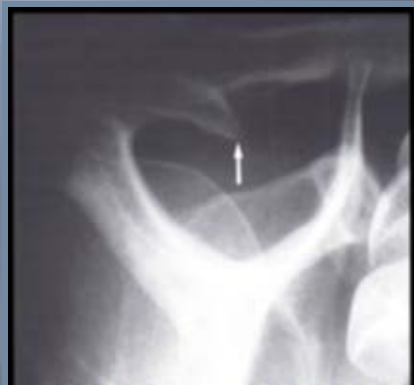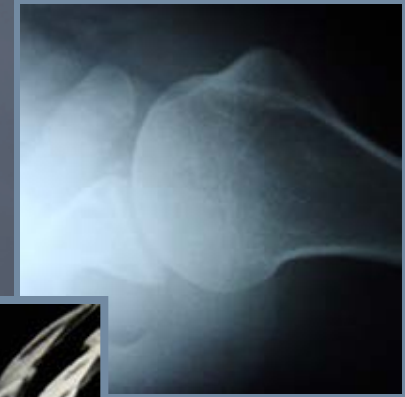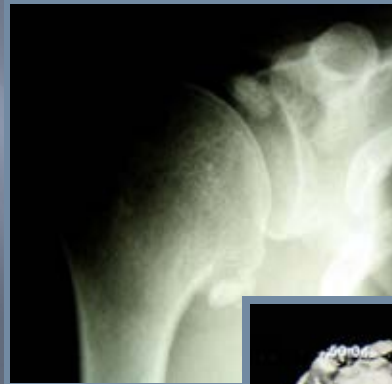Klinické vyšetření

- ▣ Impingement syndrom:
 - Ciriaxův bolestivý oblouk - painfull arc
 - Jobeho test
 - 0° abdukční test
 - „Drop arm test“
 - Neerův infiltrační test
 - Hawkinsův test
- ▣ Nestabilita ramene:
 - „apprehension test“
 - „Jerk test“
- ▣ Další: - Appley
 - Yergason



Zobrazovací metody

- ▣ RTG –AP, axiál, transtorokální, Y projekce
- ▣ Ultrasonografie
- ▣ CT artrografie
- ▣ MRI artrografie

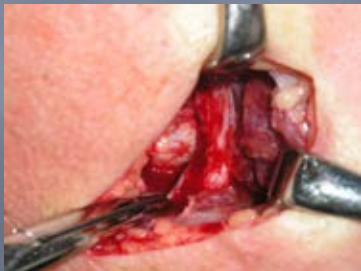
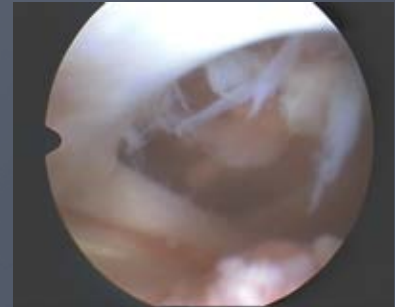
Impingement syndrom

- ▣ Jedná se o funkční bolestivé postižení ramenního kloubu v oblasti subakromiálního prostoru.
- ▣ Je způsobeno narážením proximálního konce kosti pažní hlavně při abdukci na přední okraj a spodní plochu akromia
- ▣ Subakromiální burza je stlačována a dochází k mikrotraumatizaci rotátorové manžety (m. supraspinatus)
- ▣ Degenerativní změny rotátorové manžety, snížení subakromiálního prostoru, oslabení svalstva a kloubního pouzdra
- ▣ Neuromuskulární změny
- ▣ Příčiny : - primárního impingement syndromu –
nepříznivý sklon a tvar akromia
- sekundární impingement syndrom –
nestabilita ramenního kloubu, zkrácení pouzdra,
svalová dysbalance, SLAP léze, prominence velkého
hrbolu, ztluštělá burza

Impingement syndrom – Neerova klasifikace

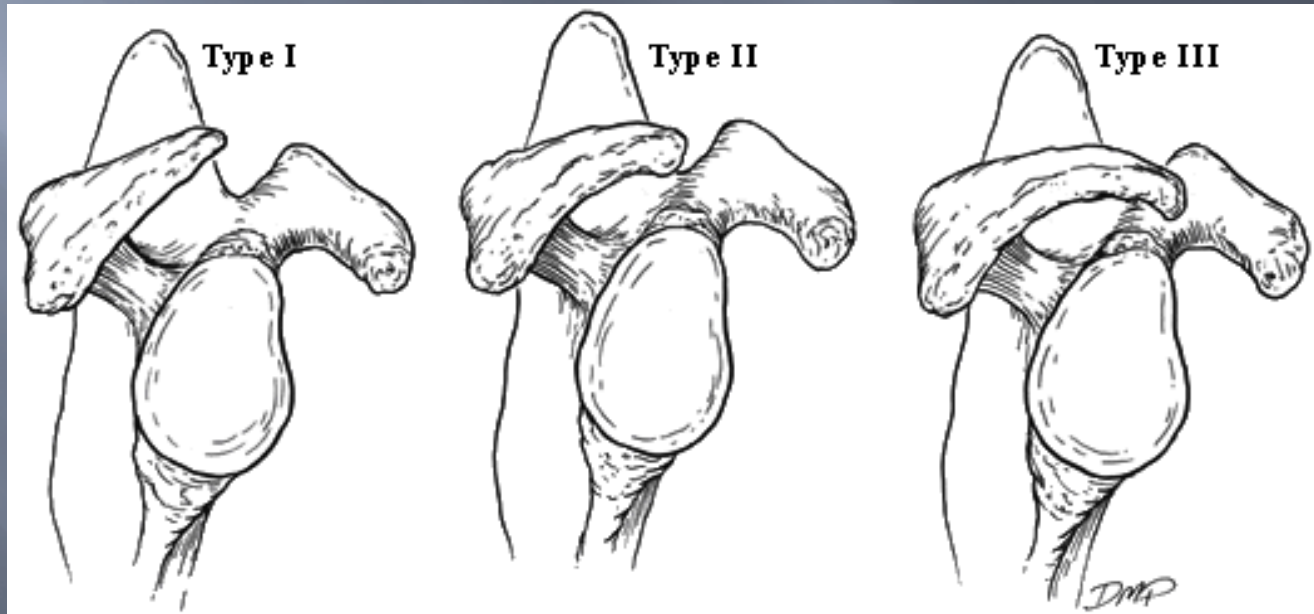
- ▣ *I. stadium:* - edém a hemoragie v subakromiální burze a v rotátorové manžetě
 - mladší pacienti cca do 25 let věku
 - změny bývají reverzibilní a vystačíme zde s konzervativní terapií
- ▣ *II. stadium:* - fibrózní změny burzy a tendinitida rotátorové manžety, která může vyústit až v mikroruptury
 - pacienti ve věku 25 - 40 let
 - konzervativní terapií ev ASAD
- ▣ *III. stadium:* - vznik parciálních či kompletních ruptur rotátorové manžety, zejména m. supraspinatus, poškození šlachy dlouhé hlavy bicepsu, kostními změnami (osteofyty, skleroza, cysty)
 - proximalizace hlavice humeru a zmenšení subakromiálního prostoru
 - postižení bývají převážně pacienti v 5. a 6. deceniu.



Typy akromia – Bigliani Morrison

RTG klasifikace – Y projekce

- ▣ *I. Plochý tvar akromia*
- ▣ *II. Klenutý tvar akromia*
- ▣ *III. Hákovitý tvar akromia.*

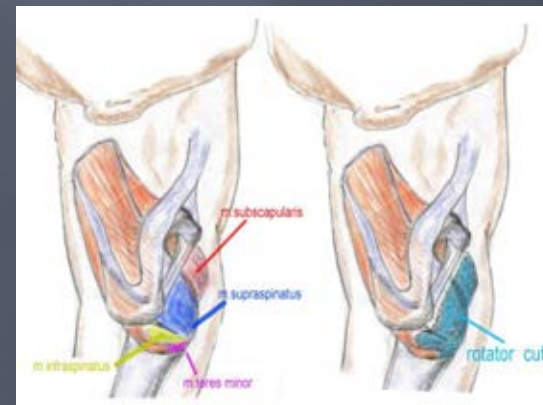
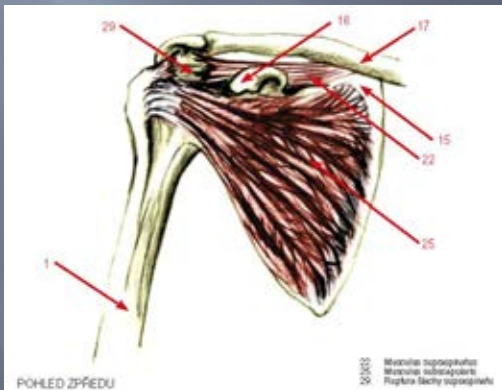


Ruptury rotátorové manžety

- ▣ Primární traumatické ruptury jsou vzácné - u mladších sportujících pacientů
- ▣ Nejčastěji při degenerativním poškození při impingement syndromu
 - pacienti v 6. deceniu
 - u mužů na dominantní končetině
 - dlouholeté bolesti s postupným funkčním omezením
 - typickými nočními bolestmi
 - v klinickém obrazu až pseudoparalýza horní končetiny
- ▣ Dělení - na parciální a totální ruptury
 - podle tvaru (podélné, příčné , tvaru)
 - podle lokalizace a průběhu.

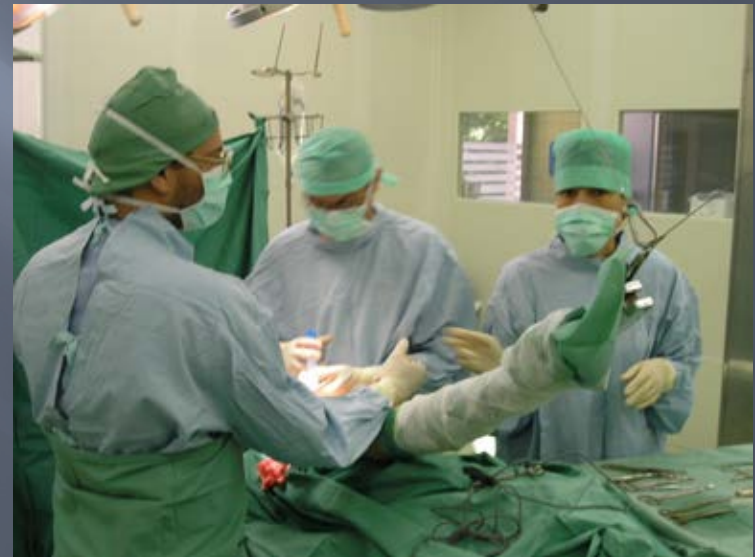Dělení ruptur RM podle lokalizace

- ▣ Přední – m. subscapularis, rotátorový interval a šlacha bicepsu
- ▣ Horní – m. supraspinatus
- ▣ Zadní – m. infraspinatus, m. teres minor



Dělení ruptur RM podle velikosti - Batemann

- ▣ A/ malé do 1 cm
- ▣ B/ střední do 3 cm
- ▣ C/ velké do 5 cm
- ▣ D/ masivní nad 5 cm

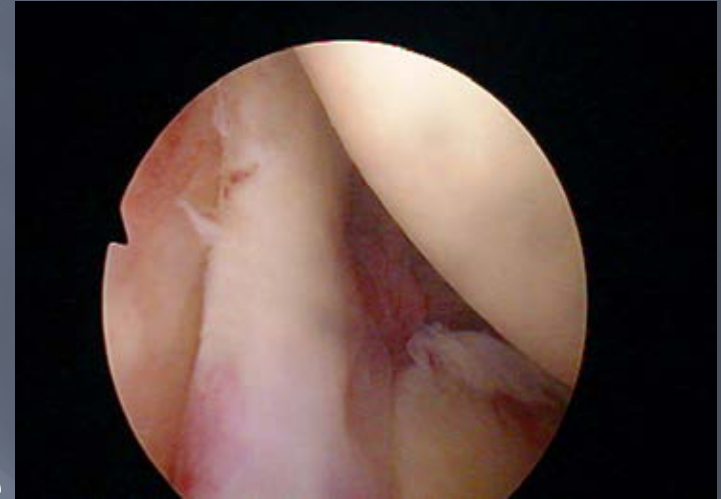


Gschwendtova klasifikace

- ▣ Ruptura postihuje m. supraspinatus nebo m. subscapularis do velikosti 1 cm
- ▣ Ruptura téže lokalizace, ale velikost do 2 cm
- ▣ Ruptura zasahuje m. supraspinatus a další šlachy podle jejichž postižení se dělí na podskupiny
 - A: Je postižen i m. subscapularis nebo m. infraspinatus, velikost do 4 cm
 - B: Je postižena větší část šlachy m. subscapularis a m. infraspinatus, velikost ruptury do 5 cm
 - C: Jde o masivní rupturu větší než 5 cm zasahující celý m. supraspinatus, m. infraspinatus, event. m. teres minor a m. subscapularis
- ▣ Masivní ruptura celé rotátorové manžety, kdy dochází ke kompletnímu svlečení hlavice humeru.

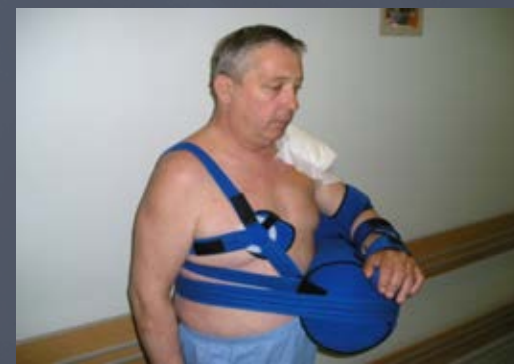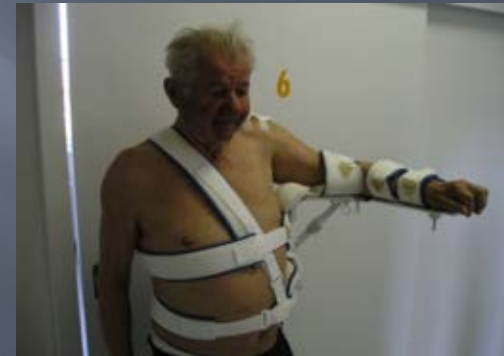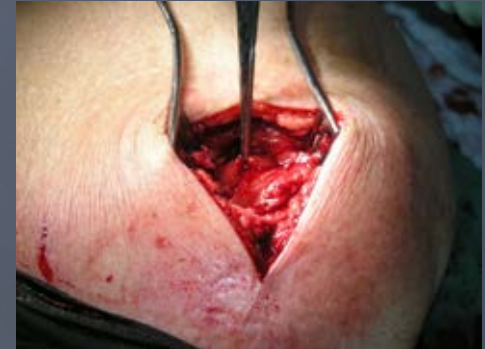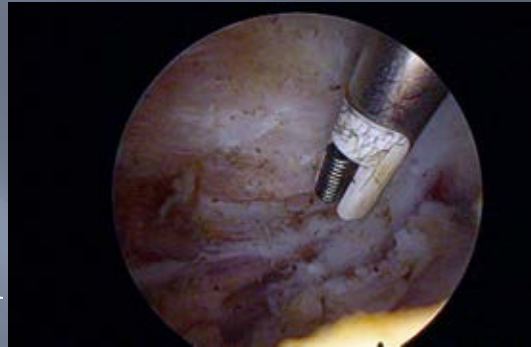
Konzervativní terapie

- ▣ anamnéza
- ▣ klinické vyšetření
- ▣ RTG, USG vyšetření
- ▣ NSA, analgetika, rehabilitace
- ▣ instilace kortikoidů do SA prostoru
– max. 3x
- ▣ MRI, CT vyšetření – výjimečně



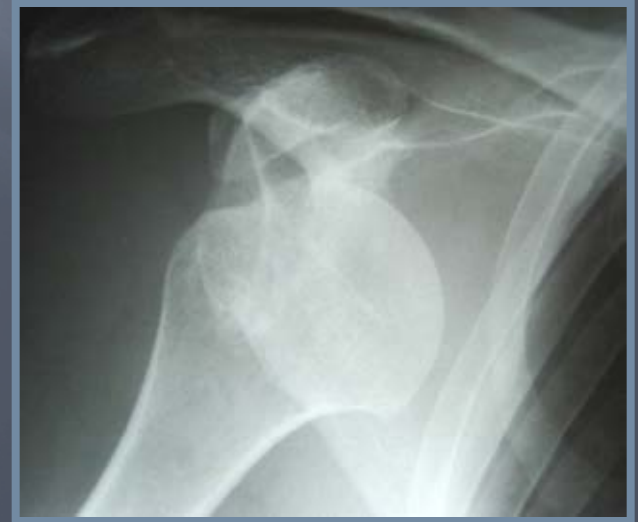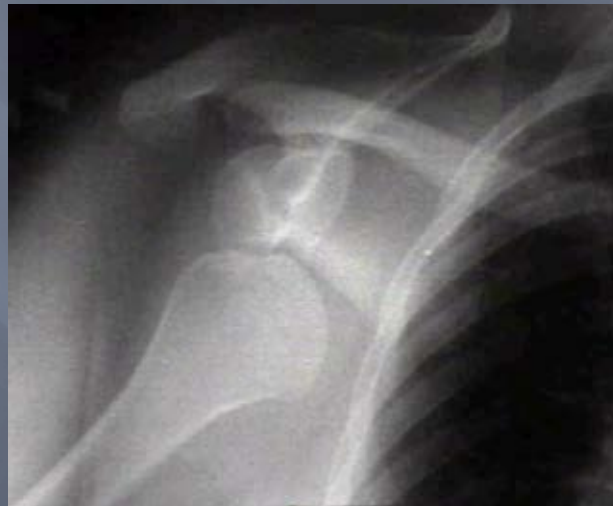Operační řešení

- ▣ Za 6-9 měsíců po neúspěšné konzervativní terapii
- ▣ Artroskopické vyšetření – ev sutura
- ▣ Kessel-Gschwendův přístup
- ▣ Neerova acromioplastika
- ▣ Sutura RM



Rozdělení luxací ramene

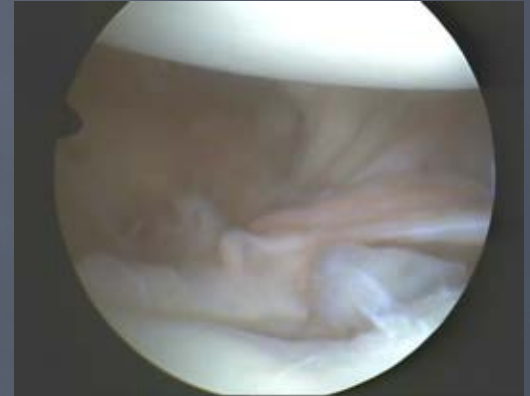- ▣ Akutní
- ▣ Chronické
- ▣ Traumatické
- ▣ Habituální
- ▣ Přední – 94%
- ▣ Zadní
- ▣ Dolní
- ▣ Erecta
- ▣ TUBS
- ▣ AMBRI



Instability ramene

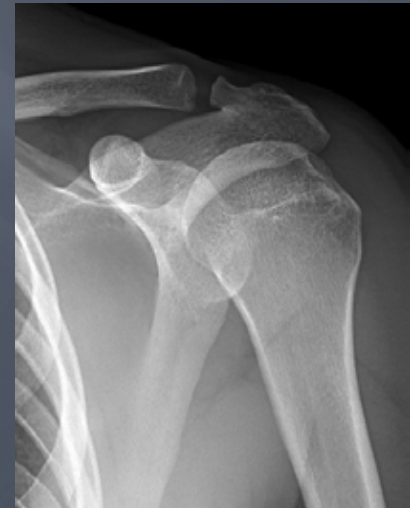TUBS

Traumatic
Unilateral
Bankart Perthes laesion
Surgery



AMBRI

Atraumatic
Multidirectional
Bilateral
Rehabilitation
Inferior Capsular Shift Procedure

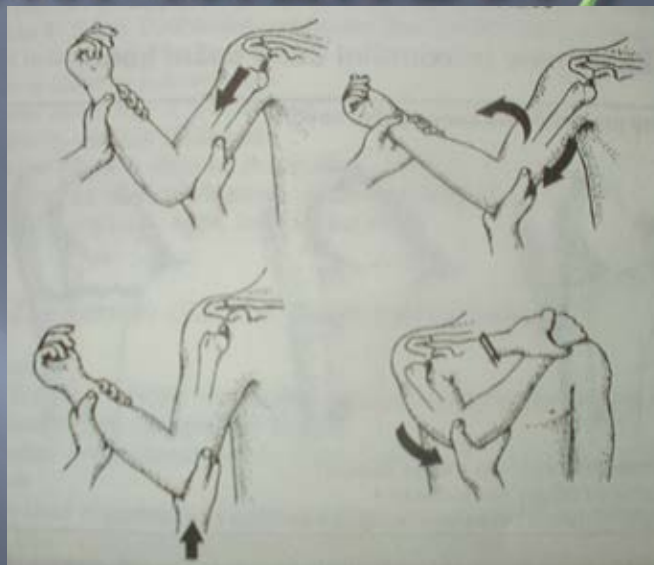


Klinika

- ▣ Anamnéza - kdy byla první luxace, mechanismus úrazu, počet luxací
- ▣ Vyšetřit oba ramenní klouby, kloubní hyperlaxita
- ▣ Apprehension test, Jerk test
- ▣ RTG – AP, axiální (Hill- Sachsův defekt)
- ▣ USG
- ▣ CT, MRI (Bankartova kostní léze)

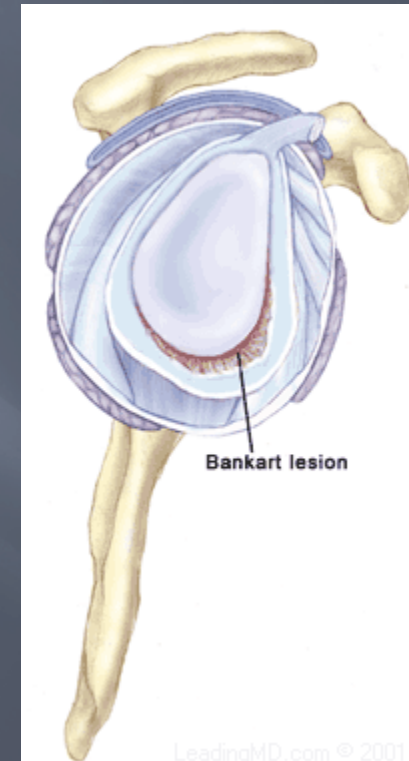

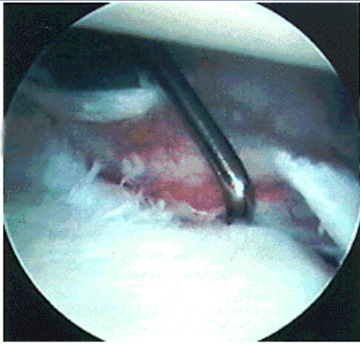
Repoziční manévry

- ▣ Kocher
- ▣ Hipokratův
- ▣ Artla



- ▣ Doporučeno: po RTG v celkové anestezii z
zabránění sek. poranění, fixace na 3-4 týdny

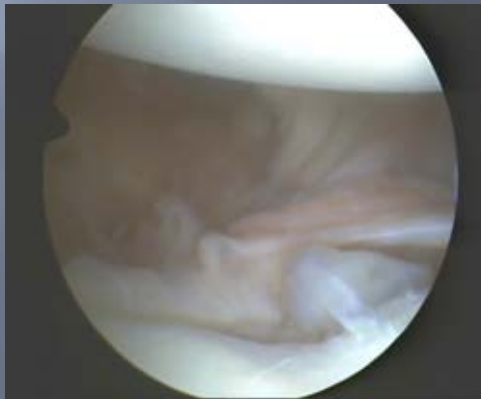Akutní traumatická luxace ramenního kloubu



- ▣ nejčastěji přední luxace
- ▣ **Bankartův defekt** odtržení anteroinferiorní části labra

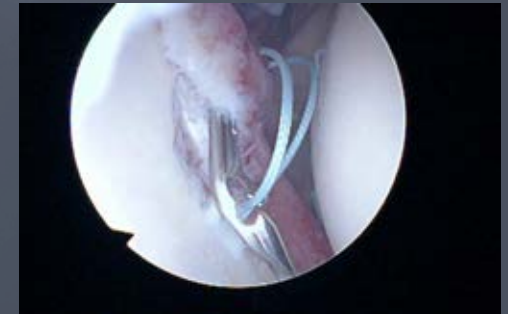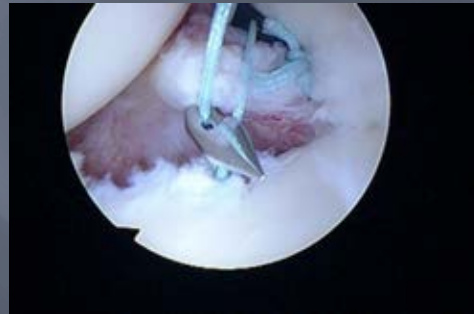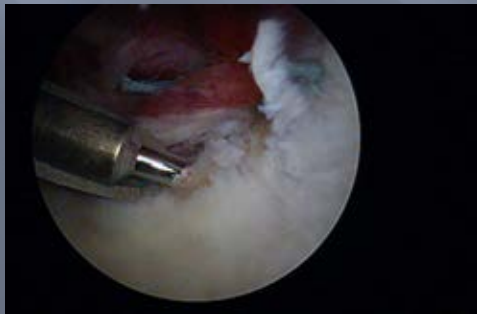Rowe

- ▣ 1/ odtržení labra a pouzdra od glenoidu do 0,5 cm
- ▣ 2/ odtržení labra a pouzdra od glenoidu do 1 cm
- ▣ 3/ odtržení labra a pouzdra od glenoidu a odtržení labra od pouzdra do 1,5 cm s eburnizací okraje glenoidální jamky
- ▣ 4/ - odtržení labra včetně fraktury okraje glenoidu

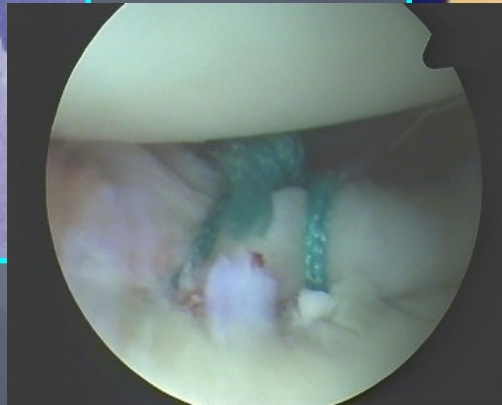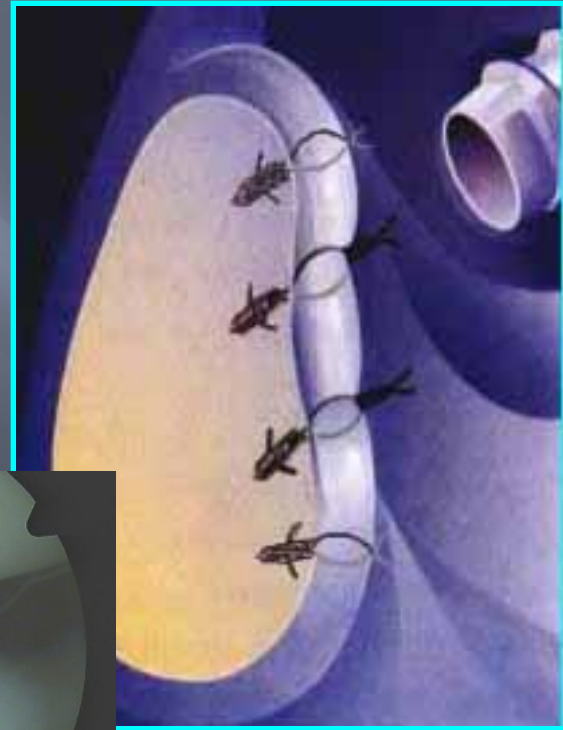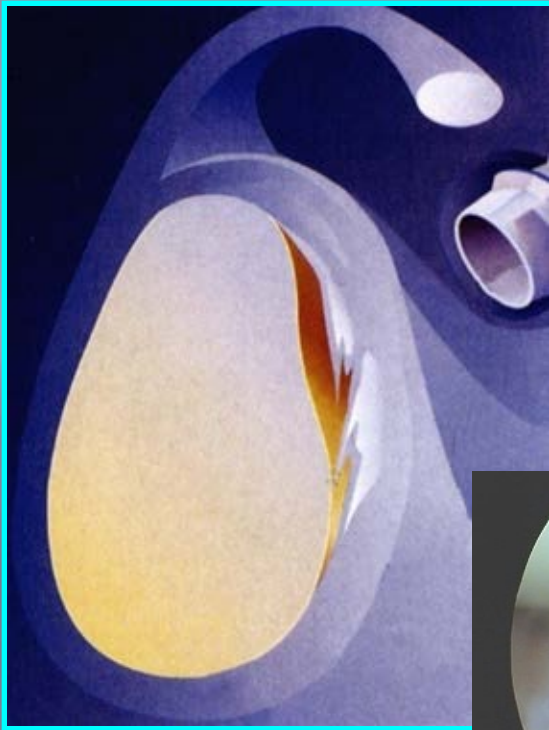


Operační postup - ASK

- ▣ Celková anestézie + interskalenický blok
- ▣ Poloha na boku
- ▣ Zadní glenohumerální přístup
- ▣ Přední glenohumerální přístup (Mathews)
- ▣ Příprava labra a glenoidu
- ▣ Zavedení implantátu a refixace měkkých tkání
- ▣ „Shrinkage“

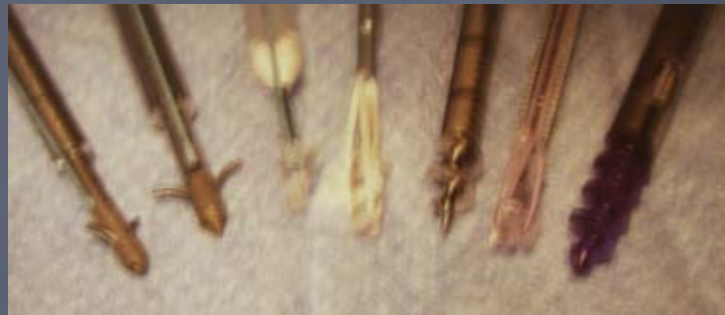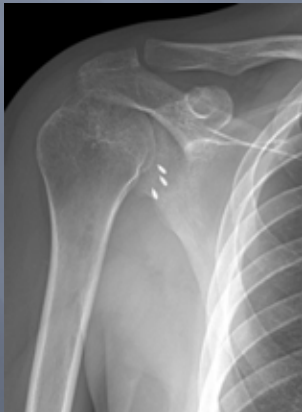


Princip operace Caspariho technika



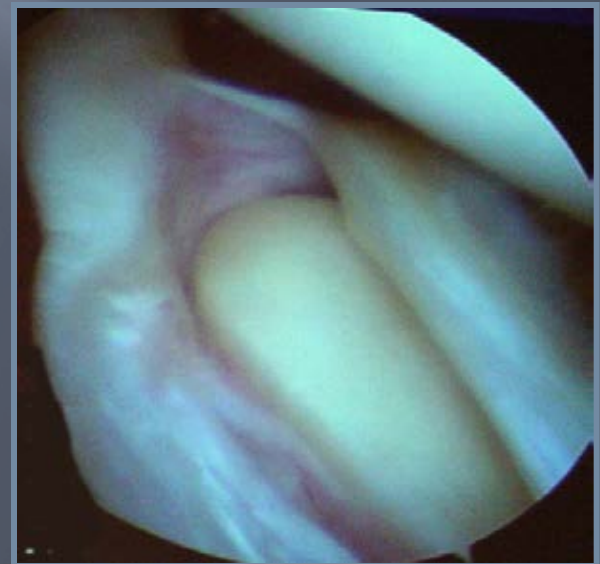
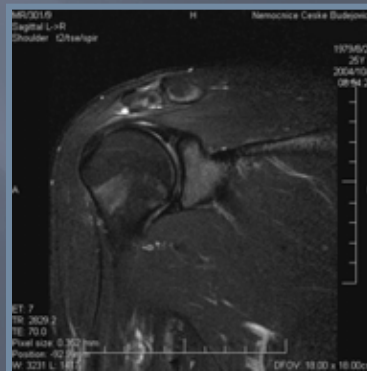
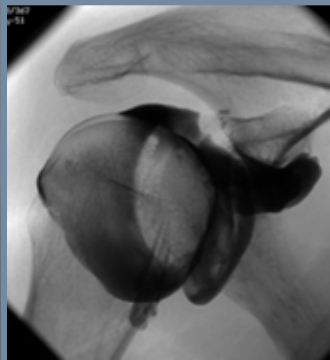
implantáty

- ▣ Vstřebatelné
- ▣ Nevstřebatelné
- ▣ Press fit
- ▣ Rozpěrné
- ▣ Šroubovací



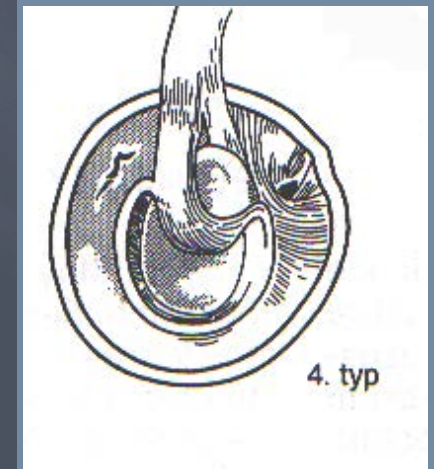
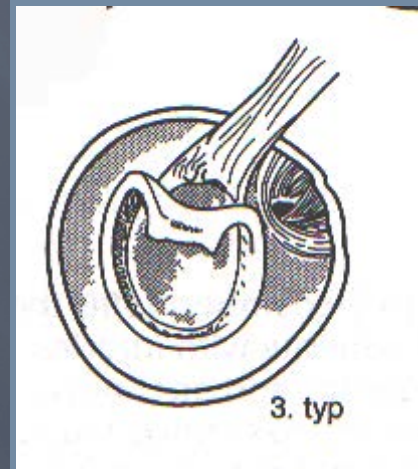
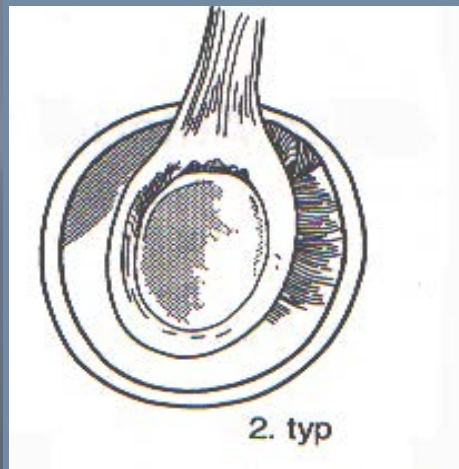
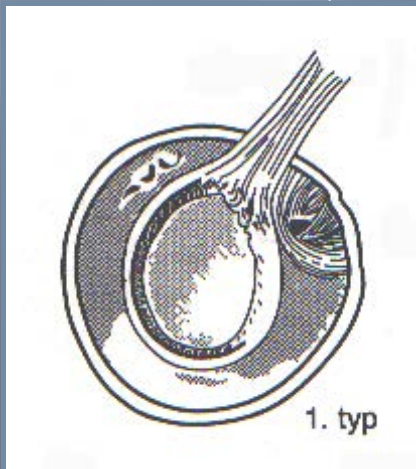
SLAP léze

- ▣ Superior Labrum Anterior Posterior
- ▣ Nová nozologická jednotka – díky ASK
- ▣ Zejména u sportovců s „over head activity“
- ▣ trhliny horního labra a desinserce šlachy dlouhé hlavy bicepsu
- ▣ Speed test
- ▣ Snyderova klasifikace



Snyderova klasifikace

- ❑ I. Horní labrum je zdrsňelé a degenerativní s intaktním ukotvením šlachy dlouhé hlavy bicepsu.
- ❑ II. Zdrsňelé labrum je odděleno od své inzerce a trakcí se zvedá od šlachy dlouhé hlavy bicepsu, čímž destabilizuje tento komplex
- ❑ III. Horní labrum je odtrženo jako ucho od košíku, intaktní šlacha dlouhé hlavy bicepsu
- ❑ IV. Jako 3 ale přidává se podélná trhлина šlachy dlouhé hlavy bicepsu.



HLEZNO

Hlezno

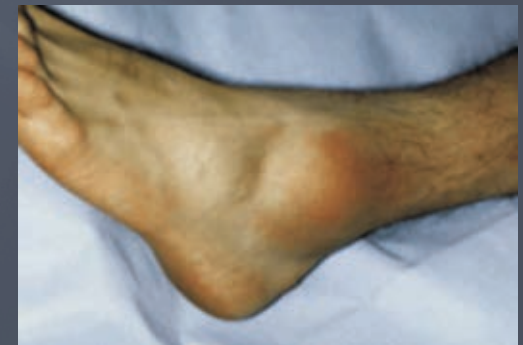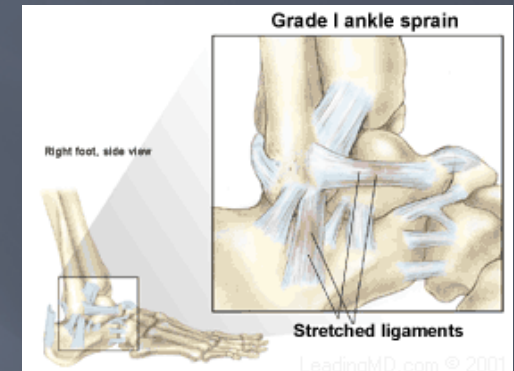
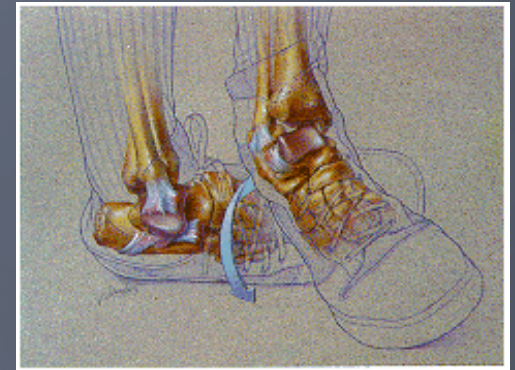■ **Akutní distorze hlezna**

(více než 95% zevní strana –
inverzní mechanismus)

- stabilní kloub
- minimálně nestabilní
- nestabilní kloub

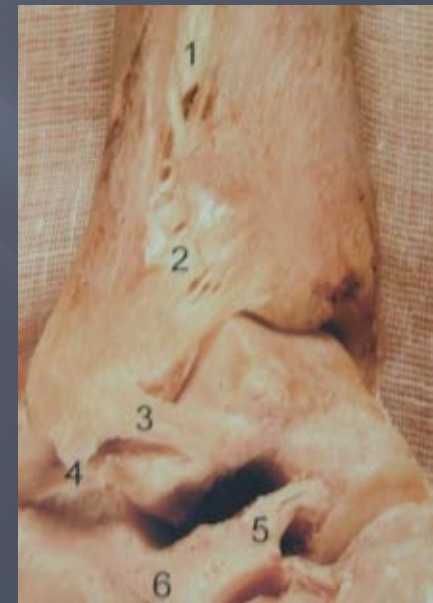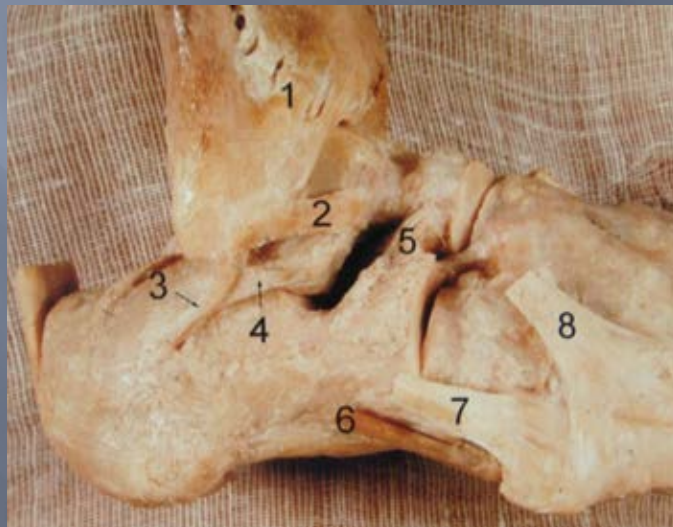■ **Chronická instabilita**

■ **Impingement**



Poranění ligamentóznho aparátu hlezna

- ▣ Vazy na tibíální straně – lig. deltoideum
- ▣ Vazy na fibulární straně – LTFA, LTFP, LCF
- ▣ Vazy syndesmosy – lig. tibiofibulare interosseum, ant., post.
 - izolované poranění, nebo součást maleolárních fraktur



Klasifikace

WATSON - JONES

- ▣ Distorze – distenze či parciální ruptura vazů, stabilní
- ▣ Dislokace (luxace) talu z normální polohy ve hlezenní vidlici – je způsobena avulzí přední střední části fibulárního postranního vazů ze zevního kotníku

KLEIGER

- ▣ Distorze – poranění nevede k instabilitě
- ▣ Akutní nestabilita – zvýšená pohyblivost talu, ten ale zůstává ve vidlici (subluxace se spontánní repozicí)
- ▣ Luxace – dislokace talu z vidlice

Akutní distorze

■ **Stabilní kloub:**

- střední bolest
- menší otok
- lokalizovaná bolestivost
 - LFTA
 - LCF
 - oba
- může došlapovat (s kulháním)
- negativní RTG vč. stress snímků

■ **Minimální instabilita:**

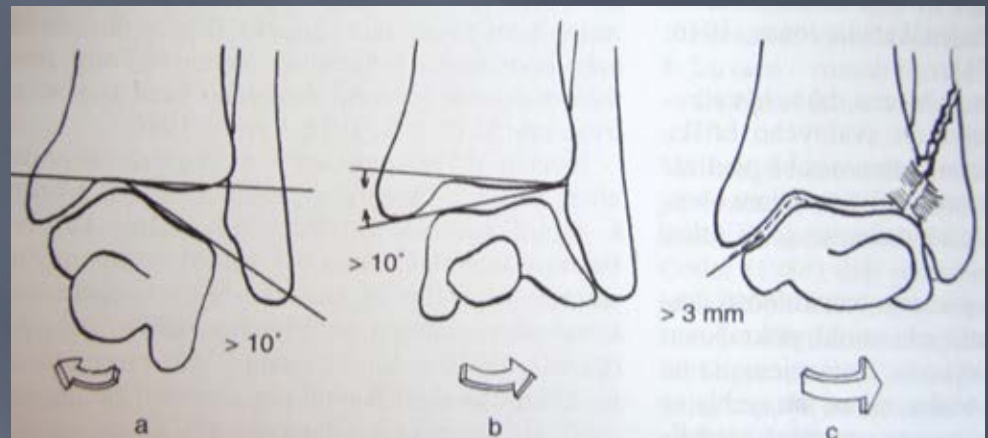
- střední až silná bolest
- velký otok
- difúzní palp. citlivost
- nemůže došlapovat
- stress snímek 5 – 15 st. oproti druhé straně

■ **Nestabilní distorze**

- silná bolest
- velký otok
- difúzní palp. citlivost
- nemůže došlapovat
- stress snímek nad 15 st. oproti druhé straně
- pozitivní přední zásuvka

Vyšetření hlezna

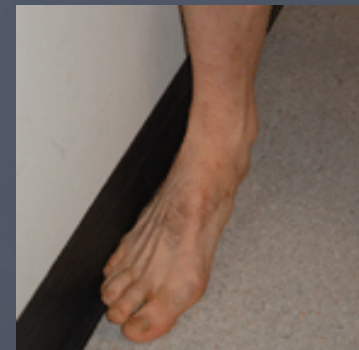
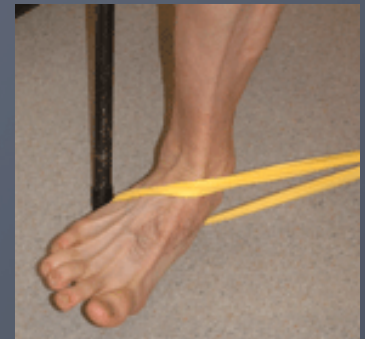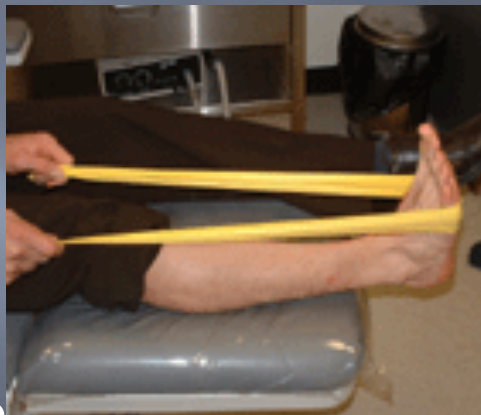- ▣ **Anamnéza** - mechanismus úrazu je kombinace addukčního, vnitřně rotačního a plantiflexního násilí, otok – jak rychle, kde, okamžitý hematom, prasknutí, pokračování v činnosti
- ▣ **Klinické vyšetření** – inspekce a palpce
- ▣ **RTG + držené snímky** – v lok anestezii, lékař, AP – inverze (absolutně $> 10^\circ$, rozdíl > 6 st.), everzne (> 10 st.) zevní rotace (hl. porce delt.vaz > 3 st.), boční – zadopřední posun talu
- ▣ **Ultrasonografie**
- ▣ **MRI**



Terapie

■ Konzervativní

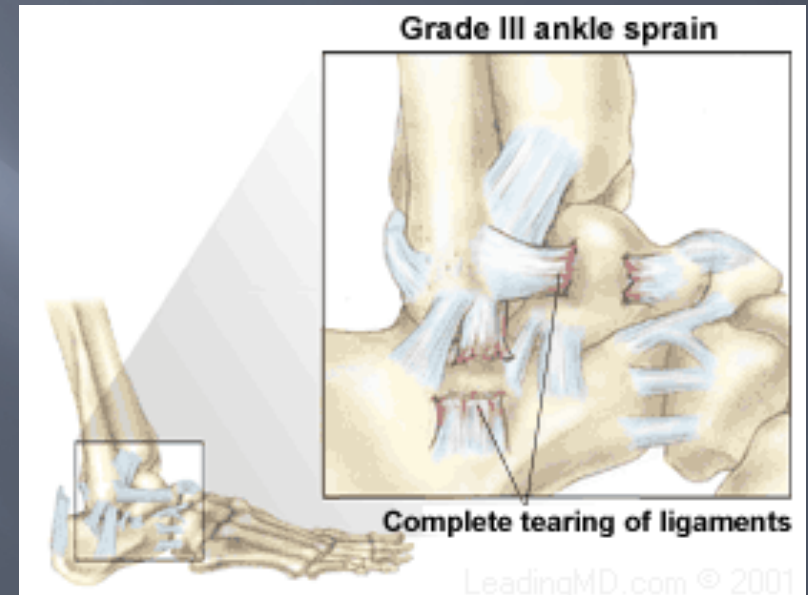
- I.C.E
- ortéza
- funkční léčba
- enzymoterapie
- fyzikální léčba – kontr. koupele, EL
- časná RHB
 - strečing AŠ
 - posilování dynamických stabilizátorů
 - posilování krátkých svalů nohy



Terapie

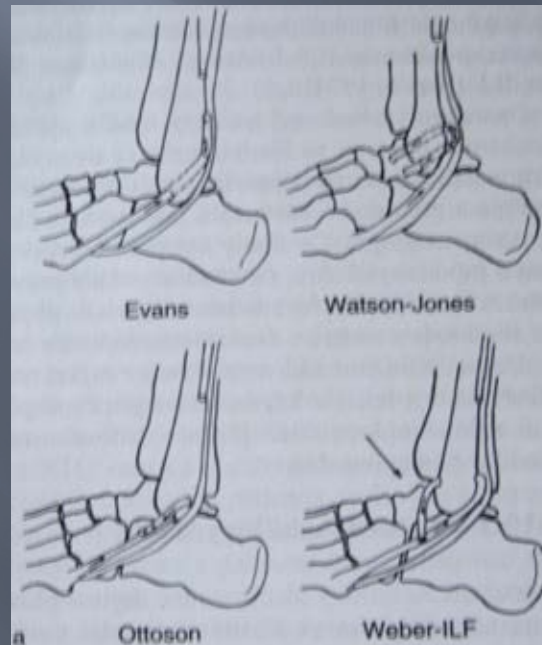
■ Operační

- nestabilní hlezna
- ruptura 2 – 3 vazů
- indikace je kontroverzní
- sutura, reinzerce pomocí kotviček



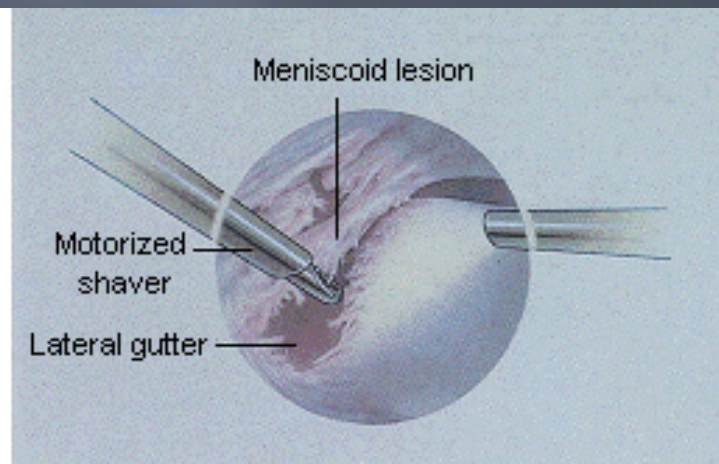
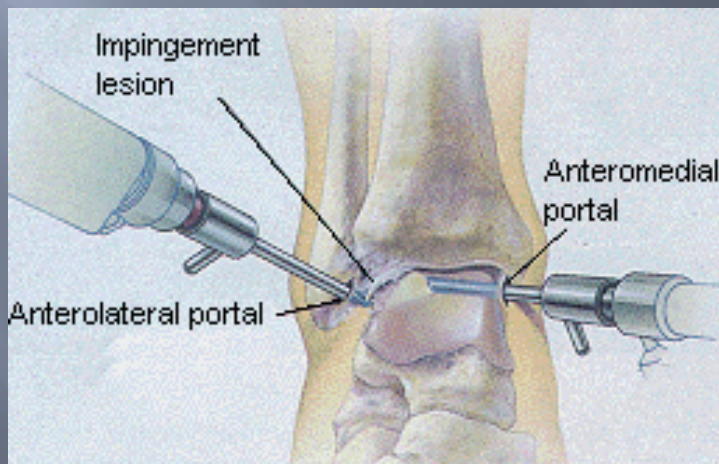
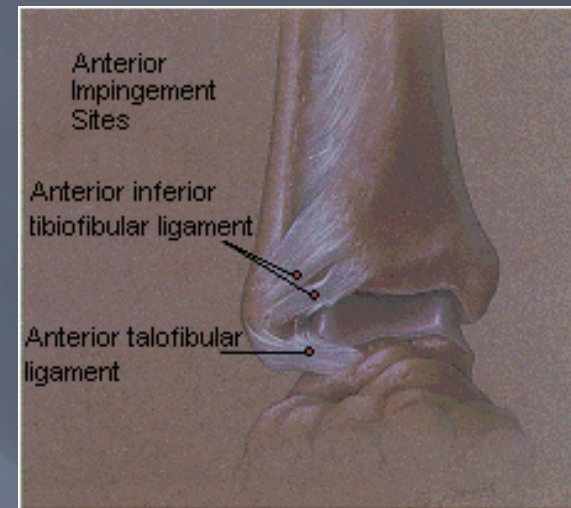
Chronická instabilita

- ▣ ortéza, RHB
- ▣ **operační řešení**
 - rekonstrukce LFTA, LFC
 - plastiky pomocí fascia lata, šlachy peroneus brevis
 - ▣ Watson – Jones
 - ▣ Evans



Impingement

- ▣ následek distorze hlezna
- ▣ nejčastěji anterolaterálně
- ▣ bolesti při zátěži
- ▣ ASK revize + debridement



ASK déza hlezna

